




Revista Española de
Artroscopia y Cirugía Articular

www.elsevier.es/artroscopia



Artículo de revisión

Tratamiento endoscópico de la patología tendinosa alrededor de la cadera: psoas, glúteo medio e isquiotibiales



Rafael Arriaza Loureda^{a,*}, Raúl Torres Eguía^b y Gonzalo Couceiro Sánchez^a

^a Instituto Médico Arriaza y Asociados, La Coruña, España

^b Clínica CEMTRO, Madrid, España

INFORMACIÓN DEL ARTÍCULO

Historia del artículo:

Recibido el 27 de octubre de 2015

Aceptado el 15 de febrero de 2016

On-line el 31 de marzo de 2016

Palabras clave:

Cirugía periarticular de cadera
Cirugía endoscópica de tendones de cadera

Psoas

Glúteo medio

Isquiotibiales

R E S U M E N

Objetivo: Presentar las nuevas opciones que ofrece la cirugía endoscópica para resolver la patología tendinosa alrededor de la cadera.

Método: Se lleva a cabo una revisión de la bibliografía y de la experiencia de los autores sobre la utilidad de la cirugía endoscópica para resolver la patología tendinosa alrededor de la cadera.

Resultados: Aunque todavía no hay series amplias publicadas, parece evidente que la cirugía endoscópica ofrece resultados cuando menos similares a los de la cirugía abierta para el tratamiento de esta patología, incluso con menor morbilidad y complicaciones.

Conclusiones: Para los cirujanos que tratan patología de cadera, el dominio de las técnicas artroendoscópicas resulta extremadamente útil para resolver patologías de difícil acceso por vía abierta.

Nivel de evidencia: 5

Relevancia clínica: El conocimiento de las posibilidades terapéuticas artroendoscópicas ayudará a los cirujanos a seleccionar la mejor opción quirúrgica para los pacientes.

© 2016 Fundación Española de Artroscopia. Publicado por Elsevier España, S.L.U. Este es un artículo Open Access bajo la CC BY-NC-ND licencia (<http://creativecommons.org/licencias/by-nc-nd/4.0/>).

Endoscopic treatment of tendon pathology around the hip joint: Psoas, gluteus medius and hamstrings

A B S T R A C T

Objectives: To present the new therapeutic options currently offered by endoscopic surgery in order to resolve tendon pathology around the hip joint, in the so-called 'outside the box surgery'.

Methods: A review of the literature and the authors' experience is presented on the use of endoscopic surgery in resolving tendon pathology around the hip joint.

Keywords:

Periarticular endoscopic surgery of the hip

Endoscopic surgery of tendons around the hip

* Autor para correspondencia.

Correo electrónico: arriazarafael@yahoo.com (R. Arriaza Loureda).

<http://dx.doi.org/10.1016/j.reaca.2016.02.002>

2386-3129/© 2016 Fundación Española de Artroscopia. Publicado por Elsevier España, S.L.U. Este es un artículo Open Access bajo la CC BY-NC-ND licencia (<http://creativecommons.org/licencias/by-nc-nd/4.0/>).

Psoas
Gluteus medius
Hamstring tendons

Results: Although there are still no large published series, there already appears to be sufficient evidence that endoscopic surgery offers at least similar results to those of open surgery for the treatment of this pathology, as well as having lower morbidity and complication rates.
Conclusions: For those surgeons treating hip pathology, mastering arthro-endoscopic surgical techniques is extremely useful in order to resolve problems that would require complex or deep approaches using open surgery.

Level of evidence: 5

Clinical relevance: Knowledge of arthro-endoscopic therapeutic possibilities will help surgeons to choose the best surgical option for patients.

© 2016 Fundación Española de Artroscopia. Published by Elsevier España, S.L.U. This is an open access article under the CC BY-NC-ND license (<http://creativecommons.org/licenses/by-nc-nd/4.0/>).

Introducción

La ampliación de las posibilidades de realizar el tratamiento de patologías por medio de cirugía artroscópica/endoscópica ha visto un gran auge en la articulación de la cadera en los últimos años. Al tratamiento de las patologías de los llamados «compartimentos central y periférico» de la articulación, donde podremos encontrar al tendón del psoas, siguió el de los problemas del espacio peritrocantéreo, donde se encuentran los abductores de la cadera, fundamentalmente el tendón del glúteo medio, y más recientemente, al espacio subglúteo, a través del que se accede al tendón conjunto de los isquiotibiales.

En este artículo se realiza una revisión de las patologías y las técnicas artroscópico/endoscópicas que se realizan hoy en día para el tratamiento de la patología de estos tendones.

El tendón del psoas: patología y manejo endoscópico

El compartimento medial de fuera de la articulación de la cadera (*outside the box*) incluye la patología del psoas. Este puede verse afectado de diversas maneras y en distintas zonas. La patología más frecuente a este nivel incluye: cadera en resorte medial (*coxa saltans interna*), tendinopatías crónicas, bursitis y el llamado pinzamiento del psoas¹, o triple pinzamiento que hace referencia al conflicto de espacio que compromete el labrum entre el borde acetabular, el tendón del iliopsoas y la cabeza femoral. Postel fue el primero en describir el pinzamiento del psoas en artroplastias de cadera².

También podemos encontrar quistes o gangliones sinoviales peritendinosos³, que generalmente son debidos a roturas crónicas de la unión condrolabral, siendo consecuencia, más que causa de la patología.

La *coxa saltans interna* se encuentra presente hasta en un 5-10% de la población⁴, pero solo hablamos de tratamiento quirúrgico de esta patología cuando es dolorosa y refractaria al tratamiento conservador que incluye fisioterapia y para algunos autores hasta 3 infiltraciones de corticosteroides. Otros tratamientos empleados incluyen radiofrecuencia, toxina botulínica o electrolisis percutánea intratisular (EPI).

En cuanto al acceso al psoas, decimos que podemos hacerlo a nivel del trocánter menor, a nivel del compartimento

periférico y a través del compartimento central (el más proximal de los 3).

Técnica quirúrgica

Tenotomía del psoas en el trocánter menor

La técnica primeramente descrita fue la tenotomía endoscópica a nivel de la inserción en el trocánter menor⁵. Para ello colocamos al paciente en decúbito supino en mesa radiotransparente o bien de tracción (aunque la tracción no es necesaria) y en rotación externa máxima, con el fin de exponer el trocánter menor lo más posible para ser visualizado con el intensificador de imagen en imagen anteroposterior.

Con la ayuda de una aguja espinal nos dirigimos, desde la cara lateral del muslo por encima del fémur y con una ligera inclinación de anterior a posterior y de forma perpendicular respecto al eje del fémur, a «buscar» el trocánter menor con ayuda de la radioscopia. Una vez en este punto introducimos la aguja guía de nitinol y los dilatadores y practicamos la misma secuencia para hacer otro portal convergente, esta vez de distal a proximal y con ángulo de 45° respecto al previo que será portal de trabajo. Introducimos por un portal la óptica de 30° y por el otro un terminal de radiofrecuencia, y vamos ampliando espacio hasta encontrar el tendón del psoas, fácilmente identificable por su color blanco nacarado (fig. 1a). Es entonces cuando con ayuda del terminal de radiofrecuencia vamos desinsertando del trocánter menor el tendón, que debido a la tensión muscular, irá retrayéndose (fig. 1b).

El procedimiento es sencillo y consume poco tiempo quirúrgico, pero tiene la desventaja de que produce una desinserción completa del tendón, lo que causará una total ausencia de función en cuanto a la flexión de la cadera, teniendo que hacer esta básicamente con musculatura auxiliar como el recto anterior.

Son varias las publicaciones que hablan de menos complicaciones a la hora del tratamiento artroscópico versus abierto del pinzamiento del psoas en el contexto de prótesis totales de cadera dolorosas^{6,7}. Esta característica ha hecho que este procedimiento vaya disminuyendo su frecuencia en aras de otros en los que se realiza una tenotomía del tendón del iliopsoas respetando la parte muscular del psoas lumbar, y por tanto produciendo un efecto de alargamiento del mismo más que una tenotomía⁸.

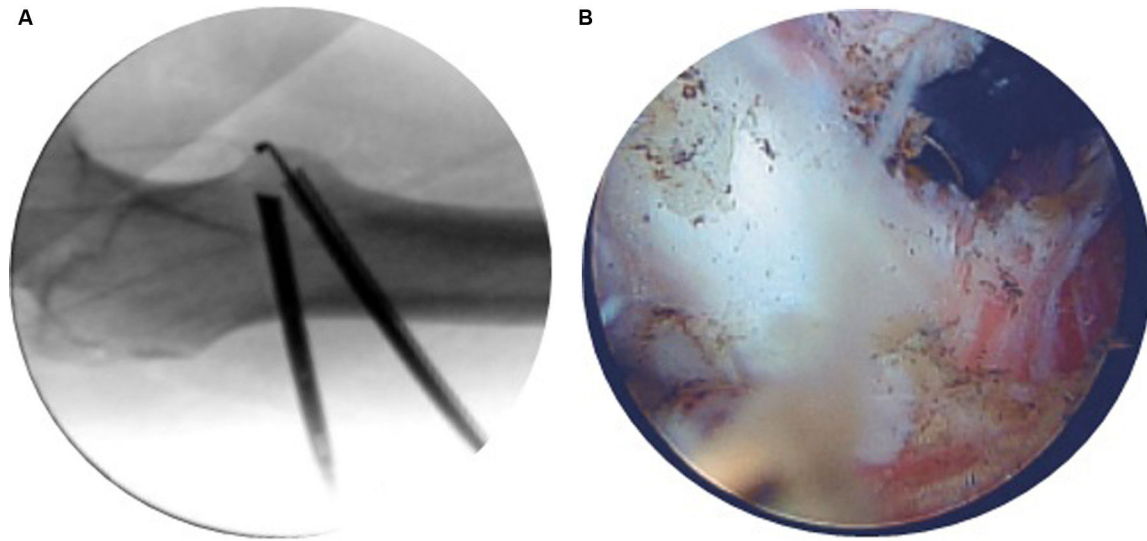


Figura 1 – A y B) Visión del abordaje del tendón del psoas a nivel del trocánter menor en intensificador de imágenes y por vía endoscópica.

La idea de esta tenotomía que podríamos denominar de alargamiento se basa en que a nivel del compartimento central y anterior a este pasa el tendón conjunto del psoas, formado por el tendón del iliopsoas y el músculo del psoas lumbar que se unirá al tendón más distal⁹.

Alpert estudió en cadáveres la sección del tendón conjunto del psoas a distintos niveles, encontrando que a nivel del compartimento central, un 40% del área de sección es tendón y un 60% es músculo (si bien hay que tener en cuenta que eran especímenes frescos congelados, por lo que *in vivo* la proporción será mayor a favor del músculo)¹⁰. Sin embargo Ilizarituri¹¹ en su estudio no encontró diferencias en cuanto a función y resultado comparando las 2 técnicas de tenotomía del psoas, a nivel articular y a nivel de la inserción en el trocánter menor, a diferencia del trabajo del grupo de Domb¹ que describe peores resultados en cuanto a la función residual cuando se realiza la tenotomía a nivel del trocánter menor.

Tenotomía en el compartimento central

Para realizar la tenotomía a este nivel, accederemos al compartimento central bajo tracción y deberemos progresar disecando hacia medial con la visión desde el portal lateral y usando como portal de trabajo el anterior o medioanterior, hasta encontrar las fibras nacaradas del tendón del iliopsoas, inmediatamente superficiales al ligamento pubofemoral (fig. 2). Al realizar el procedimiento bajo tracción y distracción articular, podremos comprobar cómo el tendón se va retrayendo hasta que deja ver las fibras musculares del músculo psoas lumbar, justo medial al iliopsoas. En cuanto a los portales, generalmente el procedimiento se realiza con visión desde el portal anterolateral, y como portal de trabajo usaremos el portal anterior o el portal medioanterior (más cómodo el primero). Habitualmente se realiza con radiofrecuencia para disminuir el riesgo de sangrado. El paquete vascular se encuentra medial al músculo psoas lumbar, por lo que usaremos este como referencia para evitar dañarlo.

El espacio peritrocantéreo: patología y manejo endoscópico

El síndrome doloroso del trocánter mayor (SDTM) —o GTPS en inglés— engloba varias patologías que están relacionadas con el roce causado por la fascia lata contra el trocánter mayor (TM)-glúteo. Incluyen la bursitis, la cadera en resorte y la tendinopatía glútea. Esta patología es derivada de la sobrecarga mecánica y/o de una báscula pélvica alterada. La incidencia del SDTM se sitúa entre 1-2/1.000 pacientes y es mucho más frecuente en mujeres (8:1) entre la quinta y sexta décadas de la vida¹²⁻¹⁵.

Muchos casos se presentan como dolor referido por patologías que podrían ser el origen del SDTM, como son la lumbalgia facetaria c/s radiculopatía y el síndrome glúteo profundo, entre otros^{14,16}. Al igual que las fracturas de húmero

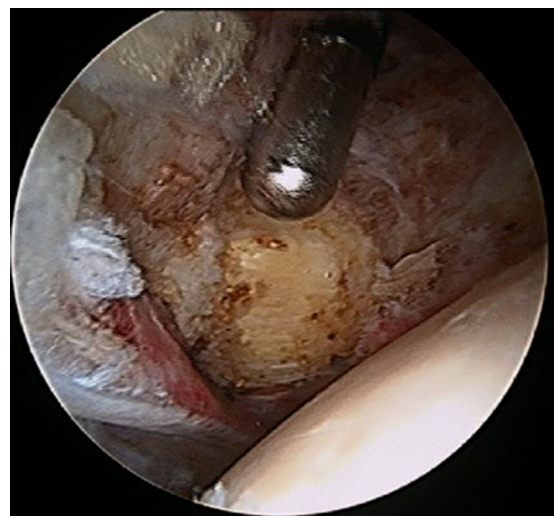


Figura 2 – Localización del tendón del psoas a través del compartimento central en una cadera izquierda.

proximal se asocian a roturas del tendón supra-infraspinoso en pacientes mayores, en el caso de la cadera el 22% de las fracturas de cuello femoral se relacionan con roturas de glúteo mediano y menor⁹. En la mayoría de los casos el proceso es crónico, degenerativo y progresa desde una bursitis-fascitis lata a una tendinosis y posterior rotura parcial-completa de los glúteos mediano y menor (causa común de SDTM refractario). El desconocimiento de la mal llamada «trocanteritis» hace que numerosos profesionales no tengan en cuenta su posible relación con una rotura del manguito glúteo adyacente¹⁷.

Diagnóstico

Los signos más relevantes objetivados a la exploración física son el dolor selectivo en TM, la disminución de fuerza a la abducción-extensión y contrarresistencia en rotación externa, la claudicación en apoyo monopodal y la cojera. También es muy útil la realización de un test anestésico focal.

Las exploraciones complementarias de elección son la radiografía simple, la ecografía y la RMN. Esta última es la más útil en la detección de las roturas parciales de los tendones glúteos, que son más frecuentes que las totales (2:1)^{14,15,18}. Aun así, hay que tener en cuenta que numerosos pacientes con hallazgos patológicos en las pruebas, están asintomáticos¹⁹.

Tratamiento

El tratamiento en la mayoría de los casos es conservador, centrándose fundamentalmente en disminuir la inflamación (AINE, fisioterapia, infiltraciones, ondas de choque, ...) y corregir la marcha alterada. Cuando el paciente, a pesar de todo, no mejora en 6 meses podría estar indicada la cirugía.

Manejo endoscópico de la patología del glúteo medio

La cirugía endoscópica del espacio peritrocantéreo es el reflejo de la practicada a nivel del espacio subacromial y como tal podría asociarse a la artroscopia intraarticular, lo cual es otra ventaja añadida sobre la cirugía abierta. El espacio peritrocantéreo de la cadera se sitúa entre la fascia lata y el vasto lateral-trocánter mayor-glúteos (fig. 2). Para su acceso es necesaria una óptica de 30° con opción a 70°. El material es similar al utilizado en la artroscopia de hombro para suturas del manguito rotador (el complejo glúteo medio-menor se asemeja al manguito rotador de la cadera) y la posición del paciente puede ser en decúbito supino con mesa de tracción o en decúbito lateral con o sin mesa de tracción (fig. 3). Suele ser precisa la ayuda de un intensificador de imágenes, sobre todo si se asocia a artroscopia de la articulación de la cadera.

Las vías de abordaje se sitúan en torno a la punta del trocánter y a la inserción del vasto externo, siendo los portales más utilizados el anterolateral y el medio anterior; a partir de aquí, diferentes autores emplean pequeñas variaciones en los portales proximales (posterolateral, anterolateral accesorio) y los distales (anterolateral accesorio y lateral distal accesorio)²⁰⁻²² (fig. 4).

Una vez atravesado el tejido celular subcutáneo existen 2 alternativas para acceder al espacio peritrocantéreo: la llamada «todo dentro» (pequeñas incisiones en la fascia)²¹ o la «fuera dentro» (fasciotomía en T o en cruz)¹⁹. Se resecan

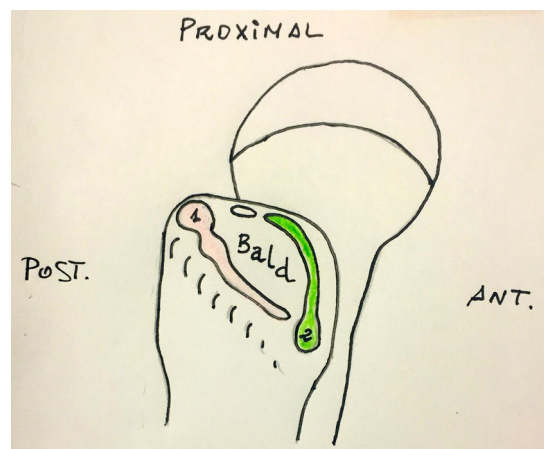


Figura 3 – Inserciones de los tendones glúteo medio (1) y menor (2).

la bursa y las calcificaciones o fibrosis presentes para poder visualizar los tendones glúteos con comodidad. Si existe atrapamiento de la fascia lata en las maniobras de estrés, se realiza su apertura hasta conseguir la ausencia del mismo. En la mayoría de los casos de rotura glútea, el tendón del glúteo mediano suele estar afectado, lo cual sugiere que por él se inicia la dehiscencia (el glúteo menor solo se encuentra roto en un tercio de los casos). Se practica una sutura directa si la rotura es completa²¹, o a través de una incisión longitudinal si está localizada en la profundidad (rotura parcial)²². Domb establece una clasificación en 4 tipos²¹ (tabla 1).

En cualquier caso, se cruenta el lecho óseo de inserción y se colocan tantos anclajes como sea necesario con las suturas de lado a lado para las roturas parciales²³, o bien a modo de doble fila o sutura-puente en el caso de roturas totales o cuasi

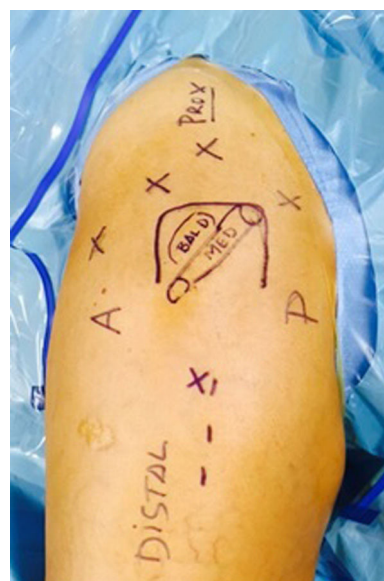

Figura 4 – Vías de abordaje para el tratamiento de la patología peritrocantérea.

Tabla 1 – Clasificación de las roturas del glúteo medio (Domb et al., 2010²¹)

Tipo	Grado de afectación
1	0-25%
2	25-50%
3	50 a <100%
4	100% (completa)

totales^{12,21}. Los resultados publicados hasta el momento tienen seguimientos a corto-medio plazo y pocos estudios son prospectivos. Las series más largas las publicaron Walsh por vía abierta²² y Domb por vía endoscópica²¹. En general existe un porcentaje de buenos resultados, de un 75% con ambas técnicas, aunque el número de complicaciones es mayor con la cirugía abierta^{13,23}.

Rehabilitación

La rehabilitación postoperatoria incluye el uso de 2 muletas con carga parcial mínima (5-10 kg) durante 6 semanas. Según el paciente o el tipo de rotura podría indicarse el uso de una ortesis en abducción. Entre el mes y medio y los 3 meses se aumenta la carga, la movilidad y los activos asistidos. A partir del tercer y cuarto mes se realiza la potenciación progresiva completa^{12,15,23}.

Reinserción endoscópica del tendón conjunto de los isquiotibiales

Aunque las lesiones del tendón de origen proximal de los isquiotibiales (IQT) no son tan frecuentes como las lesiones de su zona muscular o miotendinosa, pueden causar una marcada limitación que puede incluso ser permanente y condicionar la incapacidad deportiva si no se reparan quirúrgicamente en aquellos casos en los que haya una importante retracción (se sugiere que mayor de 2 cm), se vean afectados los 3 tendones, o persistan síntomas a pesar de haberse llevado a cabo un tratamiento conservador adecuado²⁴.

La reparación endoscópica de las patologías del tendón proximal de los IQT es una de las nuevas indicaciones de la artroscopia periarticular de la cadera. De la misma manera que ha ido ocurriendo con la patología de psoas o del tendón del glúteo medio, los avances en el conocimiento de la patología, así como en la técnica endoscópica, van permitiendo abordar las avulsiones totales o parciales del tendón conjunto de los IQT, así como los cuadros dolorosos que no responden al tratamiento conservador secundarios a las bursitis y tendinopatías crónicas. Aunque hay muchas publicaciones que se refieren a los resultados tanto del tratamiento conservador como de la cirugía abierta de las roturas completas y parciales del tendón conjunto de los IQT²⁵⁻²⁷, todavía no hay muchos artículos publicados sobre el abordaje endoscópico de la patología del tendón proximal de los IQT²⁸⁻³⁰, pero dada la tendencia al incremento de la actividad física de la población y a la longevidad en ella, probablemente encontraremos cada vez más pacientes que requieran tratamiento,

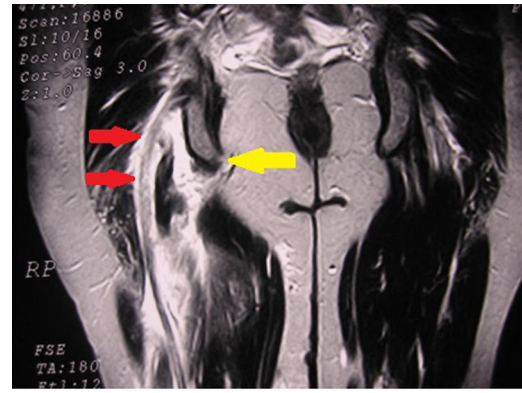


Figura 5 – Imagen de RMN de un arrancamiento agudo del tendón conjunto de los IQT derechos, dejando vacía la tuberosidad isquiática (flecha amarilla). Obsérvese la proximidad del nervio ciático (flechas rojas).

y el número de reparaciones endoscópicas aumentará proporcionalmente.

Diagnóstico

Habitualmente, los pacientes que sufren una desinserción del tendón proximal de los IQT perciben una sensación de desgarramiento acompañada a veces de un chasquido y un dolor intenso, incapacitante, en la cara posterior y proximal del muslo durante un gesto de alta velocidad con la cadera en flexión y la rodilla en extensión; posteriormente, suele aparecer una gran equimosis en la cara posterior del muslo que se puede extender hasta la zona poplíteica en unos días. Algunos pacientes tienen sensaciones disestésicas o dolor de tipo ciático, que puede deberse a la compresión e irritación del nervio ciático por el hematoma, o la fibrosis perineural secundaria²⁵. Del mismo modo, en las roturas parciales, tendinopatías crónicas y bursitis isquiáticas, se puede producir, además del dolor local, una irradiación desde la nalga a la parte posterior del muslo²⁷. La confirmación del diagnóstico por medio de RMN suele ser sencilla, dado lo espectacular de los hallazgos (fig. 5).

Tratamiento

Aunque la técnica de reparación por cirugía abierta está descrita hace tiempo y debe considerarse como el *gold standard*, los avances en la cirugía endoscópica periarticular y del espacio subglúteo de la cadera han permitido recientemente desarrollar una técnica segura para llevar a cabo esta reparación de manera mínimamente invasiva. Como es habitual en otras técnicas quirúrgicas, la reparación endoscópica puede permitir una reparación eficaz con una mejor definición de la anatomía, aunque sus resultados todavía tienen que confirmarse con el seguimiento de series de pacientes³⁰. Lógicamente, es una técnica reservada a cirujanos con amplia experiencia en la cirugía artroscópica y la anatomía endoscópica del espacio subglúteo y de la región proximal de los isquiotibiales, para minimizar los riesgos de lesión de estructuras nobles adyacentes.

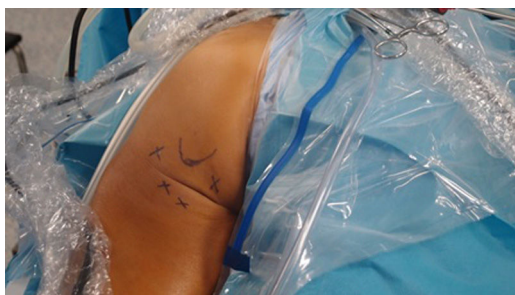

Figura 6 – Portales posteromedial, posterolateral y accesorios para el abordaje de la tuberosidad isquiática de una cadera izquierda.

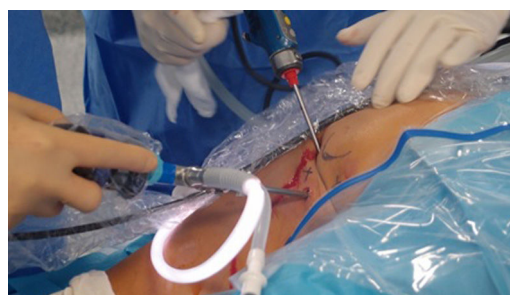

Figura 7 – Abordaje de IQT izquierdos: en este caso, la óptica se ha desplazado al portal PM accesorio y el sinoviotomo está en el portal PL.

Técnica quirúrgica

El paciente se coloca en decúbito prono, con la mesa ligeramente angulada a nivel de la pelvis con el objetivo de flexionar las caderas y hacer más prominentes las tuberosidades isquiáticas para favorecer su palpación, ya que se trata de la referencia anatómica fundamental para llevar a cabo el procedimiento. Se prepara todo el miembro inferior del lado afectado, para poder mover la cadera y flexionar la rodilla si fuese necesario para relajar los IQT y permitir una reparación sin tensión.

Se emplea un artroscopio con óptica estándar de 30°, y puede utilizarse bomba o distensión por gravedad. No se utilizará aspiración, por la proximidad del nervio ciático. Inicialmente, se crean 2 portales, discretamente distales (aproximadamente a 1-2 cm de la tuberosidad), uno medial (PM) y otro lateral (PL) y separados unos 2 cm de ella en cada dirección (fig. 6). Pueden utilizarse cánulas o no, según las preferencias del cirujano, aunque resultan útiles para manejar las suturas a través de la gruesa capa de tejido formada por el glúteo mayor y la grasa glútea. Durante la creación de los portales y el manejo posterior del instrumental, se tiene que tener en cuenta que se pueden lesionar 3 estructuras: el nervio ciático, que discurre aproximadamente 1,5 cm lateral a la tuberosidad isquiática; el nervio y la arteria glútea inferiores, que se sitúan por debajo del glúteo mayor a unos 5 cm proximales a la tuberosidad isquiática (aunque estos se podrían lesionar más fácilmente por el uso de separadores durante la cirugía abierta, por la elevación necesaria en sujetos musculosos para apartar el voluminoso glúteo mayor), y el nervio cutáneo femoral posterior, que discurre subcutáneo desde la región lateral de la tuberosidad isquiática distalmente. Inicialmente, la óptica se colocará en el portal PL y con el terminal de sinoviotomo (nosotros empleamos habitualmente para esta cirugía el *aggressive cutter* de 4,8 mm de diámetro Conmed) apagado se efectuará una disección roma sobre la zona más prominente de la tuberosidad isquiática desde el portal PM, por debajo del glúteo mayor y de la fascia glútea posterior, hasta que la boca del mismo sea claramente visible y nos cercioremos de que no se dirige hacia anterior, para evitar un posible daño al nervio ciático si la visión no es clara. Este paso es especialmente importante en las roturas agudas, en las que suele producirse un hematoma importante que oscurece la visión inicialmente. Más adelante, el cirujano puede crear nuevos portales o

intercambiar los previos para obtener el mejor ángulo de visión y llevar a cabo la reparación, la identificación de los tendones o el manejo de las suturas, según sea necesario (fig. 7). Una vez delimitada la tuberosidad, es posible dirigir la óptica discretamente lateral a esta e identificar al nervio ciático, lo que resulta un paso fundamental para realizar el procedimiento con seguridad. En caso de que existan bandas fibrosas atrapando al nervio, deben liberarse en este momento.

Con el nervio ciático ya identificado y controlado en todo momento, se puede proceder a la reparación de la avulsión del tendón de los IQT. En primer lugar, tras desbridar el hematoma (en las lesiones agudas) o el tejido fibrocicatricial (en las lesiones crónicas), se identifica el extremo del tendón roto. Si la rotura afectó a los 3 tendones, probablemente existirá una retracción que puede requerir la flexión de la rodilla para permitir su ascenso hacia la tuberosidad; por el contrario, si la rotura fue solo parcial o se trata de una tendinopatía crónica, la porción íntegra habrá impedido la retracción de los tendones y solo se requerirá el desbridamiento del tejido fibroso o desvitalizado de su extremo. Se cruenta el reborde óseo de la tuberosidad isquiática con una fresa motorizada en la zona de la huella anatómica de los IQT, tratando de identificar las 2 carillas existentes, la más medial y posterior que corresponde al origen conjunto de la porción larga del bíceps y del semitendinoso, y la más lateral y anterior, que corresponde al tendón del semimembranoso³¹. En los casos de tendinopatías crónicas, se puede abrir longitudinalmente el tendón conjunto para identificar la zona degenerada en la profundidad y desbridarla, y a través de esa ventana, acceder a la bursa isquiática y resecarla si se encuentra engrosada y con las adherencias típicas de una bursitis crónica²⁹. Una vez cruentada la huella e identificados los tendones, se realiza un portal central más distal para la colocación de los anclajes (del tipo de los empleados en la reparación del manguito de los rotadores, por su resistencia) en la tuberosidad isquiática y se pasan las suturas a través del extremo de los tendones con las pinzas específicas usadas también en la cirugía artroscópica del hombro o de la cadera. Generalmente, se necesitan al menos 2 anclajes para reparar una avulsión completa del tendón conjunto de los IQT, aunque en casos de roturas parciales puede ser suficiente con un anclaje. Dada la configuración longitudinal de las fibras tendinosas en esta región, el paso de las suturas en conformaciones tipo «*lasso-loop*» o «*Mason-Allen*» es recomendable para reducir el riesgo de deslizamiento de

los hilos³². Es importante recordar la posición anatómica de los tendones para evitar colocarlos demasiado distalmente en el borde de la tuberosidad, ya que causarían molestias crónicas al paciente al sentarse. El anudado se lleva a cabo con la técnica preferida por cada cirujano, empleando la flexión de la rodilla según sea necesaria para reducir la tensión del tejido.

Manejo postoperatorio

En el postoperatorio, se puede evitar el exceso de tensión de los IQT empleando una ortesis de rodilla bloqueada en flexión (la que sea necesaria para eliminar la tensión, que puede variar de caso en caso) que se irá liberando progresivamente a lo largo de las primeras 6 semanas. Se autoriza la carga progresiva a partir de las 6 semanas, comenzando a ganar paulatinamente flexibilidad y fuerza en los IQT, aunque sin realizar gestos excéntricos combinando posiciones de flexión de cadera y extensión de rodilla al menos hasta las 12 semanas de la cirugía.

Conflicto de intereses

Los autores declaran no tener ningún conflicto de intereses.

BIBLIOGRAFÍA

- Domb BG, Shindle MK, McArthur B, Voos JE, Magennis EM, Kelly BT. Iliopsoas impingement: A newly identified cause of labral pathology in the hip. *HSS J*. 2011;7:145-50.
- Postel M. Painful prosthesis. I. Possible causes. *Rev Chir Orthop Reparatrice Appar Mot*. 1975;61 Suppl. 2:57-61.
- Tey M, Álvarez S, Ríos JL. Hip labral cyst caused by psoas impingement. *Arthroscopy*. 2012;28:1184-6.
- Byrd JW. Snapping hip. *Oper Tech Sports Med*. 2005;13:46-54.
- Sampson TG. Arthroscopic iliopsoas release for coxa saltans interna (snapping hip syndrome). En: Byrd JW, editor. *Operative hip arthroscopy*. Nueva York: Springer; 2005. p. 189-94.
- Van Riet A, de Schepper J, Delpont HP. Arthroscopic psoas release for iliopsoas impingement after total hip replacement. *Acta Orthop Belg*. 2011;77:41-6.
- Gédouin JE, Hutten D. Technique and results of endoscopic tenotomy in iliopsoas muscle tendinopathy secondary to total hip replacement: A series of 10 cases. *Orthop Traumatol Surg Res*. 2012;98:S19-25.
- Contreras ME, Dani WS, Endges WK, de Araujo LC, Berral FJ. Arthroscopic treatment of the snapping iliopsoas tendon through the central compartment of the hip: A pilot study. *J Bone Joint Surg Br*. 2010;92:777-80.
- El Bitar YF, Stake CE, Dunne KF, Botser IB, Domb BG. Arthroscopic iliopsoas fractional lengthening for internal snapping of the hip: Clinical outcomes with a minimum 2-year follow-up. *Am J Sports Med*. 2014;42:1696-703.
- Alpert JM, Kozanek M, Li G, Kelly BT, Asnis PD. Cross-sectional analysis of the iliopsoas tendon and its relationship to the acetabular labrum. An anatomic study. *Am J Sports Med*. 2009;37:1594-8.
- Ilizaliturri VM Jr, Chaidez C, Villegas P, Briseno A, Camacho-Galindo J. Prospective randomized study of 2 different techniques for endoscopic iliopsoas tendon release in the treatment of internal snapping hip syndrome. *Arthroscopy*. 2009;25:159-63.
- Chandrasekaran S, Gui C, Hutchinson MR, Lodhia P, Suarez-Ahedo C, Domb BG. Outcomes of endoscopic gluteus medius repair. *J Bone Joint Surg Am*. 2015;97:1340-7.
- Alpaugh K, Chillelli BJ, Xu S, Martin SD. Outcomes after primary open or endoscopic abductor tendon repair in the hip: A systematic review of the literature. *Arthroscopy*. 2015;31:530-40.
- Williams BS, Cohen SP. Greater trochanteric pain syndrome: A review of anatomy, diagnosis and treatment. *Anesth Analg*. 2009;108:1662-70.
- Pérez Carro L, Rupérez Vallejo M, Fernández Escajadillo N, García Renedo R, de Diego V, Yebra Pareja JC. Técnica y resultados del tratamiento endoscópico de las rupturas del glúteo mediano en la cadera. *Cuad Artrosc*. 2012;19:41-50.
- Tibor LM, Sekiya JK. Differential diagnosis of pain around the hip joint. *Arthroscopy*. 2008;24:1407-21.
- Cormier G, Berthelot JM, Maugars Y. SRO (Societe de Rhumatologie de l'Ouest). Gluteus tendon rupture is underrecognized by French orthopedic surgeons: Results of mail survey. *Joint Bone Spine*. 2006;73:411-3.
- Voos JE, Shindle MK, Pruet A, Asnis PD, Kelly BT. Endoscopic repair of gluteus medius tendon tears of the hip. *Am J Sports Med*. 2009;37:743-7.
- Blankerbaker DG, Ullrik SR, Davis KW, de Smeets AA, Haaland B, Fine JP. Correlation of the MRI findings with clinical findings of trochanteric pain syndrome. *Skeletal Radiol*. 2008;37:903-9.
- Ilizariturri VM, Camacho-Galindo J, Chaidez P, et al. Endoscopic release of the external snapping hip syndrome. 24th Annual Meeting of the AANA; May 12-15, 2005; Vancouver BC, Canada.
- Domb BG, Nasser RM, Botser IB. Partial-thickness tears of the gluteus medius: Rationale and technique for trans-tendinous repair. *Arthroscopy*. 2010;26:1697-705.
- Walsh MJ, Walton JR, Walsh NA. Surgical repair of the gluteal tendons: A report of 72 cases. *J Arthroplasty*. 2011;26:1514-9.
- Chandrasekaran S, Lodhia P, Gui C, Vemula P, Martin TJ, Domb BG. Outcomes of open versus endoscopic repair of abductor muscle tears of the hip: A systematic review. *Arthroscopy*. 2015;31:2057-67.
- Wood DG, Packham I, Trikha SP, Linklater J. Avulsion of the proximal hamstring origin. *J Bone Joint Surg Am*. 2008;90:2365-74.
- Harris JD, Griesser MJ, Best TM, Ellis TJ. Treatment of proximal hamstring ruptures — a systematic review. *Int J Sports Med*. 2011;32:490-5.
- Lempainen L, Sarimo J, Heikkila J, Mattila K, Orava S. Surgical treatment of partial tears of the proximal origin of the hamstring muscles. *Br J Sports Med*. 2006;40:688-91.
- Cohen S, Bradley J. Acute proximal hamstring rupture. *J Am Acad Orthop Surg*. 2007;15:350-5.
- Domb BG, Linder D, Sharp KJ, Sadik A, Gerhardt MB. Endoscopic repair of proximal hamstring avulsion. *Arthrosc Tech*. 2013;2:e35-9.
- Dierckman BD, Guanche CA. Endoscopic proximal repair and ischial bursectomy. *Arthrosc Tech*. 2012;1:e201-7.
- Guanche CA. Hamstring injuries. *J Hip Preserv Surg*. 2015;2:116-22.
- Van der Made AD, Wieldraaijer T, Kerkhoffs GM, Kleipool RP, Engebretsen L, van Dijk CN, et al. The hamstring muscle complex. *Knee Surg Sports Traumatol Arthrosc*. 2015;23:2115-22.
- Hapa O, Barber FA, Sünbuloğlu E, Kocabey Y, Sarkalkan N, Baysal G. Tendon-grasping strength of various suture configurations for rotator cuff repair. *Knee Surg Sports Traumatol Arthrosc*. 2011;19:1749-54.