



Original

¿Si te corto los gemelos, te disminuye la cuchara?

A. Fernández-Picó¹, C. Marín-Martínez¹, E. Galián-Muñoz¹, A. Galián-Cánovas¹,
J. Martínez-Martínez¹, F. Lajara-Marco^{1,2}

¹ Departamento de Cirugía Ortopédica y Traumatología.
Hospital General Universitario Reina Sofía. Murcia

² Instituto Murciano de Investigación Biosanitaria Pascual Parrilla (IMIB). Murcia

Correspondencia:

Dr. Ángel Fernández Picó

Correo electrónico: anferpic@gmail.com

Recibido el 20 de mayo de 2026
Aceptado el 23 de mayo de 2026
Disponible en Internet: junio de 2026

RESUMEN

Introducción: el síndrome de gemelos cortos se ha relacionado con alteraciones biomecánicas y con patología por sobrecarga del antepié. Una posible manifestación radiográfica observada en la práctica clínica es la hiperextensión interfalángica del *hallux*, también denominada dedo en cuchara. El objetivo de este estudio fue describir la medición radiográfica del dedo en cuchara en pacientes con síndrome de gemelos cortos tratados mediante tenotomía del gastrocnemio medial y presentar de forma preliminar su evolución radiográfica tras la cirugía.

Material y método: estudio observacional, retrospectivo y descriptivo de una cohorte de pacientes adultos diagnosticados de síndrome de gemelos cortos e intervenidos mediante tenotomía del gastrocnemio medial. Se incluyeron los pies con radiografías laterales en carga preoperatorias y postoperatorias disponibles. El ángulo de extensión interfalángica del *hallux* se midió como el ángulo formado entre el eje longitudinal de la falange proximal y el eje longitudinal de la falange distal. Se recogieron variables demográficas y radiográficas. El análisis fue descriptivo.

Resultados: se incluyeron 53 pies correspondientes a 33 pacientes. Veinte pacientes presentaban afectación bilateral. La muestra estuvo compuesta por 32 mujeres y 1 varón, con una edad media de $59,6 \pm 9,6$ años. El ángulo medio de extensión interfalángica del *hallux* fue de $18,4 \pm 13,3^\circ$ en el estudio preoperatorio y de $13,0 \pm 13,2^\circ$ en

ABSTRACT

If I cut your gastrocnemius, will it reduce the size of your spoon?

Introduction: gastrocnemius tightness has been associated with altered forefoot biomechanics and overload-related foot disorders. One radiographic finding frequently observed in clinical practice is hallux interphalangeal extension, also referred to as spoon toe. The aim of this study was to describe the radiographic measurement of spoon toe in patients with gastrocnemius tightness treated with medial gastrocnemius tenotomy and to present its preliminary postoperative radiographic behaviour.

Material and methods: this was an observational, retrospective, descriptive study of adult patients diagnosed with gastrocnemius tightness and treated surgically with medial gastrocnemius tenotomy. Feet with available preoperative and postoperative weight-bearing lateral radiographs were included. Hallux interphalangeal extension was measured as the angle between the longitudinal axis of the proximal phalanx and the longitudinal axis of the distal phalanx. Demographic and radiographic variables were collected. A descriptive analysis was performed.

Results: a total of 53 feet from 33 patients were included. Twenty patients underwent bilateral procedures. The cohort included 32 women and 1 man, with a mean age of 59.6 ± 9.6 years. Mean hallux interphalangeal extension



<https://doi.org/10.24129/j.rpt.4001.fs2605010>

© 2026 SEMCPT. Publicado por Imaidea Interactiva en FONDOSCIENCE® (www.fondoscience.com).

Este es un artículo Open Access bajo la licencia CC BY-NC-ND (www.creativecommons.org/licenses/by-nc-nd/4.0/).

el postoperatorio. La reducción media descriptiva fue de $5,4 \pm 11,8^\circ$. En 35 de los 53 pies se observó una disminución postoperatoria del ángulo de extensión interfalángico.

Conclusiones: el dedo en cuchara puede cuantificarse de forma sencilla en radiografías laterales en carga mediante la medición del ángulo interfalángico del *hallux*. En esta cohorte de pacientes con síndrome de gemelos cortos tratados mediante tenotomía del gastrocnemio medial se observó una reducción descriptiva del ángulo tras la cirugía. Estos hallazgos deben interpretarse como preliminares y justifican estudios analíticos posteriores que evalúen su relevancia clínica y biomecánica.

Palabras clave: *Hallux*. Gastrocnemio. Equino. Antepié. Radiografía. Biomecánica.

was $18.4 \pm 13.3^\circ$ preoperatively and $13.0 \pm 13.2^\circ$ postoperatively. The mean descriptive reduction was $5.4 \pm 11.8^\circ$. A postoperative decrease in the angle was observed in 35 of 53 feet.

Conclusions: spoon toe can be easily quantified on weight-bearing lateral radiographs by measuring hallux interphalangeal extension. In this cohort of patients with gastrocnemius tightness treated with medial gastrocnemius tenotomy, a descriptive postoperative reduction in the angle was observed. These preliminary findings should be interpreted with caution and support further analytical studies to assess their clinical and biomechanical relevance.

Key words: Hallux. Gastrocnemius. Equinus. Forefoot. Radiography. Biomechanics.

Introducción

El síndrome de gemelos cortos o contractura aislada del gastrocnemio se reconoce cada vez más como un factor biomecánico relevante en diferentes procesos dolorosos del pie y tobillo. La limitación de la dorsiflexión del tobillo con la rodilla extendida puede alterar la progresión sagital durante la marcha y aumentar la demanda mecánica sobre el antepié. Esta relación se ha descrito en pacientes con metatarsalgia, *hallux valgus*, fascitis plantar, tendinopatía aquilea y otras patologías por sobrecarga del pie⁽¹⁻⁴⁾.

Desde el punto de vista biomecánico, se ha descrito que, para una marcha normal, es precisa una dorsiflexión de al menos 10° ⁽⁵⁾. En pacientes con contractura aislada de gastrocnemios, se produce una limitación funcional que impide alcanzar este rango con la rodilla extendida, que se manifiesta fundamentalmente en la transición de la fase de apoyo de la marcha o segundo *rock-er*^(6,7). Como mecanismo adaptativo, se produce una pronación subtalar y de las articulaciones mediotarsianas, y a menudo una elevación precoz del talón, lo cual se traduce en un alargamiento de la fase de despegue y una sobrecarga del antepié⁽⁶⁻⁸⁾.

Por otro lado, aparece un reclutamiento compensatorio de la musculatura dorsiflexora extrínseca⁽⁸⁾. Cuando el tibial anterior resulta insuficiente para compensar el equino funcional,

pueden reclutarse de manera accesoria los tendones extensores largos de los dedos y del *hallux*, contribuyendo a deformidades progresivas del antepié y de los dedos^(6,7,9). Una de las manifestaciones clínicas y radiográficas observadas en este contexto es la hiperextensión de la articulación interfalángica del *hallux*, conocida de forma descriptiva como “dedo en cuchara”.

La tenotomía del gastrocnemio medial se ha propuesto como tratamiento aislado o complementario en pacientes seleccionados con síndrome de gemelos cortos y clínica de sobrecarga del antepié^(9,10). Estudios baropodométricos han demostrado que este procedimiento puede, además de aumentar la dorsiflexión del tobillo, disminuir las presiones plantares en el antepié y aumentar el tiempo de contacto con el talón, mejorando la biomecánica y la marcha de estos pacientes. Asimismo, algunos trabajos han sugerido que la corrección de la limitación de la dorsiflexión podría modificar patrones compensatorios del antepié y del primer radio⁽¹¹⁾.

A pesar de tratarse de un hallazgo relativamente frecuente en la práctica clínica y fácilmente identificable en radiografías laterales en carga, la literatura específica sobre el dedo en cuchara en pacientes con síndrome de gemelos cortos es escasa. Su evaluación radiográfica podría aportar información adicional acerca de las alteraciones sagitales del primer radio y de los mecanismos compensatorios asociados al equino funcional.

El objetivo de este estudio fue describir la medición radiográfica del dedo en cuchara en pacientes diagnosticados de síndrome de gemelos cortos tratados mediante tenotomía del gastrocnemio medial.

Material y método

Diseño del estudio

Se realizó un estudio observacional, retrospectivo y descriptivo de una cohorte de pacientes diagnosticados de síndrome de gemelos cortos e intervenidos mediante tenotomía del gastrocnemio medial.

Población de estudio

Se revisaron pacientes adultos diagnosticados y tratados quirúrgicamente mediante tenotomía del gastrocnemio medial por síndrome de gemelos cortos por un cirujano especialista en pie y tobillo. Se incluyeron aquellos pies que disponían de radiografías laterales en carga preoperatorias y postoperatorias de calidad suficiente para la medición del ángulo interfalángico del *hallux*.

Se excluyeron los casos con cirugía previa directa sobre la articulación interfalángica del *hallux*, artrodesis interfalángica, deformidades graves que impidieran una medición fiable o ausencia de radiografías comparables en carga.

Variables recogidas

Se recogieron variables demográficas y descriptivas: edad, sexo, lateralidad, cirugía unilateral o bilateral y fórmula metatarsiana. La variable radiográfica principal fue el ángulo de extensión

interfalángica del *hallux* en la radiografía lateral en carga y fue medida por un observador independiente.

Medición radiográfica

El ángulo de extensión interfalángica del *hallux* se midió en radiografías laterales en carga. Todas estas mediciones se realizaron por un único observador independiente, mediante imágenes cargadas en el sistema de visualización digital del Servicio de Radiología (Syngo.via) de nuestro centro. El ángulo de extensión interfalángica del *hallux* se definió y midió como el ángulo formado entre el eje longitudinal de la falange proximal y el eje longitudinal de la falange distal del *hallux* (Figura 1). Valores positivos indicaron extensión de la falange distal respecto a la falange proximal.

Análisis estadístico y aspectos éticos

Las variables cuantitativas se expresaron como media y desviación estándar, y como mediana y rango intercuartílico cuando resultó adecuado. Las variables cualitativas se expresaron como frecuencias absolutas y porcentajes.

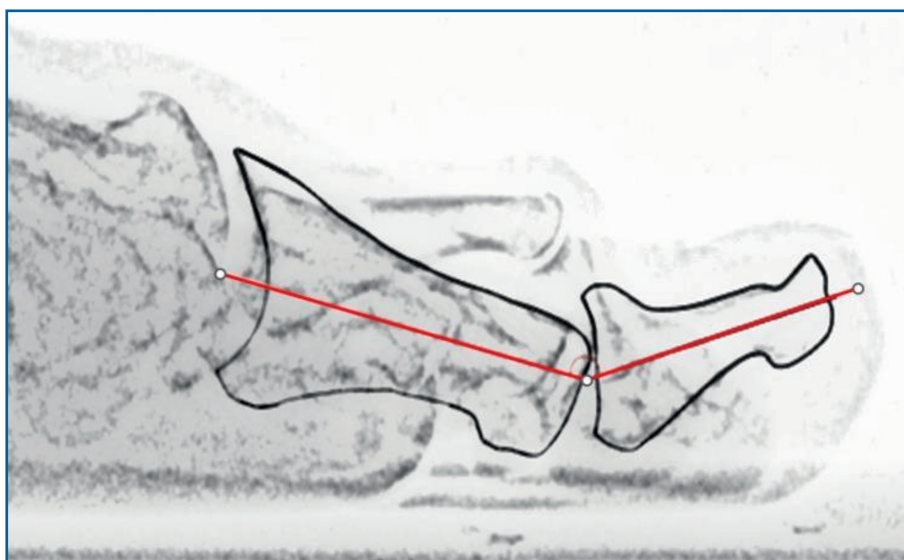


Figura 1. Técnica de medición del ángulo de extensión interfalángica del *hallux*: se midió en radiografías laterales en carga. Se definió como el ángulo formado entre el eje longitudinal de la falange proximal y el eje longitudinal de la falange distal del *hallux*.

Tabla 1. Características basales de la cohorte

Variable	Valor
Pacientes, n	33
Pies, n	53
Procedimientos bilaterales, n (%)	20/33 pacientes (60,6%)
Procedimientos unilaterales, n (%)	13/33 pacientes (39,4%)
Sexo femenino, n (%)	32/33 pacientes (97,0%)
Sexo masculino, n (%)	1/33 pacientes (3,0%)
Edad, media \pm DE	59,6 \pm 9,6 años
Edad, mediana/rango	60 años (37-83)
Pie derecho, n (%)	26/53 (49,1%)
Pie izquierdo, n (%)	27/53 (50,9%)
Fórmula metatarsiana <i>index plus-minus</i> , n (%)	29/53 (54,7%)
Fórmula metatarsiana <i>index minus</i> , n (%)	23/53 (43,4%)
Fórmula metatarsiana <i>index plus</i> , n (%)	1/53 (1,9%)

DE: desviación estándar

El estudio se realizó de acuerdo con los principios de la Declaración de Helsinki y siguiendo los protocolos institucionales de confidencialidad de datos. Los datos fueron anonimizados antes del análisis.

Resultados

Características de la cohorte

Se incluyeron 53 pies correspondientes a 33 pacientes. Veinte pacientes presentaban afectación bilateral y 13 pacientes fueron intervenidos de forma unilateral. La muestra estuvo compuesta por 32 mujeres y 1 varón. La edad media fue de 59,6 \pm 9,6 años, con una mediana de 60 años.

En cuanto a la lateralidad, se incluyeron 26 pies derechos y 27 pies izquierdos. La fórmula metatarsiana más frecuente fue *index plus-minus*, observada en 29 pies (54,7%), seguida de *index minus* en 23 pies (43,4%) e *index plus* en 1 pie (1,9%) (Tabla 1).

Descripción radiográfica del dedo en cuchara

El ángulo medio de extensión interfalángica del *hallux* en la radiografía preoperatoria fue de

18,4 \pm 13,3°. La mediana preoperatoria fue de 18,1°. En la radiografía postoperatoria, el ángulo medio fue de 13,0 \pm 13,2°, con una mediana de 15,7°. La reducción media del ángulo fue de 5,4 \pm 11,8°. En 35 de los 53 pies (66%) se observó una disminución postoperatoria del ángulo interfalángico del *hallux* (Tabla 2).

Discusión

El principal hallazgo de este estudio descriptivo fue que el dedo en cuchara, entendido como extensión interfalángica del

hallux, puede cuantificarse de forma sencilla en radiografías laterales en carga mediante una medición angular reproducible en la práctica clínica. En la cohorte analizada, los pacientes con síndrome de gemelos cortos presentaron una reducción media del ángulo de extensión interfalángica del *hallux* de 5,4°. Estos resultados apoyan la idea de que la posición del *hallux* en el plano sagital podría comportarse como un marcador radiográfico adicional de la biomecánica del antepié en pacientes con síndrome de gemelos cortos.

La relación entre la contractura aislada del gastrocnemio y la sobrecarga del antepié ha sido descrita previamente⁽¹⁻⁴⁾. La limitación de la dorsiflexión con la rodilla extendida puede favorecer compensaciones durante la marcha y aumentar la demanda mecánica en el antepié⁽³⁻⁹⁾. Estudios baropodométricos han mostrado que la recesión proximal del gastrocnemio medial puede reducir la fuerza y la presión plantar en el antepié en pacientes con gemelos cortos y metatarsalgia^(10,11). Además, se ha descrito como debido al mecanismo de cabrestante, un aumento de tensión en el tendón de Aquiles se traduce en un aumento de tensión de la fascia plantar, con repercusión sobre la primera articulación metatarsofalángica⁽¹¹⁾. Teniendo esto en cuenta, la disminución del ángulo interfalángico del *hallux* observada en la presente cohorte podría ser coherente con una

Tabla 2. Descripción radiográfica del ángulo interfalángico del hallux

Variable	Valor
Ángulo preoperatorio, media ± DE	18,4 ± 13,3°
Ángulo preoperatorio, mediana (RIC)	18,1° (14,3-28,4)
Ángulo postoperatorio, media ± DE	13,0 ± 13,2°
Ángulo postoperatorio, mediana (RIC)	15,7° (8,1-20,2)
Reducción descriptiva del ángulo, media ± DE	5,4 ± 11,8°
Reducción descriptiva del ángulo, mediana (RIC)	2,7° (-0,7 a 11,6)
Pies con disminución postoperatoria del ángulo, n (%)	35/53 (66,0%)

DE: desviación estándar; RIC: rango intercuartílico

La reducción se calculó como ángulo preoperatorio menos ángulo postoperatorio; por tanto, los valores positivos indican disminución de la extensión interfalángica

reducción de la demanda compensatoria sobre el primer radio.

El *hallux* tiene un papel relevante durante el tercer *rocker* o fase de despegue de la marcha. En situaciones de equino funcional, la progresión tibial limitada puede aumentar la necesidad de compensaciones distales⁽⁶⁻⁸⁾. La hiperextensión interfalángica del *hallux* podría representar una de estas adaptaciones, especialmente en pies con sobrecarga del antepié o alteraciones del primer radio. No obstante, esta hipótesis requiere confirmación mediante estudios que incluyan análisis clínico, estudios baropodométricos y evaluación de la marcha.

El presente estudio tiene varias limitaciones. En primer lugar, su diseño retrospectivo puede introducir sesgos de selección e información. En segundo lugar, no se incluyó un grupo control, por lo que no puede descartarse la influencia de otros factores en los cambios observados. En tercer lugar, se trata de una muestra limitada y con predominio claro de mujeres, lo que puede reducir la generalización de los resultados. En cuarto lugar, no se realizó análisis de fiabilidad interobservador ni intraobservador. Finalmente, el estudio se centró en parámetros radiográficos y no incluyó resultados clínicos, escalas funcionales, dolor, estudios baropodométricos ni análisis de la marcha.

Como fortaleza, este trabajo describe un hallazgo radiográfico poco explorado y propone una forma sencilla de cuantificar en radiografías laterales en carga. Los resultados permiten generar hipótesis de trabajo para estudios posteriores más robustos.

Conclusiones

El dedo en cuchara puede medirse de forma sencilla en radiografías laterales en carga mediante el ángulo de extensión interfalángica del *hallux*. En esta cohorte de pacientes con síndrome de gemelos cortos tratados mediante tenotomía del gastrocnemio medial se observó una reducción del ángulo tras la cirugía.

Premios

El estudio presentado en este artículo recibió el premio al mejor cartel científico en el congreso de la Sociedad Española de Medicina y Cirugía de Pie y Tobillo (SEMCP) celebrado en Málaga en 2025.

Responsabilidades éticas

Protección de personas y animales. Los autores declaran que para esta investigación no se han realizado experimentos en seres humanos ni en animales.

Confidencialidad de los datos. Los autores declaran que han seguido los protocolos de su centro de trabajo sobre la publicación de datos de pacientes.

Derecho a la privacidad y consentimiento informado. Los autores declaran que en este artículo no aparecen datos de pacientes.

Financiación. Los autores declaran que este trabajo no ha sido financiado.

Conflicto de intereses. Los autores declaran no tener ningún conflicto de interés.

Bibliografía

1. Barske HL, DiGiovanni BF, Douglass M, Nawoczenski DA. Current concepts review: isolated gastrocnemius contracture and gastrocnemius recession. *Foot Ankle Int.* 2012;33:915-21.

2. Chimera NJ, Castro M, Davis I, Manal K. The effect of isolated gastrocnemius contracture and gastrocnemius recession on lower extremity kinematics and kinetics during stance. *Clin Biomech (Bristol, Avon)*. 2012;27:917-23.
3. Gianakos A, Yasui Y, Murawski CD, Kennedy JG. Effects of gastrocnemius recession on ankle motion, strength, and functional outcomes: a systematic review and national healthcare database analysis. *Knee Surg Sports Traumatol Arthrosc*. 2016;24:1355-64.
4. Altayó M, Jambrina U, Collado PM, Sallent Font A, Duarri Lladó G, Maled Garcia I, Busquets Net R. Metatarsalgia de transferencia tras cirugía del hallux valgus. *Rev Pie Tobillo*. 2024;38(1):42-9.
5. DiGiovanni CW, Kuo R, Tejwani N, Price R, Hansen ST Jr, Cziernecki J, et al. Isolated gastrocnemius tightness. *J Bone Joint Surg Am*. 2002;84-A:962-70.
6. Holtmann JA, Südkamp NP, Schmal H, Mehlhorn AT. Gastrocnemius recession leads to increased ankle motion and improved patient satisfaction after 2 years of follow-up. *J Foot Ankle Surg*. 2017;56:589-93.
7. Barouk LS, Barouk P. Gastrocnemios cortos. *Rev Pie Tobillo*. 2012;26(2):7-13.
8. Pinney SJ, Hansen ST Jr, Sangeorzan BJ. The effect on ankle dorsiflexion of gastrocnemius recession. *Foot Ankle Int*. 2002;23:26-9.
9. Aronow MS, Diaz-Doran V, Sullivan RJ, Adams DJ. The effect of triceps surae contracture force on plantar foot pressure distribution. *Foot Ankle Int*. 2006;27:43-52.
10. Vinagre G, Alfonso M, Cruz-Morande S, Hernández M, Villas C. Efficacy of pedobarographic analysis to evaluate proximal medial gastrocnemius recession in patients with gastrocnemius tightness and metatarsalgia. *Int Orthop*. 2017;41:2281-7.
11. Chen WM, Park J, Park SB, Shim VPW, Lee T. Role of gastrocnemius-soleus muscle in forefoot force transmission at heel rise: a 3D finite element analysis. *J Biomech*. 2012;45:1783-9.