

ARTRODESIS METATARSOFALÁNGICA DEL *HALLUX* CON SISTEMA ENDOMEDULAR

M. Concepción Castro, J. Manuel Morell, Vicente J. López, Félix Castillo

Servicio de Cirugía Ortopédica y Traumatología. Hospital Dos de Maig. Barcelona

La artrodesis metatarsofalángica (MTTF) del *hallux* es un procedimiento validado y seguro que produce excelentes resultados y gran satisfacción para el paciente. Se han usado con éxito diferentes tipos de fijación. En este artículo mostramos los pasos a seguir para la realización de la técnica con un nuevo sistema endomedular que amplía las opciones del cirujano para realizar la fusión MTTF del *hallux* de forma rápida y sencilla.

PALABRAS CLAVE: Hallux valgus. Arthrodesis. Sistema endomedular.

FIRST METATARSOPHALANGEAL JOINT ARTHRODESIS WITH ENDOMEDULAR SYSTEM

Arthrodesis of the first metatarsophalangeal (MTP) joint is a reliable, validated procedure that produces excellent results with high patient satisfaction. Different types of fixation have been used successfully. In this article we show the steps to carry out the technique with a new endomedular system that extends the options of the surgeon to perform the first MTP fusion quickly and easily.

KEY WORDS: Hallux valgus. Arthrodesis. Endomedular system.

INTRODUCCIÓN

Las estrategias de tratamiento para la artrosis metatarsofalángica (MTTF) del *hallux* están bien descritas en la literatura⁽¹⁾. La artrodesis de la primera MTTF es un procedimiento validado y seguro que produce excelentes resultados y gran satisfacción para el paciente. Pese a que se constatan cambios en el apoyo tras dicho procedimiento⁽²⁾, el grado de tolerancia y el confort de marcha que se obtiene es muy elevado, especialmente a partir del sexto mes postoperatorio⁽³⁾.

La preparación de la superficie articular se ha descrito de diferentes maneras; cortes planos, incrustación de la cabeza metatarsal en la ranura de la concavidad falángica, pero en la mayoría de los estudios recientes se concluye que es el fresado cóncavo-convexo, usando fresas específicas, lo que permite al cirujano posicionar la artrodesis con mayor libertad, ya que proporciona superficies muy congruentes^(4,5). Los estudios coinciden en señalar que una artrodesis consolidada será insatisfactoria para el paciente si la posición no es la adecuada⁽⁴⁻⁶⁾.

Se han descrito también numerosas técnicas para la fijación de la artrodesis de la primera articulación MTTF. El

método ideal de fijación debe ser reproducible, conducir a una alta tasa de consolidación y presentar una baja incidencia de complicaciones⁽⁷⁾. Los análisis biomecánicos publicados de los diferentes métodos de fijación han mostrado que la combinación de un tornillo de compresión con una placa dorsal tras un fresado cóncavo-convexo es el montaje más estable^(4,5,8).

VENTAJAS

Los tipos de fijación descritos para la artrodesis MTTF incluyen agujas percutáneas, fijación con tornillos cruzados, paralelos, grapas de memoria, fijación con placa y combinación. Recientemente se ha publicado la técnica de artrodesis con un nuevo método de fijación intramedular usando el HalluX® system (Extremity Medical). Esta técnica presenta la ventaja de una compresión más uniforme a través de la articulación en comparación con la placa dorsal, proveyendo una estabilidad teórica mayor^(5,9). Otra ventaja es que la localización intramedular del implante permite un fácil cierre de la herida, sin tensionar excesivamente los tejidos blandos. Esto podría eliminar las complicaciones en relación con las molestias derivadas del material causadas por las placas, grapas y tornillos tradicionales. Es, además, un sistema rápido y sencillo de realizar.

Correspondencia:

Dra. M. Concepción Castro

Hospital Dos de Maig

c/ Dos de Maig, 301. 08025 Barcelona

Correo electrónico: conchi.castro@gmail.com

Fecha de recepción: 20/05/2013

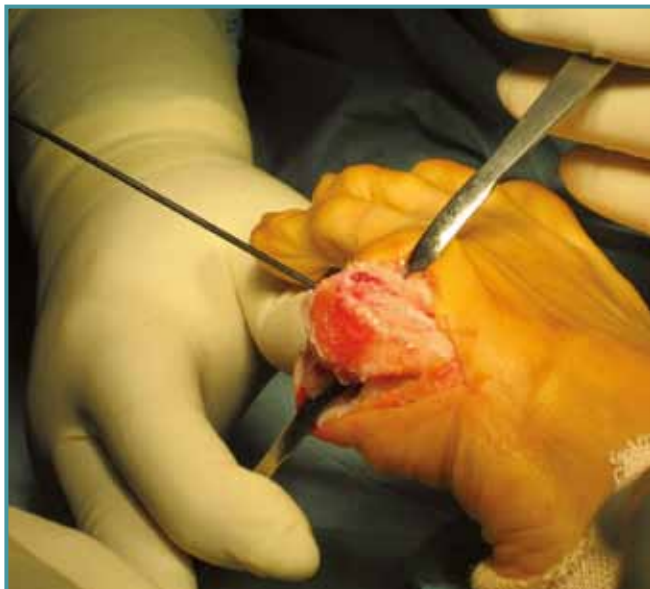


Figura 1. Incisión medial y disección estándar. Tras la exposición de la cabeza del metatarsiano (MTT), se retiran los osteofitos. A continuación se procede a la inserción de la guía de 1,6 mm en el centro del canal medular del MTT y la fresa cóncava se avanza hasta apreciar el hueso subcondral.

Figure 1. The first metatarsophalangeal joint (MTPJ) is exposed through a longitudinal medial incision and standard dissection. After exposure of the metatarsal head, osteophytes are removed. The 1.6 mm guide is inserted into the center of the medullary canal and the cup rasp is advanced until subchondral bone is seen.

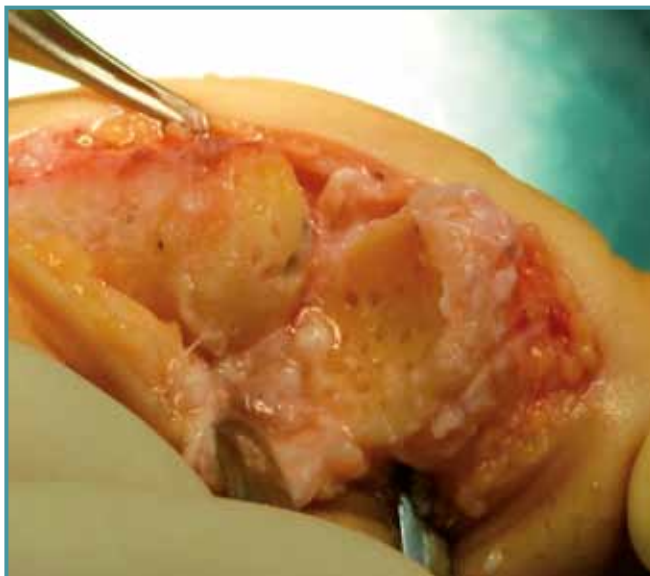


Figura 3. Es el momento de realizar pequeñas perforaciones en la superficie ósea si así se desea.

Figure 3. If desired, small holes can be drilled at the bone surface.

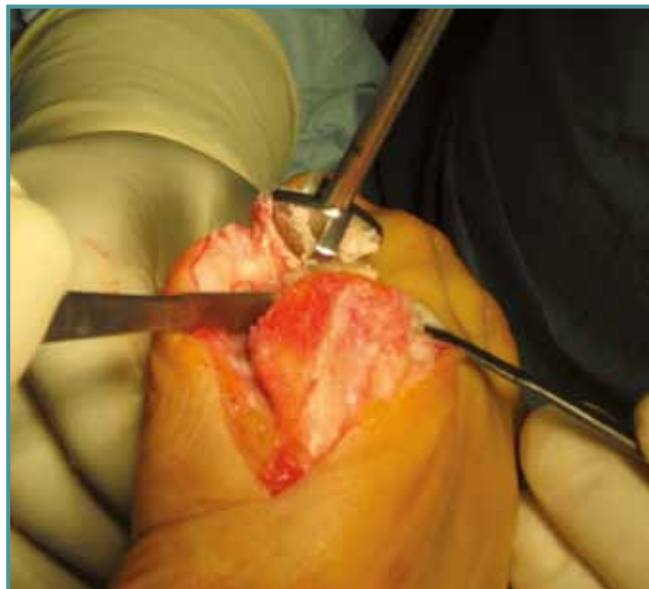


Figura 2. Tras retirar la guía del metatarsiano, se inserta la misma en el centro de la falange y, con la fresa cóncava, se retira progresivamente el cartílago hasta observar el hueso subcondral.

Figure 2. The guide wire is inserted in the centre of the phalanx, and with the cone rasp, the articulating cartilage is gradually removed with gentle pressure until subchondral bone is seen.

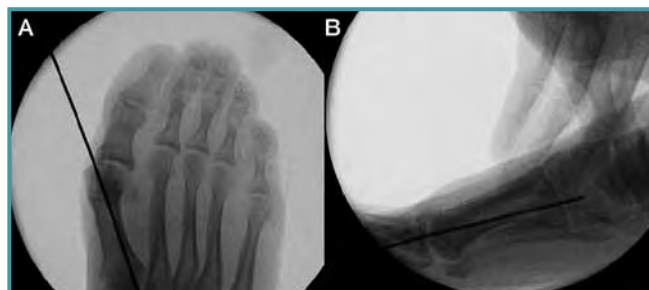
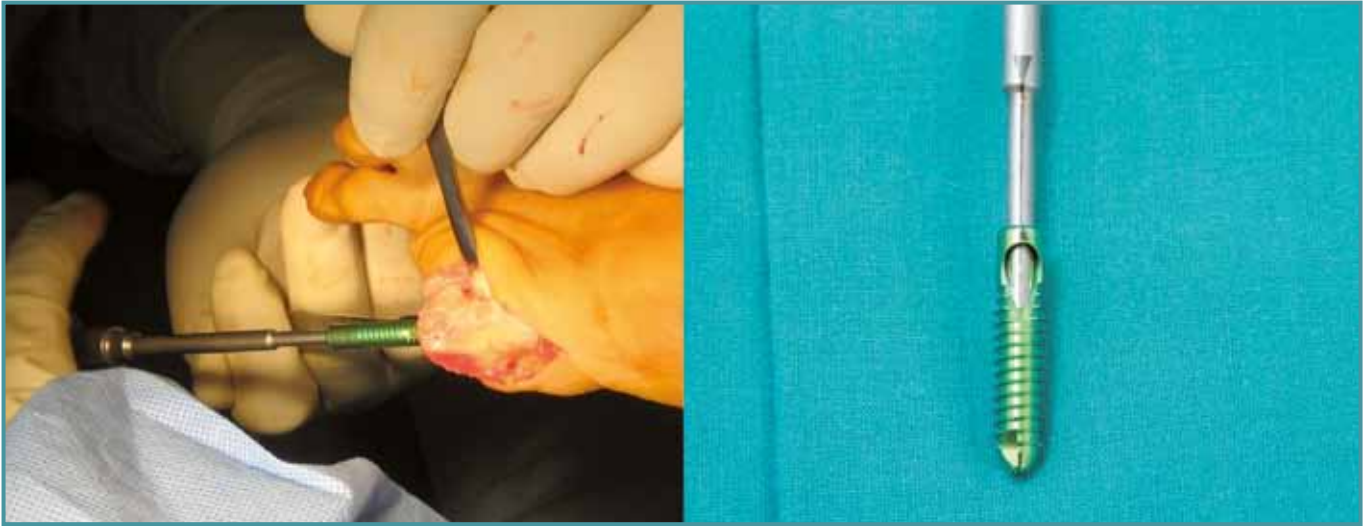

Figura 4. La guía se recoloca en el metatarsiano para brocar y colocar el implante metatarsal. La colocación óptima es de dorsal a plantar y de medial a lateral. Esto nos permitirá un implante falángico más largo. Tras comprobar su correcta colocación con ayuda del intensificador de imágenes, se realiza el brocado acorde con la medida previamente elegida según las plantillas sobre las radiografías.

Figure 4. The guide wire is then inserted in a new position for placement of the medullary implant. The guide wire optimal placement is dorsal to plantar and medial to lateral. This allows for a longer lag screw to be placed across the joint. After checking the correct positioning, the cannulated drill is placed over the guide wire and advanced to the appropriate depth according to the X-ray templates.



Figuras 5 y 6. El implante metatarsal elegido se introduce insertado en el destornillador siendo cuidadosos en alinear las marcas láser de ambos, ya que esta marca señala la localización de la ventana para el tornillo falángico.

Figures 5 and 6. Chosen metatarsal implant is aligned to the screwdriver with the laser-marked arrows aligning on both the screwdriver and the implant. This arrow marks the location of the window for the lag screw.

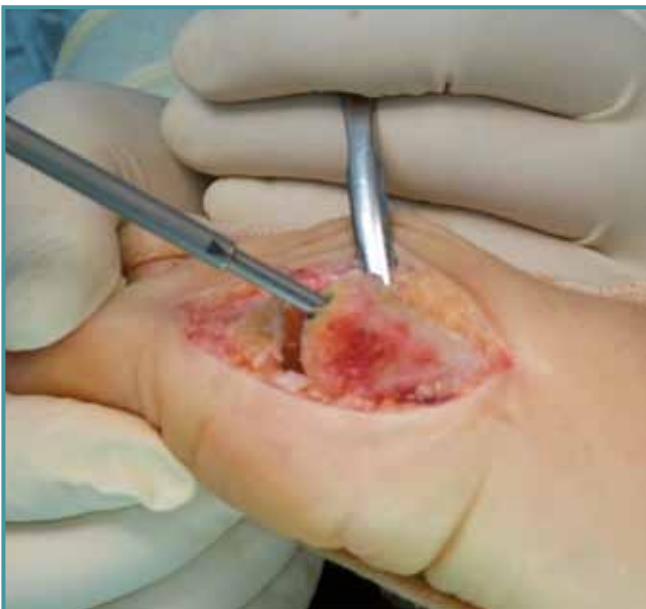

Figura 7. El implante metatarsal apropiado se inserta completamente en la superficie preparada de la cabeza metatarsal dejando la marca láser en el lado medial del metatarsiano.

Figure 7. The metatarsal implant is inserted until the entire implant is flush with below the prepared surface of the metatarsal head. The implant is positioned so that the indicator points to the medial side of the metatarsal.

INDICACIONES Y CONTRAINDICACIONES

Cualquier indicación estándar para fusión. Debe considerarse especialmente en pacientes con hueso osteoporótico y en pacientes con problemas de cobertura cutánea.

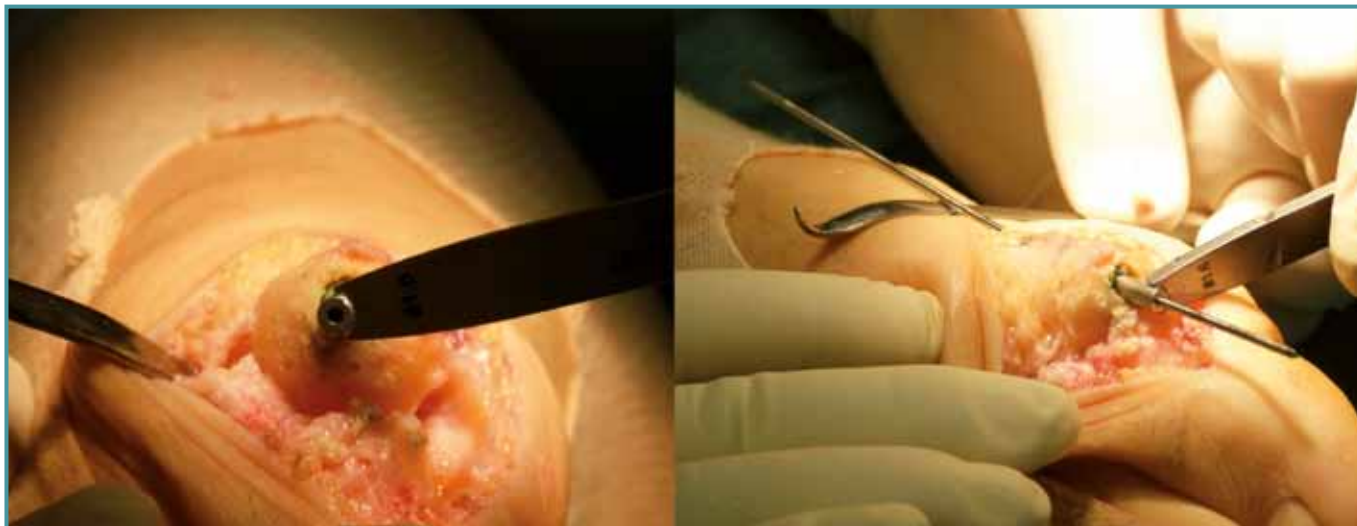
La infección activa es una contraindicación absoluta para la cirugía. La falta de *stock* óseo en la falange que precise injerto óseo de interposición también podría considerarse una contraindicación para esta técnica. En esta situación deberán valorarse otros métodos de fijación alternativos al sistema endomedular.

TÉCNICA QUIRÚRGICA

La cirugía se efectúa bajo bloqueo periférico y sedación. El paciente se coloca en decúbito supino y el torniquete neumático en la pierna, bajo la rodilla, habitualmente con 250 mmHg de presión tras exanguinación con venda de Esmarch.

CUIDADOS POSTOPERATORIOS

Se aplica un vendaje compresivo estéril y se autoriza la carga según tolerancia con zapato de tacón invertido. Se revisa la herida quirúrgica periódicamente hasta la retirada de suturas. El control radiológico se realiza a las 6 y 12 semanas. En el momento en el que se aprecian signos de consolidación, se autoriza la carga completa con zapato deportivo.



Figuras 8 y 9. A través de una guía introducida en el orificio distal del implante metatarsal (la marca no debe ser visible si la guía está correctamente insertada), se introduce una aguja de Kirschner de doble punta, para recuperarse proximalmente a través de la cortical medial del metatarsiano.

Figure 8 and 9. The metatarsal alignment guide is seated into the metatarsal implant (the depth marking should not be visible when the guide is properly seated). A double-ended guide wire is recovered through the guide and out through the medial cortex of the metatarsal.

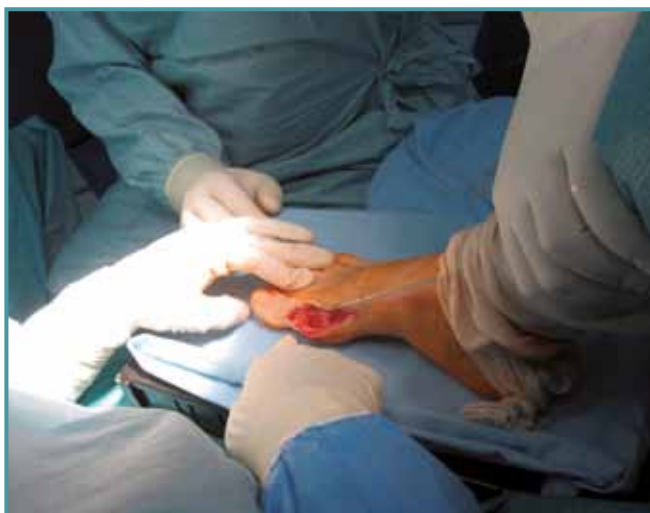

Figura 10. En este momento, se decide la posición de la artrodesis. Utilizamos una superficie rígida para calcular la flexión dorsal de la falange y controlamos también la aducción y rotación de la falange. Una buena referencia puede ser la uña del *hallux*.

Figure 10. At this point, you decide the position of the arthrodesis. We use a rigid surface to calculate the dorsal flexion and adduction of the phalanx and also control the rotation of the phalanx. The hallux nail can be a good reference.

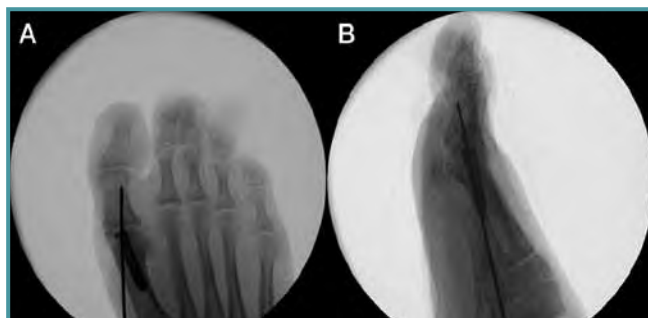


Figura 11. Una vez obtenida la posición deseada para la fusión, se avanza la aguja a través de la articulación hasta la cortical lateral/plantar de la falange. Es recomendable el control radiológico para verificar la correcta posición de la guía en los planos anteroposterior y lateral.

Figure 11. Once the desired position of the MTP fusion is obtained, the guide wire is advanced across the joint into the lateral/plantar cortex of the phalanx. Fluoroscopy is recommended to verify accurate placement of the guide wire in both the anteroposterior and lateral views.

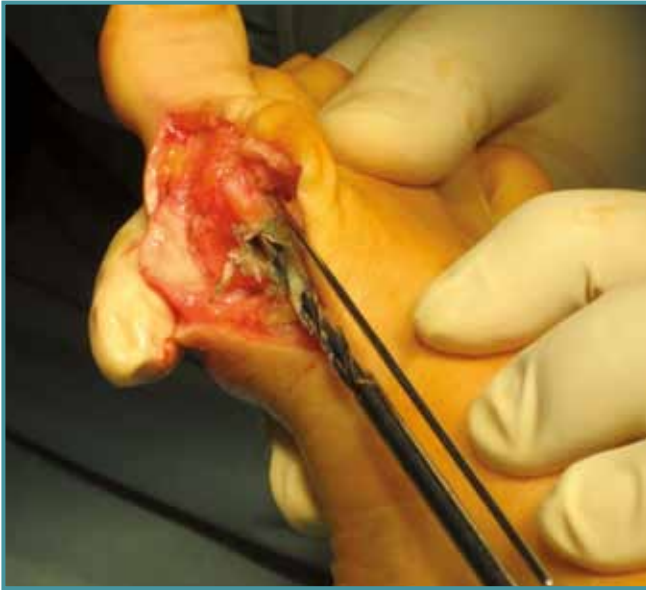

Figura 12. Tras el control radiológico satisfactorio, se insertará una aguja provisional, teniendo cuidado de que no interfiera en ninguno de los planos con el implante falángico. Seguidamente procederemos al brocado de 4,5 mm en la cortical metatarsal.

Figure 12. After fluoroscopic-confirmed successful placement of the guide wire, a provisional pin is then placed across the MTP joint, taking care to position this provisional pin so that it will not impede the drill of the proximal phalanx lag screw. A dorsal window is then created in the metatarsal cortex by drilling with a 4.5 mm cannulated drill through the cortex.

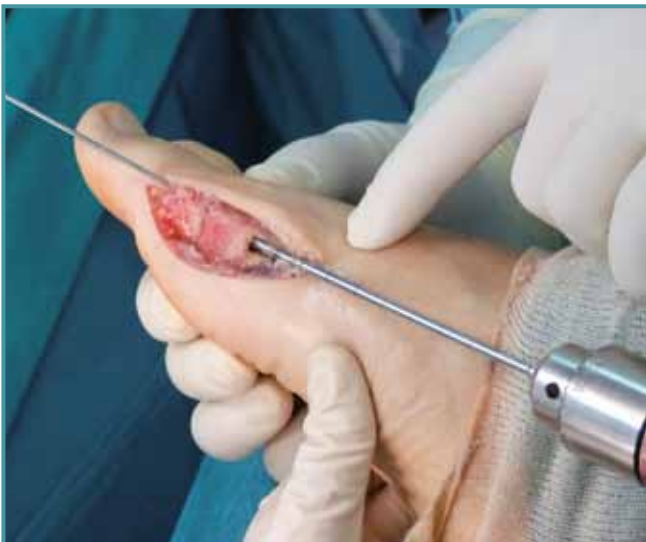

Figura 14. Se introduce la broca de 3,0 mm hasta la perforación de la cortical de la falange.

Figure 14. A 3.0-mm cannulated drill is then used to drill to the distal cortex of the phalanx.

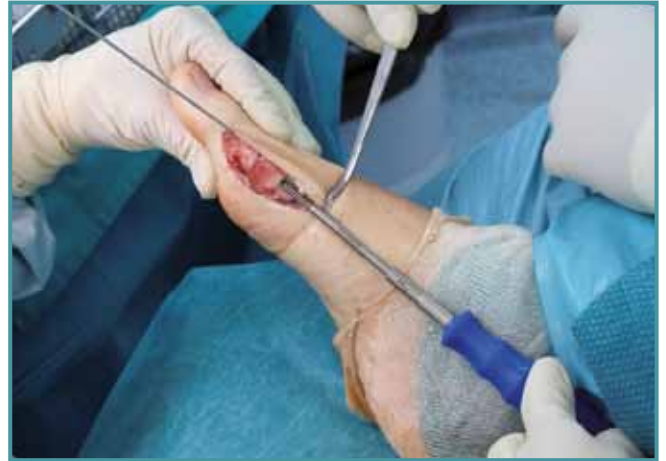

Figura 13. El medidor debe introducirse por el orificio a través de la aguja guía, pero para conseguir una medición apropiada debemos asegurarnos de que el extremo distal de dicho medidor se encuentra alojado profundamente en el implante metatarsal. Para ello, puede utilizarse una trefina manual.

Figure 13. The lag screw depth gauge is advanced over the guide wire and into the metatarsal implant. The gauge must be fully seated in the implant to be read accurately. It could be helpful to use a manual trephine.

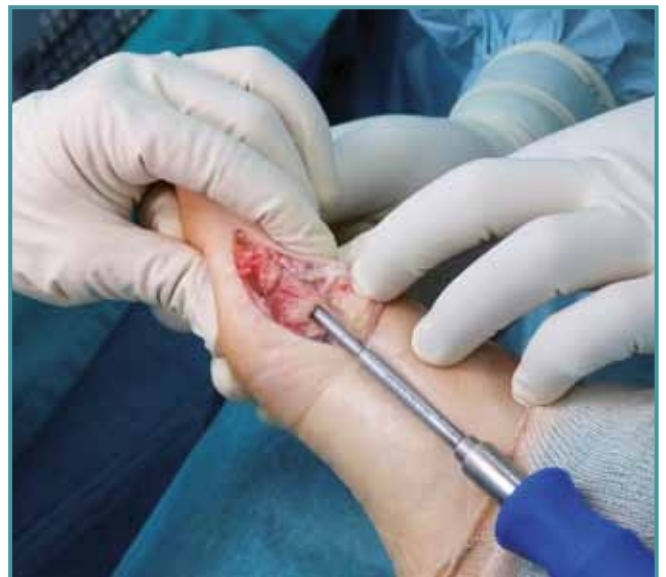

Figura 15. Introducimos el implante falángico adecuado a través de la aguja guía hasta asentarlos completamente en el implante metatarsal. Notaremos un aumento de resistencia que nos indicará el bloqueo de los implantes.

Figure 15. The correct length lag screw is placed over the guide wire and advanced until it is fully seated in the metatarsal implant. An increase in torque and a hard stop will indicate successful locking of the implants.

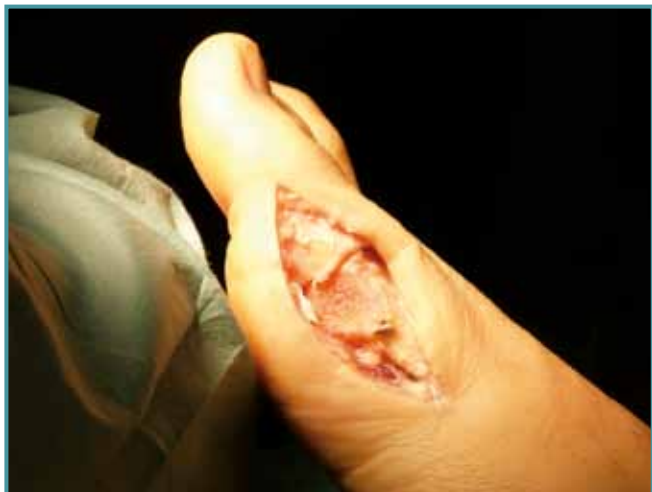

Figura 16. Aspecto clínico tras realizar el bloqueo de los implantes y retirar la guía.

Figure 16. Clinical appearance after suitable locking of the implants and withdraw the guidewire.

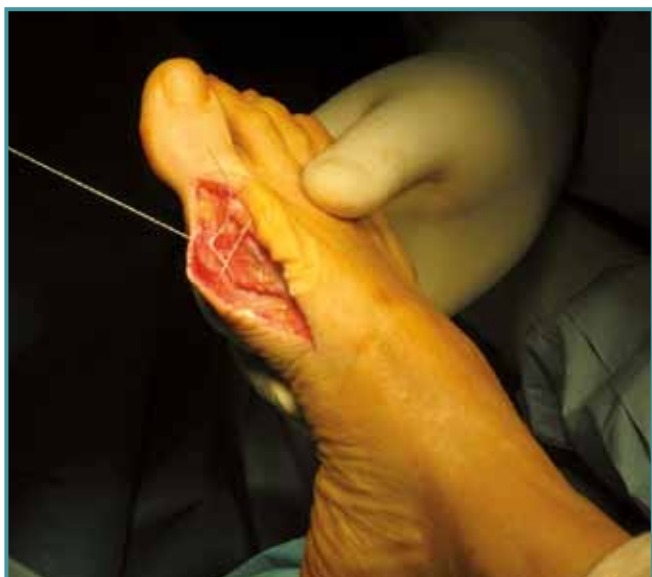

Figura 18. Tras la comprobación clínica y radiológica satisfactorias, se procede al cierre de la herida de la manera habitual.

Figure 18. After satisfactory clinical and radiological testing, proceed to close the wound in the usual manner.

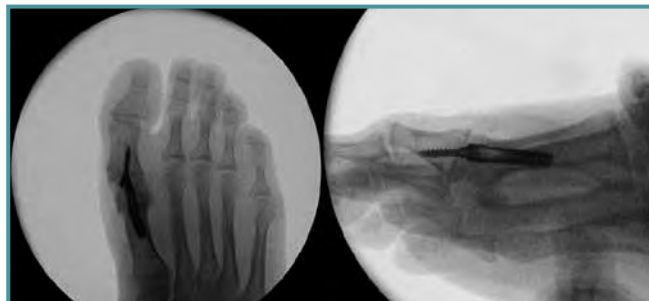

Figura 17. Se aconseja la toma de imágenes fluoroscópicas para confirmar la colocación final de los implantes.

Figure 17. Fluoroscopy is recommended to confirm proper alignment and seating of the implants.

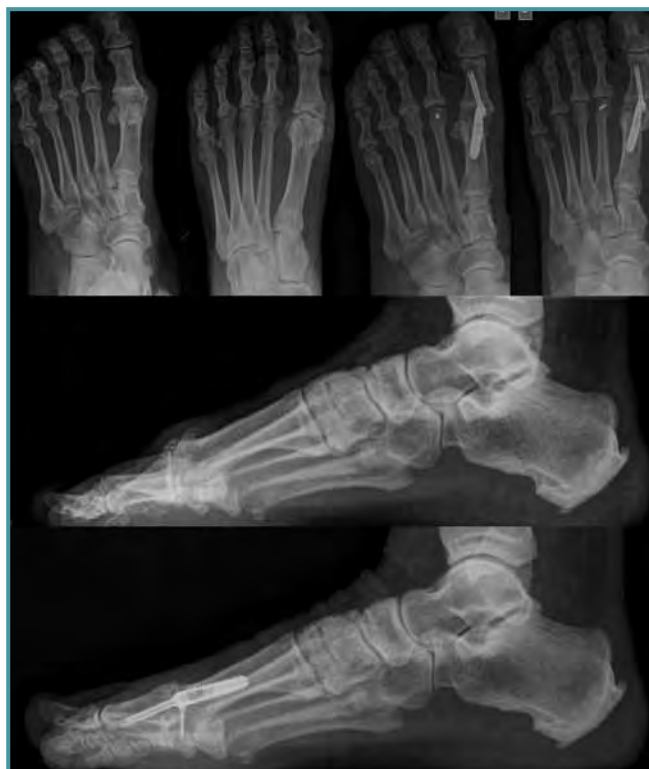

Figura 19. Imágenes radiológicas preoperatorias y a las 6 semanas de la cirugía de un caso.

Figure 19. Preoperative and 6-week postoperative Rx images of a case.

BIBLIOGRAFÍA

1. Deland JT, Williams BR. Surgical management of hallux rigidus. *J Am Acad Orthop Surg* 2012; 20: 347-58.
2. Brodsky JW, Baum BS, Pollo FE, Mehta H. Prospective gait analysis in patients with first metatarsophalangeal joint arthrodesis for hallux rigidus. *Foot Ankle Int* 2007; 28: 162-5.
3. Poggio D, de Retana PF, Borda D, Hortua P, Asunción J, Rios J. Analysis of the clinical score progressions during the first year after first MTPJ fusion. *Foot Ankle Int* 2010; 31: 578-83.
4. Coughlin MJ, Abdo RV. Arthrodesis of the first metatarsophalangeal joint with vitallium plate fixation. *Foot Ankle Int* 1994; 15: 18-28.
5. Politi J, Hayes J, Njus G, Bennett GL, Kay DB. First metatarsal-phalangeal joint arthrodesis: a biomechanical assessment of stability. *Foot Ankle Int* 2003; 24: 332-7.
6. Harper MC. Positioning of the hallux for first metatarsophalangeal joint arthrodesis. *Foot Ankle Int* 1997; 18: 827.
7. Kumar S, Pradhan R, Rosenfeld PF. First metatarsophalangeal arthrodesis using a dorsal plate and a compression screw. *Foot Ankle Int* 2010; 31: 797-801.
8. Goucher NR, Coughlin MJ. Hallux metatarsophalangeal joint arthrodesis using dome-shaped reamers and dorsal plate fixation: a prospective study. *Foot Ankle Int* 2006; 27: 869.
9. Maloof P, Lin S, Berberian W, Donley BG. A novel technique of hallux metatarsophalangeal arthrodesis using intramedullary fixation. *Techniques in Foot and Ankle Surgery* 2011; 10: 87-91.