

TRATAMIENTO DEL HALLUX VALGUS

SERVICIO DE CIRUGIA ORTOPEDICA
HOSPITAL DEL SAGRADO CORAZON.
«LA ALIANZA»

Dr. JOAQUIN XICOY FORGAN

Al hablar del tratamiento del Hallux Valgus es prácticamente imposible resumir. Cada cirujano tiene su método, y al ojear el *Clinical Orthopaedics* se contabilizan unos 70, y aún se quedan cortos. Por ello nos limitaremos a exponer de una manera concisa y breve lo que hacemos en el Hospital del Sagrado Corazón. Por debajo de los 40 años practicamos la capsulectomía amplia y sección de la musculatura valguizante. Por encima de los 40 años, la operación de BRANDES. En casos dudosos la elección de uno y otro método dependerá del grado de artrosis existente.

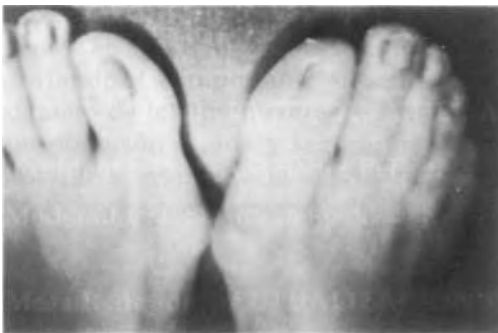

Fig. 1. *Hallux Valgus preoperatorio.*

Lo importante es como explicar el porqué de los fracasos o recidivas y, estudiar la manera de prevenirlos:

- A. Extensor propio corto.
- B. Varismo del primer radio.
- C. Valguismo del segundo o del resto de los dedos.

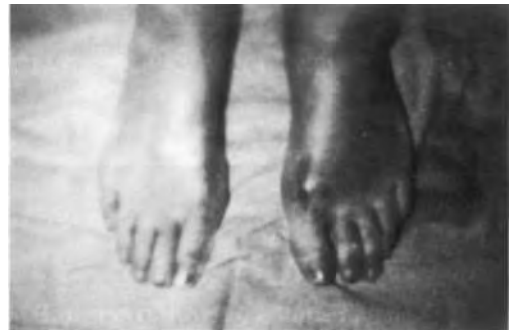

Fig. 2. *Postoperatorio.*

El problema se presenta por tratarse habitualmente de personas de cierta edad. Interesa hacer poco daño al paciente de forma que la relación éxito-agresión sea lo más favorable posible.

a) Tenolisis del extensor. Liberar el tendón de las adherencias que lo fijan a los otros tendones y a la vaina. Tracción elástica continua, método utilizado tanto en la capsulectomía como en el BRANDES. Asegura la posición, evita la retracción del tendón y mantiene el dedo para conseguir una buena neoartrosis.

b) Osteotomía del primer metatarsiano. El resultado estético es mucho mejor, así como el funcional, pero representa una mayor agresión para el enfermo y nos alarga el período de recuperación.

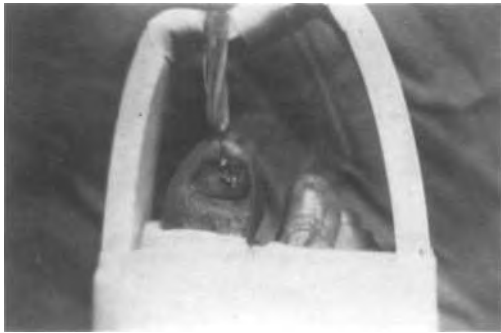

Fig. 3. *Tracción continua*

c) La corrección de los otros dedos es una buena solución, si además son dolorosos.

Hemos utilizado la fijación con Kirchner como hace GIANNISTRAS, con buen resultado. La extirpación de la bol-

sa serosa no recomendada por WALLET mejora la estética.

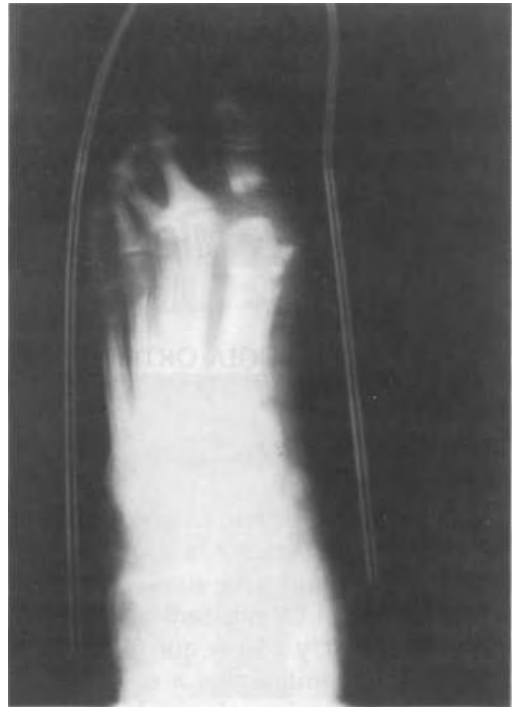


Fig. 4. *Rx bajo tracción.*