

TEMA DE ACTUALIZACIÓN

# Fijación horizontal percutánea para el tratamiento integral de la luxación aguda acromioclavicular

E. Díaz-Apablaza<sup>1</sup>, J. Pereira<sup>1</sup>, A. Hachem<sup>1,2</sup>

<sup>1</sup> Universidad de Barcelona. L'Hospitalet de Llobregat, Barcelona

<sup>2</sup> Servicio de Cirugía Ortopédica y Traumatología. Hospital Universitario de Bellvitge. L'Hospitalet de Llobregat, Barcelona

## Correspondencia:

Dr. Abdul-Ilah Hachem

Correo electrónico: abelhachem@gmail.com

Recibido el 7 de agosto de 2023

Aceptado el 20 de octubre de 2023

Disponible en Internet: noviembre de 2023

## RESUMEN

Las luxaciones acromioclaviculares representan una de las lesiones más frecuentes entre atletas y personas activas. Estas lesiones han sido motivo de debate entre los cirujanos, sobre todo en lo que respecta a la técnica quirúrgica utilizada para tratarlas, el método de abordaje o el momento óptimo para intervenir. Aún no se ha llegado a un consenso sobre el procedimiento de referencia para abordar estas lesiones. A pesar de la descripción de diversas técnicas quirúrgicas, las complicaciones y la pérdida de reducción siguen siendo motivo de preocupación para el profesional médico. En esta nota técnica presentamos una técnica de fijación acromioclavicular horizontal percutánea en una configuración en forma de ocho modificada, utilizando cintas de alta resistencia de doble sutura, para completar el tratamiento integral de las luxaciones de la articulación acromioclavicular inestables.

**Palabras clave:** Luxación acromioclavicular. Fijación percutánea. Cintas de alta resistencia. Inestabilidad horizontal.

## ABSTRACT

**Percutaneous horizontal fixation for the comprehensive treatment of acute acromioclavicular dislocation**

Acromioclavicular dislocations are a common injury among athletes and active individuals. Surgeons are still debating on the optimal surgical technique, approach method, and timing for intervention of these injuries. A clear consensus has not been established regarding the gold standard procedure for addressing these injuries. The various surgical techniques have resulted in complications and concern for loss of reduction among medical professionals. In this technical note, we present a percutaneous technique for horizontal acromioclavicular fixation. High-strength double-suture tapes in a modified figure-eight configuration are used to treat unstable acromioclavicular joint dislocations comprehensively.

**Key words:** Acromioclavicular dislocation. Percutaneous fixation. Suture tapes. Horizontal instability.



<https://doi.org/10.24129/j.retla.06111.fs2308014>

© 2023 Sociedad Española de Traumatología Laboral. Publicado por Imaidea Interactiva en FONDOSCIENCE® ([www.fondoscience.com](http://www.fondoscience.com)). Este es un artículo Open Access bajo la licencia CC BY-NC-ND ([www.creativecommons.org/licenses/by-nc-nd/4.0/](http://www.creativecommons.org/licenses/by-nc-nd/4.0/)).

## Introducción

Las luxaciones de la articulación acromioclavicular (AC) son lesiones frecuentes que se observan principalmente en pacientes jóvenes y activos<sup>(1)</sup>. Constituyen el 41% de las lesiones de la cintura escapular en deportistas, predominando notablemente en pacientes menores de 35 años, con una incidencia de hombres sobre mujeres de 8:1<sup>(2,3)</sup>. El mecanismo más frecuente de lesión AC se produce cuando se aplica un vector de fuerza sobre el margen superolateral del hombro, típicamente durante una caída, con el brazo en aducción<sup>(4)</sup>. El sistema descrito por Tossy en 1963 y posteriormente modificado por Rockwood en 1996 es el más utilizado para categorizar estas lesiones<sup>(5,6)</sup>.

De forma tradicional, se ha sugerido el abordaje conservador para las luxaciones AC de grado bajo (I y II de Rockwood). En las luxaciones de alto grado (Rockwood V y VI) el planteamiento terapéutico está orientado a la resolución por vía quirúrgica; sin embargo, aún se mantiene en debate el tratamiento adecuado para las luxaciones de grado III<sup>(7,8)</sup>.

Se han descrito diversas técnicas quirúrgicas para el tratamiento de luxaciones AC inestables, pero aún no se ha establecido un consenso sobre el procedimiento más adecuado. De igual modo, se mantiene el debate respecto al mejor enfoque quirúrgico (abierto o artroscópico), el tiempo oportuno para intervenir y la necesidad de fijar la articulación AC<sup>(9)</sup>.

En esta nota técnica, presentamos un procedimiento de fijación AC percutánea mínimamente invasiva de la articulación AC, en una disposición transósea en forma de ocho, mediante 2 túneles, que utiliza cintas de alta resistencia de doble sutura llamadas FiberTape® Cerclage (FTC) (Arthrex, Naples, FL), como método complementario a la fijación coracoclavicular artroscópica habitual.

## Técnica quirúrgica

En la **Tabla 1** se detallan las ventajas, desventajas y posibles complicaciones de esta técnica.

## Valoración prequirúrgica

Se realiza una evaluación radiográfica a todos los pacientes con luxación AC aguda, que incluye proyección anteroposterior (AP) bilateral, lateral axilar y proyección de Zanca (AP con inclinación cefálica de 10-15°)<sup>(7,10)</sup>.

Para una valoración más precisa también pueden obtenerse las proyecciones Outlet, Basamania o Alexander<sup>(7,11)</sup>.

Esta técnica quirúrgica se recomienda en luxaciones AC de alto grado (Rockwood IV a VI), en fase aguda (menos de 14 días desde evento traumático) y en pacientes que realizan actividades deportivas de alta intensidad y/o trabajadores que realizan movimientos frecuentes por encima de la cabeza.

## Anestesia y configuración quirúrgica

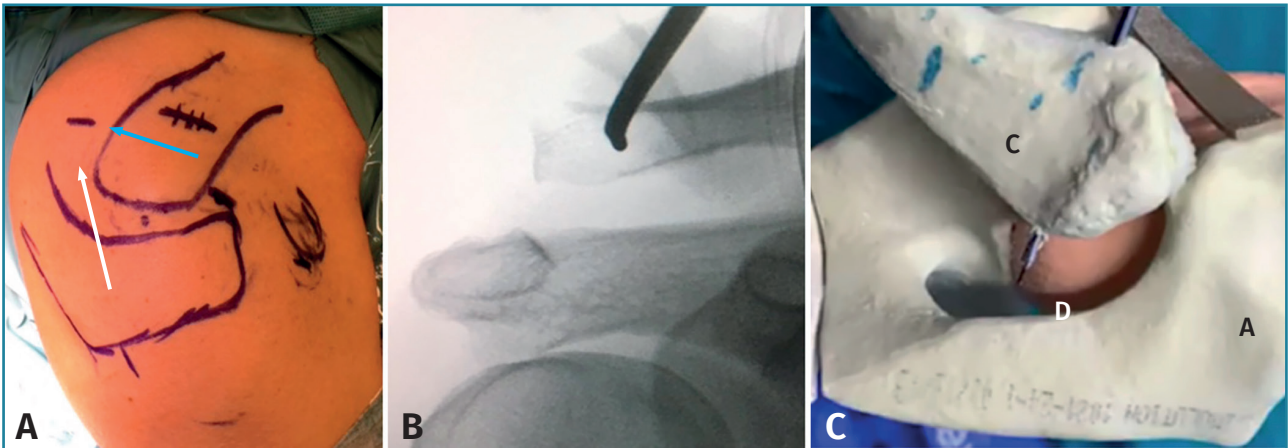
Previo al procedimiento, el paciente es sometido a anestesia general asociada a un bloqueo supraclavicular. Posteriormente, se sitúa al paciente en posición de silla de playa dejando libre el cuerpo de la escápula. Se aplica una inclinación contralateral de 10-15° a la mesa de operaciones, lo que facilita el procedimiento y la colocación del arco-C para la toma de radiografías intraoperatorias. Se demarcan las estructuras óseas, se traza una línea perpendicular al eje clavicular, 1 cm medial a la articulación AC, para definir el lugar del túnel clavicular anteroposterior percutáneo del cerclaje AC y una línea desde la cara lateral del acromion hasta el extremo posterior clavicular (**Figura 1A**). Se posiciona el arco-C, introduciéndolo desde el lado contralateral del paciente.

## Túneles clavicular y acromial y transporte de las cintas

Bajo control radiográfico, se ubica el punto de incisión en la piel posicionando la entrada del túnel clavicular anteroposterior en el centro de la cortical anterior.

**Tabla 1. Ventajas y desventajas de esta técnica**

Ventajas
Los túneles acromiales y claviculares se realizan con broca canulada de 2,4 mm, lo que disminuye el riesgo de provocar fracturas
La sutura FiberTape® Cerclage (FTC) posee un nudo de fijación preensamblado, que se carga mientras se realiza la fijación coracoclavicular vertical y viceversa
Las suturas FTC de disposición en "8" horizontal encima de la articulación acromioclavicular aportan una fijación fuerte y estable durante el periodo de curación capsular
Técnica mínimamente invasiva
No precisa del uso de un implante metálico
Desventajas
Precisa del uso de radioscopia intraoperatoria para la ubicación de los túneles acromial y clavicular horizontales, así como para el control de la reducción y la estabilidad de la articulación acromioclavicular



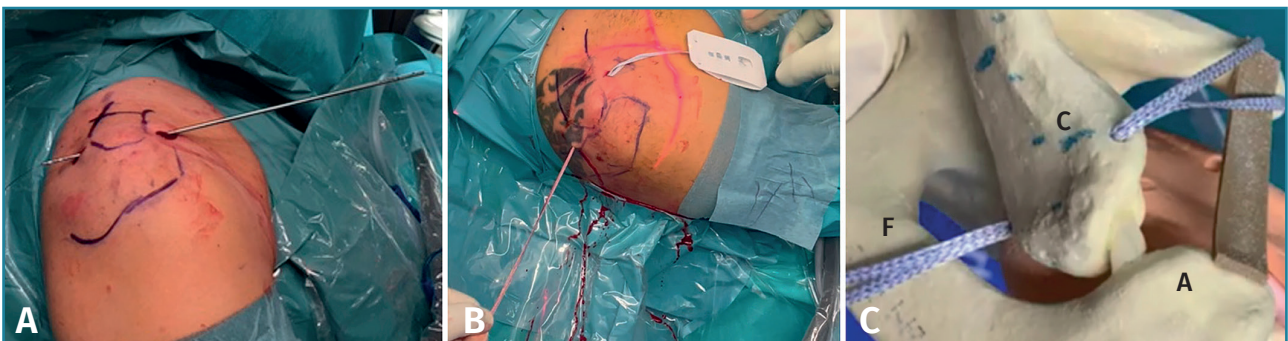**Figura 1.** Preparación de túnel clavicular anteroposterior. El paciente en posición de silla de playa, hombro derecho. A: vista superior, se marcan prominencias óseas. La flecha azul muestra la dirección del túnel clavicular anteroposterior y la posición de la incisión cutánea para el paso de la broca percutánea acromioclavicular previamente determinada por radioscopia. La flecha blanca muestra la dirección del túnel acromial; B: vista anterior con fluoroscopia intraoperatoria del túnel clavicular anteroposterior; se puede identificar la broca canulada en el centro de la clavícula y a 1 cm de la línea articular; C: vista superior (modelo sintético), broca canulada de 2,4 mm a través de la clavícula de anterior a posterior. A: acromion; C: clavícula; D: broca canulada.

Una tracción inferior del brazo desde el codo en su eje mayor ayudará a exponer la prominencia subcutánea de la clavícula lateral, facilitando la localización de la pequeña incisión cutánea para la entrada del túnel clavicular. A continuación, utilizando una broca canulada de 2,4 mm se realiza un túnel clavicular anteroposterior 1 cm medial a la articulación AC con salida por la cortical posterior protruyendo por el subcutáneo (**Figuras 1B y C**).

Posteriormente, se realiza una incisión cutánea en la zona medial al acromion lateral y posterior a la clavícula, donde se puede palpar la salida de la broca por debajo de la piel. Esta incisión debe ser lo más alejada posible del borde posterior de la clavícula, en el punto interespinoclavicular conocido como la zona del por-

tal de Neviaser<sup>(12)</sup> (**Figura 2A**), facilitando la salida de la broca canulada por fuera de la piel. A continuación, tras retirar la aguja de Kirschner de la broca, se introduce un alambre de nitinol desde anterior a posterior por la broca canulada. Luego, se retira la broca manteniendo el alambre, que será utilizado para transportar una cinta de doble sutura (FTC) libre de anterior a posterior, hacia la zona (N) del portal del Neviaser (**Figuras 2B y C**).

De nuevo bajo control radiográfico, se realiza otra incisión en la piel para crear un túnel óseo transacromial percutáneo desde su borde lateral utilizando la misma broca canulada de 2,4 mm. Este túnel debe situarse en el centro del hueso entre las dos corticales del acromion y, para conseguirlo, se debe usar una vista anteroposte-

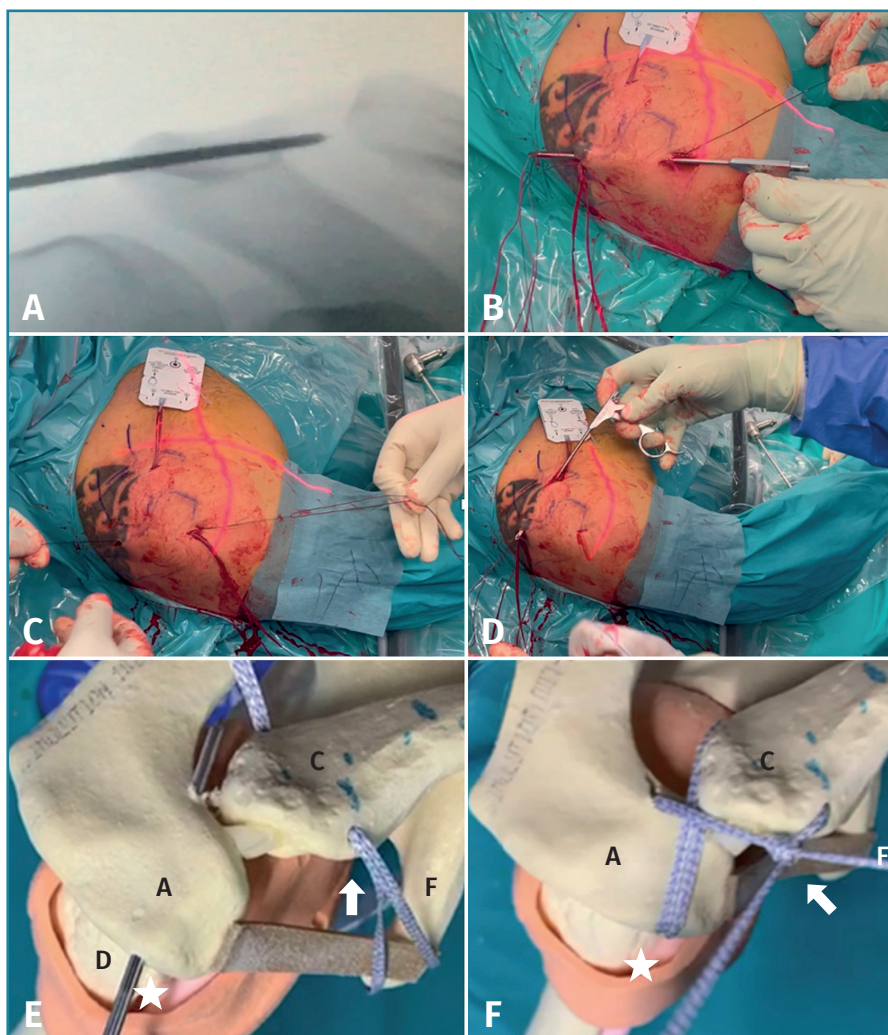


**Figura 2.** Paciente en posición de silla de playa, hombro derecho, vista superior. A: broca canulada para el túnel clavicular anteroposterior con el alambre de nitinol; B: después de retirar la broca, el nitinol transporta las suturas FiberTape® Cerclage (FTC) a través del túnel clavicular, que se recuperan percutáneamente desde la zona del portal de Neviaser; C: modelo sintético, las suturas FTC pasadas por el túnel clavicular de anterior a posterior. A: acromion; C: clavícula; F: suturas FTC.

rior estricta del acromion en el intensificador de imágenes (**Figura 3A**). La dirección del túnel debe coincidir con la salida del túnel clavicular posterior en la zona (N) de Neviaser que se realizó previamente (**Figuras 3A y E**). A continuación, se retira la broca canalada dejando el lazo de nitinol en su trayecto. En este momento, un instrumento de recuperación artroscópico se introduce subcutáneamente desde la incisión lateral de la entrada del túnel acromial hasta la zona (N) para recuperar el extremo posterior del FTC (**Figura 3B**). En este momento de la cirugía, el lazo de nitinol transportará el FTC a través del túnel desde el aspecto lateral del acromion hasta la zona del portal N (**Figura 3C**).

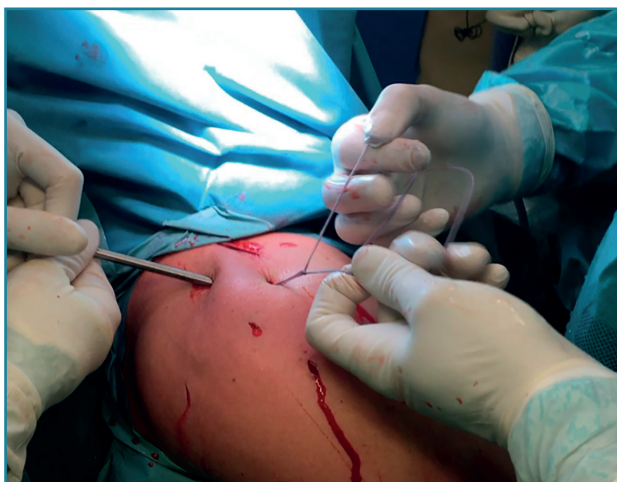
Por último, se introduce el recuperador de sutura artroscópico subcutáneamente a través de la incisión clavicular anterior pasando por encima de la clavícula para transportar el FTC desde la zona del portal N hasta anterior (**Figura 3D**). Finalmente, los extremos libres del FTC que se encuentran en la entrada del túnel clavicular formando ya la configuración de cerclaje en ocho, se pasan a través del nudo de fijación preensamblado en el cartón, pero sin llegar a tensarse completamente (**Figura 3F**).

Posteriormente, el cirujano debe determinar la técnica que aplicará para la fijación vertical coracoclavicular, en función de los recursos disponibles, su competencia técnica y las condiciones específicas del paciente. Tras ella, se lleva a cabo la reducción y fijación de la articulación AC en el plano horizontal, traccionando y tensando los extremos libres ensamblados del FTC situados anteriores a la incisión del túnel clavicular (**Figura 4A**). La reducción en el plano transversal de la articulación AC puede verificarse mediante la palpación del

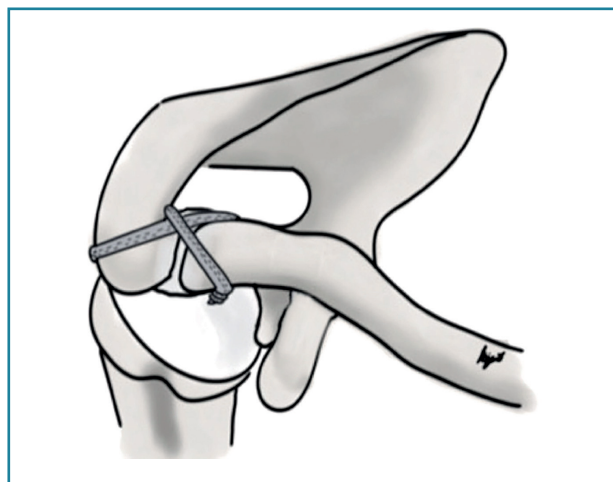


**Figura 3.** Paciente en posición de silla de playa; hombro derecho. A: vista fluoroscópica intraoperatoria anteroposterior. Túnel acromial con broca canalada de 2,4 mm de lateral hasta la zona del portal (N) de Neviaser; B: vista superior. El extremo posterior clavicular de la sutura FiberTape® Cerclage (FTC) es transportada por vía subcutánea sobre el acromion desde la zona (N) hasta la entrada lateral del túnel acromial utilizando una recuperadora artroscópica introducida desde la incisión cutánea acromial lateral; C: a continuación, se retira la broca y las suturas FTC se transportan desde lateral a medial en la zona (N), con lazo de nitinol por el túnel acromial; D: vista superior, un recuperador artroscópico introducido desde la incisión anterior del túnel clavicular, el extremo posterior de las suturas FTC se rescatan por vía subcutánea desde la zona N posterior hacia el lado anterior de la clavícula; E: vista superior, (modelo sintético). Túnel acromial de 2,4 mm. Nota: las suturas FTC se pasan por el túnel clavicular y luego por el túnel acromial tras pasar encima de él como en la figura F, que muestra el final del constructo (modelo sintético) de las suturas FTC, ya conectadas a través del nudo de fijación preensamblado, creando una configuración en forma de ocho. La flecha señala la incisión cutánea anterior y la entrada del túnel clavicular; la estrella señala la incisión cutánea acromial lateral. A: acromion; C: clavícula; F: suturas FiberTape® Cerclage.

acromion anterior y la cortical clavicular, o también con el intensificador de imagen en una proyección axial verdadera.



**Figura 4.** Paciente en posición de silla de playa, hombro derecho, vista superior. Tensión premanual en los extremos del nudo de fijación preensamblado sin el uso de tensor. Reducción manual de la articulación acromioclavicular, se realiza suave desplazamiento vertical y anterior con ayuda del instrumento, mientras se ajusta y tensan las suturas de cerclaje acromioclavicular.



**Figura 5.** Representación esquemática del constructo final acromioclavicular, vista superior. Técnica de fijación horizontal en configuración modificada en forma de ocho utilizando una sutura FiberTape® Cerclage de alta resistencia para complementar el tratamiento integral de las luxaciones acromioclavicular agudas inestables.

## Tabla 2. Sugerencias y retos de la técnica

Sugerencias
Una ligera tracción axial inferior del brazo contribuye a aumentar la prominencia subcutánea de la clavícula lateral, facilitando la perforación del túnel clavicular anteroposterior
Se recomienda la incisión cutánea de los túneles claviculares y acromiales bajo guía radiológica
La salida del túnel acromial debe estar alineada con la salida del túnel clavicular posterior en el espacio interespinoclavicular posterior
Retos
La posición del arco radiográfico en C es fundamental para identificar correctamente la perforación percutánea de los túneles clavicular y acromial

Algunas recomendaciones y posibles dificultades de la técnica se detallan en la **Tabla 2**.

Una ilustración final de la técnica se muestra en la **Figura 5**.

## Cuidados postoperatorios y rehabilitación

Se inmoviliza el hombro con cabestrillo con minicojín que mantenga el brazo en rotación neutra o con grados de rotación externa durante 3 semanas durante el día. Inmediatamente después del primer día, se permite la flexión del codo y la muñeca, ejercicios pendulares con el brazo sano apoyado en una mesa. Se instruye al paciente a rea-

lizar fortalecimiento isométrico del deltoides y la musculatura escapular a base de protracción mantenida con varias repeticiones al día. La elevación activa del brazo de forma asistida con la otra mano se permite a partir de los 10 días.

Pasadas las 3 semanas postoperatorias, se retira el inmovilizador y se inicia un protocolo de ejercicios de estiramiento capsular intenso, fortalecimiento con banda elástica de intensidad progresiva para el manguito rotador y deltoides. Con la movilidad activa gleno-

humeral completa y con una fuerza muscular de alrededor del 90% del hombro contralateral, se permite al paciente retomar la práctica deportiva, que suele suceder alrededor de los 3 meses después de la cirugía.

## Discusión

El manejo de las luxaciones de la articulación AC contribuye a evitar deformidades en la articulación, dolor crónico, artrosis secundaria y movimiento anormal escapulotorácico (*scapulothoracic abnormal motion -STAM-*)<sup>(13,14)</sup>. Todavía existen numerosas incógnitas en la búsqueda del tratamiento óptimo para esta patología. Pese a que se han

descrito más de 150 procedimientos terapéuticos diferentes, aún no se ha llegado a un consenso sobre cuál es la técnica más efectiva<sup>(9,15)</sup>.

Uno de los factores más analizados con respecto a las fallas de fijación en las luxaciones AC es la inestabilidad horizontal persistente, posterior a una fijación coracoclavicular (CC) aislada<sup>(6-20)</sup>. Algunos estudios han descrito resultados orientados hacia la fijación CC aislada, dado que una fijación adicional en la articulación AC podría hacer el procedimiento más largo y complicado<sup>(21)</sup>. No obstante, numerosos estudios biomecánicos han demostrado que la reparación combinada de la articulación AC y de los ligamentos CC brinda notablemente mayor estabilidad horizontal que la reconstrucción aislada del CC, siendo la técnica combinada capaz de replicar las propiedades biomecánicas de la articulación nativa<sup>(22)</sup>. Esto se debe a que durante el movimiento normal del hombro se genera una notable sobrecarga de traslación anteroposterior en la articulación AC que no puede ser contrarrestada eficazmente por los ligamentos CC, generando inestabilidad en el plano axial<sup>(23,24)</sup>. La tasa de complicaciones reportada en la bibliografía puede alcanzar hasta el 40%, abarcando infecciones, fracturas claviculares, pérdida de reducción y dolor residual<sup>(25)</sup>. Una particular complicación puede ser las fracturas relacionadas con los túneles horizontales acromiales<sup>(26-28)</sup>.

En esta nota técnica, mostramos una técnica de reducción y fijación AC horizontal que facilita y complementa a la fijación CC vertical, utilizando una fijación con una cinta percutánea transósea guiada por fluoroscopia intraoperatoria, para el tratamiento de las luxaciones AC agudas inestables. El uso del dispositivo FTC ofrece múltiples beneficios potenciales: en primer lugar, cuenta con 2 suturas trenzadas de alta resistencia que se enlazan y deslizan a través de un nudo preconfigurado, facilitando la fijación horizontal con una configuración en forma de ocho subcutánea y superior del ligamento de la articulación AC. Por otra parte, los túneles se realizan con brocas canuladas de 2,4 mm, lo que potencialmente reduce la posibilidad de fracturas claviculares y del acromion. Otra ventaja es el nudo de fijación preensamblado, que se mantiene enlazado mientras se ajusta el sistema de fijación vertical CC que el cirujano decida utilizar. Una vez que se ha aplicado tensión manual al nudo ensamblado para la fijación AC horizontal, se puede incrementar aún más la tensión utilizando un tensor específico hasta un máximo de 125 N.

### Tabla 3. Riesgos y limitaciones de la técnica

Aplicar una tensión excesiva sobre las suturas puede provocar fractura en las corticales

Esta técnica implica mayor exposición a rayos X en comparación con las técnicas abiertas

## Conclusión

Para concluir, este procedimiento presenta una configuración robusta y una técnica fiable y reproducible que ofrece varios beneficios potenciales. Es probable que esta técnica pueda contribuir a la reducción en la tasa de complicaciones y cirugías de revisión, aspectos prioritarios en el tratamiento de las luxaciones AC inestables.

En la **Tabla 3** se presentan algunos riesgos y limitaciones de la técnica.

## Responsabilidades éticas

**Protección de personas y animales.** Los autores declaran que los procedimientos seguidos se conformaron a las normas éticas del comité de experimentación humana responsable y de acuerdo con la Asociación Médica Mundial y la Declaración de Helsinki.

**Confidencialidad de los datos.** Los autores declaran que han seguido los protocolos de su centro de trabajo sobre la publicación de datos de pacientes y que todos los pacientes incluidos en el estudio han recibido información suficiente y han dado su consentimiento informado por escrito para participar en dicho estudio.

**Derecho a la privacidad y consentimiento informado.** Los autores han obtenido el consentimiento informado de los pacientes y/o sujetos referidos en el artículo. Este documento obra en poder del autor de correspondencia.

**Financiación.** Los autores declaran que este trabajo no ha sido financiado.

**Conflicto de interés.** Los autores declaran no tener ningún conflicto de intereses.

## Bibliografía

1. Gowd AK, Liu JN, Cabarcas BC, Cvetanovich GL, García GH, Manderle BJ, Verma NN. Current Concepts in the Operative Management of Acromioclavicular Dislocations: A Systematic Review and Meta-analysis of Operative Techniques. *Am J Sports Med.* 2019 Sep;47(11):2745-58.
2. Hawthorne BC, Garvin P, Messina J, Cusano A, Mazzocca AD, Greiner S, Voss A. Acromioclavicular joint pathology in athletes: Prevalence, diagnostics, and therapy. *Obere Extrem.* 2022;17(1):12-20.
3. Kaplan LD, Flanigan DC, Norwig J, Jost P, Bradley J. Prevalence and variance of shoulder injuries in elite collegiate football players. *Am J Sports Med.* 2005;33(8):1142-6.
4. Phadke A, Bakti N, Bawale R, Singh B. Current concepts in management of ACJ injuries. *J Clin Orthop Trauma.* 2019;10(3):480-5.
5. Tossy JD, Mead NC, Sigmund HM. Acromioclavicular separations: useful and practical classification for treatment. *Clin Orthop Relat Res.* 1963;28:111-9.

6. Rockwood CA Jr, Green DP, Buchholz RW, Heckmann JD. Injuries of the acromioclavicular joint. En: *Fractures in Adults*. Lippincott-Raven; 1996. pp. 1341-414.
7. Beitzel K, Mazzocca AD, Bak K, Itoi E, Kibler WB, Mirzayan R, et al.; Upper Extremity Committee of ISAKOS. ISAKOS upper extremity committee consensus statement on the need for diversification of the Rockwood classification for acromioclavicular joint injuries. *Arthroscopy*. 2014 Feb;30(2):271-8.
8. Bi AS, Robinson J, Anil U, Hurley ET, Klifto CS, González-Lomas G, et al. Treatment options for acute Rockwood type III-V acromioclavicular dislocations: a network meta-analysis of randomized controlled trials. *J Shoulder Elbow Surg*. 2023;32(6):1146-58.
9. Gowd AK, Liu JN, Cabarcas BC, Cvetanovich GL, Garcia GH, Manderle BJ, Verma NN. Current Concepts in the Operative Management of Acromioclavicular Dislocations: A Systematic Review and Meta-analysis of Operative Techniques. *Am J Sports Med*. 2019 Sep;47(11):2745-58.
10. Zanca P. Shoulder pain: involvement of the acromioclavicular joint. (Analysis of 1,000 cases). *Am J Roentgenol Radium Ther Nucl Med*. 1971 Jul;112(3):493-506.
11. Barnes CJ, Higgins LD, Major NM, Basamania CJ. Magnetic resonance imaging of the coracoclavicular ligaments: its role in defining pathoanatomy at the acromioclavicular joint. *J Surg Orthop Adv*. 2004;13(2):69-75.
12. Nord KD, Mauck BM. The new subclavian portal and modified Neviaser portal for arthroscopic rotator cuff repair. *Arthroscopy*. 2003;19(9):1030-4.
13. Beris A, Lykissas M, Kostas-Agnantis I, Vekris M, Mitsionis G, Korompilias A. Management of acute acromioclavicular joint dislocation with a double-button fixation system. *Injury*. 2013;44(3):288-92.
14. Lohre R, Elhassan B. Serratus anterior dysfunction examination: wall push-up or shoulder flexion resistance test? *JSES Int*. 2022 May 27;6(5):859-66.
15. Frank RM, Cotter EJ, Leroux TS, Romeo AA. Acromioclavicular Joint Injuries: Evidence-based Treatment. *J Am Acad Orthop Surg*. 2019 Sep 1;27(17):e775-e788.
16. Hislop P, Sakata K, Ackland DC, Gotmaker R, Evans MC. Acromioclavicular Joint Stabilization: A Biomechanical Study of Bidirectional Stability and Strength. *Orthop J Sports Med*. 2019;7(4).
17. Maziak N, Audige L, Hann C, Minkus M, Scheibel M. Factors Predicting the Outcome After Arthroscopically Assisted Stabilization of Acute High-Grade Acromioclavicular Joint Dislocations. *Am J Sports Med*. 2019;47(11):2670-7.
18. Nolte PC, Lacheta L, Dekker TJ, Elrick BP, Millett PJ. Optimal management of acromioclavicular dislocation: Current perspectives. *Orthop Res Rev*. 2020;12:27-44.
19. North AS, Wilkinson T. Surgical reconstruction of the acromioclavicular joint: Can we identify the optimal approach? *Strategies Trauma Limb Reconstr*. 2018;13(2):69-74.
20. Sirin E, Aydin N, Topkar OM. Acromioclavicular joint injuries: Diagnosis, classification and ligamentoplasty procedures. *EFORT Open Rev*. 2018;3(7):426-33.
21. Banffy MB, van Eck CF, El Attrache NS. Clinical outcomes of a single-tunnel technique for coracoclavicular and acromioclavicular ligament reconstruction. *J Shoulder Elbow Surg*. 2018;27(6):S70-S75.
22. Verstraete O, Van Tongel A, De Wilde L, Peeters I. Acromioclavicular reconstruction techniques after acromioclavicular joint injuries: A systematic review of biomechanical studies. *Clin Biomech (Bristol, Avon)*. 2023 Jan;101:105847.
23. Saier T, Venjakob AJ, Minzlaff P, Föhr P, Lindell F, Imhoff AB, et al. Value of additional acromioclavicular cerclage for horizontal stability in complete acromioclavicular separation: a biomechanical study. *Knee Surg Sports Traumatol Arthrosc*. 2015 May;23(5):1498-505.
24. Beitzel K, Obopilwe E, Apostolakis J, Cote MP, Russell RP, Charette R, et al. Rotational and translational stability of different methods for direct acromioclavicular ligament repair in anatomic acromioclavicular joint reconstruction. *Am J Sports Med*. 2014 Sep;42(9):2141-8.
25. Walz L, Salzmann GM, Fabbro T, Eichhorn S, Imhoff AB. The anatomic reconstruction of acromioclavicular joint dislocations using 2 TightRope devices: a biomechanical study. *Am J Sports Med*. 2008;36(12):2398-406.
26. Dyrna F, de Oliveira CCT, Nowak M, Voss A, Obopilwe E, Braun S, et al. Risk of fracture of the acromion depends on size and orientation of acromial bone tunnels when performing acromioclavicular reconstruction. *Knee Surg Sports Traumatol Arthrosc*. 2018 Jan;26(1):275-84.
27. Shin SJ, Kim NK. Complications after arthroscopic coracoclavicular reconstruction using a single adjustable-loop-length suspensory fixation device in acute acromioclavicular joint dislocation. *Arthroscopy*. 2015;31(5):816-24.
28. Berthold DP, Muench LN, Dyrna F, Mazzocca AD, Garvin P, Voss A, et al. Current concepts in acromioclavicular joint (AC) instability - a proposed treatment algorithm for acute and chronic AC-joint surgery. *BMC Musculoskelet Disord*. 2022 Dec 9;23(1):1078.