

Imagen de portada

Desgarro capsular posterior en inestabilidad posterior recidivante de hombro

Posterior capsular rupture in recurrent posterior shoulder instability

R. Rondanelli Salas¹, G. Costa D'O¹, K. Rodríguez-Bascones², X. Rius¹, A. I. Hachem¹

¹Unidad de Hombro. Hospital de Bellvitge. Hospitalet de Llobregat, Barcelona

²Unidad de Hombro y Codo. Hospital Asepeyo. Sant Cugat, Barcelona

Correspondencia:

Dr. Rafael Rondanelli Salas

Correo electrónico: rafa.rondasalas@gmail.com

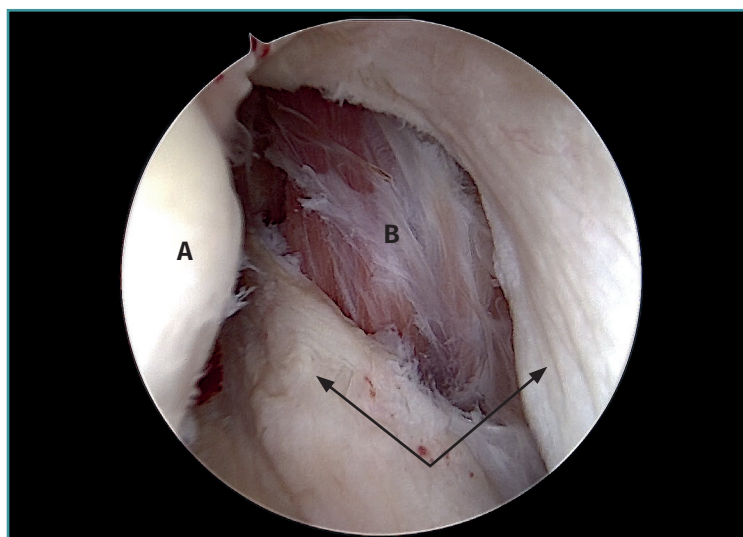
Recibido el 1 de junio de 2020

Aceptado el 10 de octubre de 2020

Disponible en Internet: diciembre de 2020

Visión artroscópica intraarticular del hombro derecho en posición de decúbito lateral, a través del portal anterosuperior. Destaca como hallazgo asociado a una lesión de Hill-Sachs invertida en un paciente con diagnóstico de inestabilidad posterior recidivante.

Tras comprobar la escasa movilidad de cada lámina, se confirma el diagnóstico de desgarro capsular (flechas) posterior a la cabeza humeral (A), con orientación en el eje longitudinal craneocaudal, permitiendo visualizar las fibras del músculo infraespinoso (B).



<https://doi.org/10.24129/j.reaca.27470.fs2006034>

© 2020 Fundación Española de Artroscopia. Publicado por Imaidea Interactiva en FONDOSCIENCE® (www.fondoscience.com). Este es un artículo Open Access bajo la licencia CC BY-NC-ND (www.creativecommons.org/licenses/by-nc-nd/4.0/).