



Otras imágenes preseleccionadas para el Premio Pau Golanó

Doble asa de cubo de rodilla tras accidente deportivo Double knee bucket handle after sports accident

S. Arauz de Robles¹, M. Quiroga Saina¹, S. Hortelano Marco²

¹ Unidad de hombro. Clínica CEMTRO. Madrid

² Unidad de Pie y Tobillo. Clínica CEMTRO. Madrid

Correspondencia:

Dr. Sergio Hortelano Marco

Correo electrónico: sergio.hortelano@clinicacentro.com

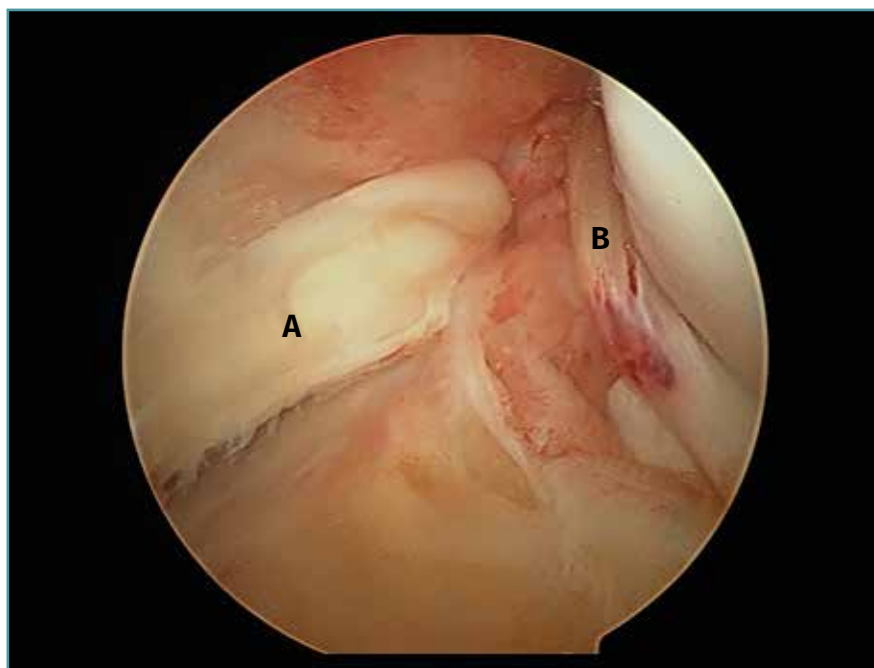
Recibido el 20 de enero de 2020

Aceptado el 24 de mayo de 2020

Disponible en Internet: junio de 2020

Observamos una doble rotura de ambos meniscos luxados en asa de cubo tras un traumatismo deportivo en una rodilla izquierda. En pacientes

jóvenes, este tipo de roturas meniscales se deben intentar reparar. A: asa de cubo de menisco interno; B: asa de cubo de menisco externo.



<https://doi.org/10.24129/j.reaca.27268.fs2001003>

© 2020 Fundación Española de Artroscopia. Publicado por Imaidea Interactiva en FONDOSCIENCE® (www.fondoscience.com). Este es un artículo Open Access bajo la licencia CC BY-NC-ND (www.creativecommons.org/licenses/by-nc-nd/4.0/).