



## Caso clínico

# Luxación esternoclavicular espontánea tras reparación artroscópica capsulolabral posterior de hombro. A propósito de un caso

S. Hortelano<sup>1</sup>, J. V. Díaz<sup>2</sup>, E. Sánchez-Alepuz<sup>2,3</sup>

<sup>1</sup> Servicio de Cirugía Ortopédica y Traumatología. Hospital Universitari i Politècnic La Fe. Valencia

<sup>2</sup> Servicio de Cirugía Ortopédica y Traumatología. Hospital IMED Valencia

<sup>3</sup> Servicio de Cirugía Ortopédica y Traumatología. Unión de Mutuas. Valencia

### Correspondencia:

Dr. Sergio Hortelano Marco

Correo electrónico: sergio\_horte5@hotmail.com

Recibido el 27 de junio de 2018

Aceptado el 2 de octubre de 2018

Disponible en Internet: noviembre de 2018

### RESUMEN

La luxación esternoclavicular anterior es una patología muy infrecuente. Su mecanismo de producción suele ser un traumatismo de alta energía. El manejo inicial de este tipo de lesiones es el reposo y la inmovilización, reservando la cirugía para aquellos casos en los cuales fracasa el tratamiento conservador y persiste el dolor y/o inestabilidad.

Numerosas técnicas se han desarrollado para la reparación de estas lesiones, desde las placas de osteosíntesis, los materiales sintéticos hasta las plastias no anatómicas.

Presentamos el caso de una mujer de 36 años de edad que, tras una reparación artroscópica capsulolabral posterior de hombro, durante el periodo de rehabilitación debuta con dolor y resalte en la articulación esternoclavicular ipsilateral. Ante el fracaso del tratamiento conservador, se decide la reparación mediante plastia no anatómica con aloinjerto, consiguiendo así la desaparición del resalte articular y una movilidad completa sin dolor por parte de la paciente.

**Palabras clave:** Esternoclavicular. Luxación. Artroscopia. Reparación. Plastia.

### ABSTRACT

**Spontaneous sternoclavicular dislocation after shoulder posterior capsulolabral arthroscopic repair. Case report**

The anterior sternoclavicular dislocation is a very infrequent pathology. Its production mechanism is usually high energy trauma. The initial management of this type of injuries are rest and immobilization, reserving surgery for those cases in which conservative treatment fails and pain or instability persists. In the case of posterior dislocations, the appearance of concomitant lesions may require entry, open reduction and fixation.

Numerous techniques have been developed for the repair of these lesions, from osteosynthesis plates, synthetic materials to non-anatomical plasties. We present the case of a 36-year-old woman who, after an arthroscopic capsulolabral repair of the shoulder, during the rehabilitation period debuts with pain and prominence in the ipsilateral sternoclavicular joint. Faced with the failure of conservative treatment, the repair was decided by non-anatomical plasty with allograft, thus achieving the disappearance of the joint element and complete mobility without pain on the part of the patient.

**Key words:** Sternoclavicular. Dislocation. Arthroscopy. Repair. Plasty.



<https://doi.org/10.24129/j.reaca.25364.fs1806032>

© 2018 Fundación Española de Artroscopia. Publicado por Imaidea Interactiva en FONDOSCIENCE® ([www.fondoscience.com](http://www.fondoscience.com)). Este es un artículo Open Access bajo la licencia CC BY-NC-ND ([www.creativecommons.org/licenses/by-nc-nd/4.0/](http://www.creativecommons.org/licenses/by-nc-nd/4.0/)).

## Introducción

Las luxaciones esternoclaviculares son infrecuentes y representan alrededor del 3% de las luxaciones de la cintura escapular, pudiendo ser anteriores o posteriores, siendo las primeras 9 veces más frecuentes<sup>(1)</sup>.

El mecanismo de producción de las luxaciones esternoclaviculares anteriores suele ser un traumatismo directo sobre la cara lateral del hombro, mientras que las posteriores suelen asociarse a traumatismos de alta energía sobre la cara anterior del hombro<sup>(2)</sup>. En determinadas ocasiones estas luxaciones aparecen sin un traumatismo previo claro y pueden deberse a ciertas condiciones de hiperlaxitud, enfermedades del colágeno<sup>(3)</sup> como el síndrome de Ehlers-Danlos, síndrome de Marfan, deformidades claviculares (hiperostosis), infecciones, osteítis e incluso patrones musculares anormales.

Las luxaciones posteriores deben considerarse una urgencia médica y, como tal, requieren de reducción y estabilización en quirófano, ya que clínicamente pueden producir disnea, disfagia y compromiso de estructuras vasculonerviosas<sup>(4)</sup>.

La estabilidad de esta articulación viene dada por varias estructuras, el ligamento costoclavicular (con su fascículo anterior y posterior), el ligamento interclavicular, los ligamentos esternoclaviculares anterior y posterior, la cápsula anterior y posterior (siendo esta última la estructura más potente)<sup>(5)</sup> y un disco de fibrocartilago (**Figura 1**).

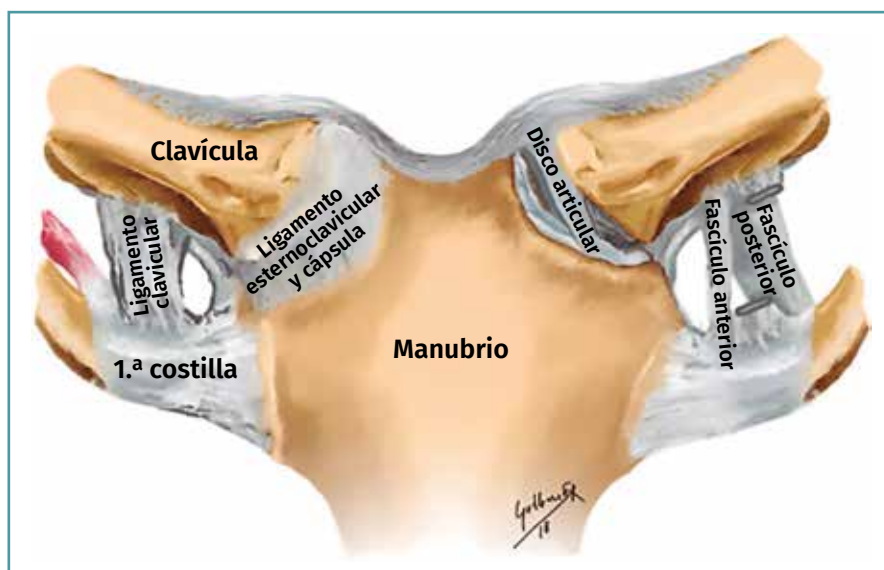
En ocasiones el diagnóstico a través de la radiología simple puede resultar complicado. Se han descrito proyecciones especiales para ayudar a su diagnóstico como la *serendipity view* (40° de inclinación cefálica), descrita por Rockwood<sup>(6)</sup> o la proyección de Heinig<sup>(7)</sup>.

La tomografía axial computarizada (TAC) sigue considerándose el *gold standard*

para su diagnóstico<sup>(1)</sup>, reservando la angio-TAC para la sospecha de lesión vascular asociada.

Hablamos de luxaciones esternoclaviculares agudas cuando se diagnostican antes de los 7-10 días y su tratamiento debe ser la reducción cerrada bajo anestesia general o sedación<sup>(1)</sup>. Otros autores<sup>(8,9)</sup> defienden que las luxaciones esternoclaviculares agudas deben ser tratadas de manera conservadora desde el inicio. La reducción abierta, con o sin estabilización, se realizará cuando fracase la reducción cerrada y en los pacientes en los que tras un programa de rehabilitación adecuado persista el dolor y/o la inestabilidad<sup>(10)</sup>. En nuestro caso, la paciente realizó un programa de rehabilitación durante 8-10 meses y, tras el fracaso de este, se optó por el tratamiento quirúrgico; no realizamos ningún intento de reducción cerrada ni abierta previo a la cirugía.

Presentamos el caso clínico de una paciente con inestabilidad posterior de hombro tras episodio traumático leve. Se le realizó una reparación capsulolabral posterior artroscópica y, durante su programa de rehabilitación y sin causa identificable, debuta con dolor e inestabilidad anterior en la articulación esternoclavicular que no mejora



**Figura 1.** Imagen anatómica de la articulación esternoclavicular donde se pueden ver el manubrio esternal, la clavícula y la 1.ª costilla como elementos óseos y las estructuras ligamentosas que dan estabilidad a la articulación: el ligamento costoclavicular (con su fascículo anterior y posterior), el ligamento interclavicular, los ligamentos esternoclaviculares anterior y posterior, la cápsula anterior y posterior, y el disco de fibrocartilago. Imagen realizada por Guillermo Sánchez Roda.

con tratamiento conservador. Ante la persistencia de la clínica, realizamos una reconstrucción con plastia en 8 de guarismo no anatómica con aloinjerto de semitendinoso.

### Caso clínico

Se trata de una paciente de sexo femenino y 36 años de edad (jardinera de profesión), sin antecedentes médico-quirúrgicos de interés, que en 2014 sufre un episodio de luxación posterior de hombro izquierdo (brazo no dominante) tras un traumatismo leve directo en la cara anterior de dicho hombro.

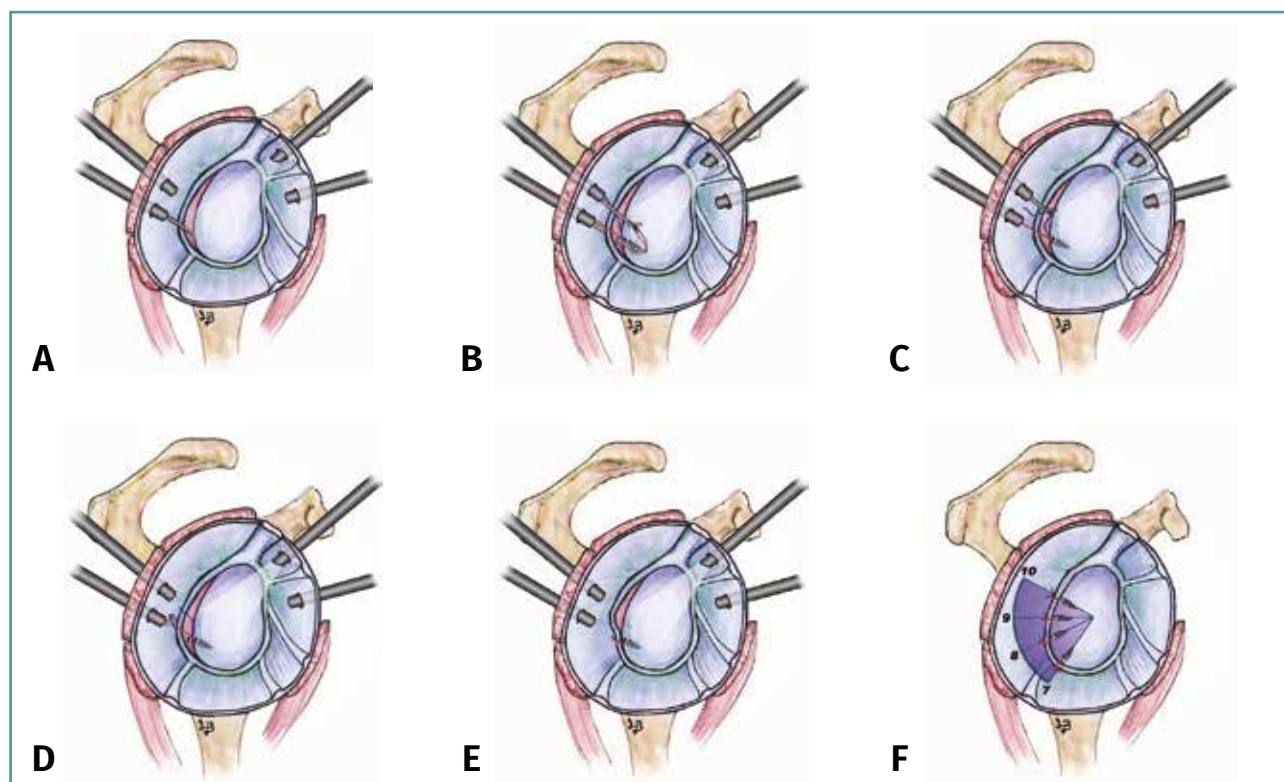
A la exploración clínica, el hombro presentaba hiperlaxitud y las maniobras de estrés posterior, Jerk test y *load and shift test* eran positivas. Los balances articulares pasivos y activos eran completos, sin presentar atroñas musculares ni alteraciones neurológicas.

La exploración del resto de las estructuras musculotendinosas del hombro y de la columna cervical fue normal.

Las pruebas complementarias que se solicitaron fueron: radiología simple de hombro en 2 proyecciones (anteroposterior –AP– y transtórácica), sin encontrar alteraciones patológicas; resonancia magnética (RM) de hombro, con discretos cambios inflamatorios en la bursa subacromiodeltoidea; y artro-RM, sin hallazgos patológicos.

Tras completar el periodo de rehabilitación, dada la falta de mejoría clínica, realizamos una artroscopia terapéutica de hombro, observando una desinserción del *labrum* posterior (lesión de Kim de tipo III), que fue reparada mediante un retensado capsulolabral posteroinferosuperior con 3 anclajes (Figura 2)<sup>(11)</sup>.

Durante el periodo de rehabilitación postoperatorio, la paciente comienza con dolor y la presencia de resaltes anteriores en la articulación esternoclavicular cuando realiza la abducción y flexión de hombro por encima de los 90°, sin una causa desencadenante clara, compatibles con una luxación esternoclavicular anterior espontánea y cuyos síntomas y signos no padecía previa-



**Figura 2.** Serie de imágenes<sup>(24)</sup> de reparación de la lesión labral posterior (lesión de Kim). A: portales, cánulas, cruentado de la zona y guía de broca; B: pasaje de sutura; C: recuperación de hilo; D: recuperación para anudar; E: anudado; F: área de reparación. Imagen realizada por Lidia Baixauli de la Vila.

mente a la intervención. Se realizó una radiografía AP en reposo que era normal.

Tras 10 meses de rehabilitación intensiva y la persistencia del dolor y la inestabilidad de la articulación esternoclavicular al realizar actividades básicas diarias como peinarse o coger cosas por encima del hombro y la cabeza, realizamos una reconstrucción no anatómica de la articulación mediante plastia con aloinjerto de semitendinoso, cuya técnica quirúrgica detallamos a continuación.

El programa de rehabilitación consistió en portar un *sling* durante 3 semanas en las que se permitía realizar ejercicios pendulares 3 veces día y de manera progresiva ejercicios pasivos asistidos con una abducción máxima de 90°, restringiendo realizar los movimientos que producían la luxación. A partir de las 3 semanas se comenzó con ejercicios activos y con la ausencia de dolor y movilidad completa se iniciaron ejercicios de fuerza y fortalecimiento muscular. A los 4 meses se permitió iniciar la práctica deportiva.

### Técnica quirúrgica

Se realizó una reconstrucción abierta "plastia en 8" con aloinjerto de semitendinoso<sup>(12)</sup>.

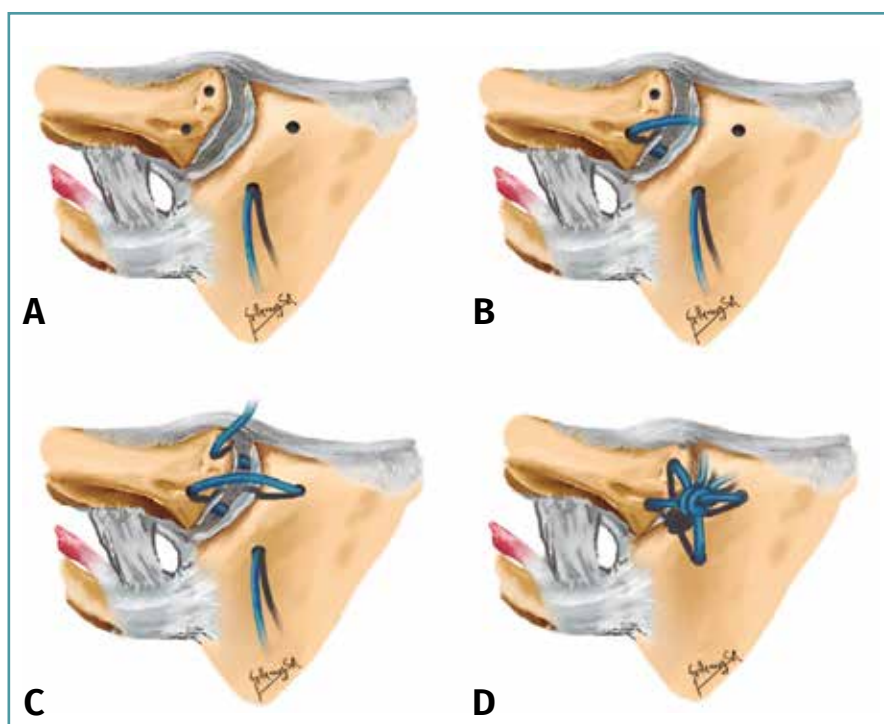
En primer lugar, preparamos la plastia con una sutura irreabsorbible del 2 y se comprobó que pasaba sin dificultad por las guías tuneladas de 4 mm.

Después, a través de una incisión transversal de unos 10 cm sobre la articulación esternoclavicular y tras la desperiostización tanto del manubrio esternal como de la clavícula, realizamos 2 orificios (con broca de 4,5 mm) sobre la clavícula y otros 2 sobre el esternón, teniendo extrema precaución de no lesionar las estructuras vasculonerviosas circundantes.

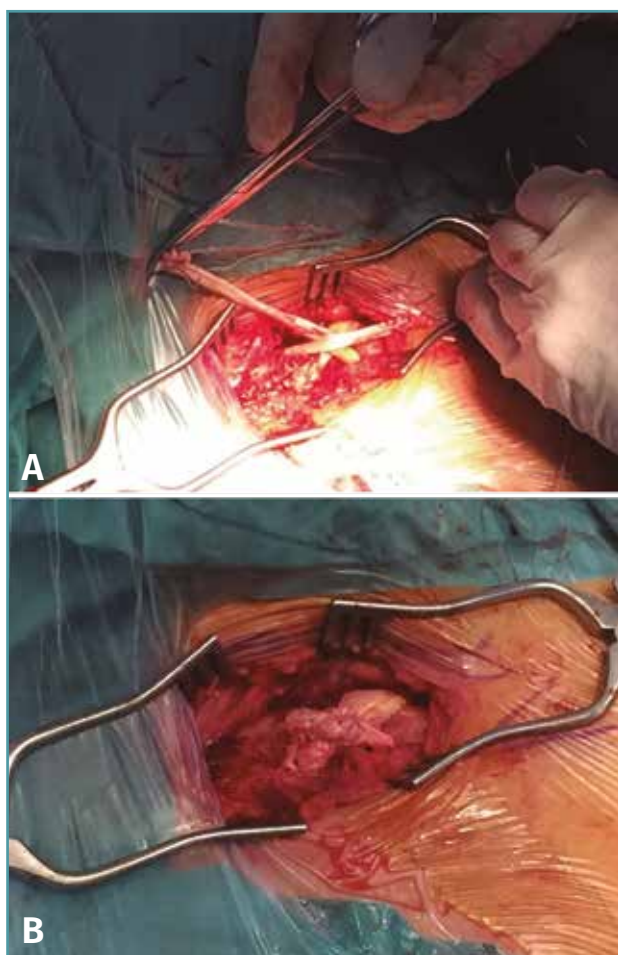
Pasamos la plastia a través del orificio esternal inferior desde anterior a posterior (**Figura 3A**) para dirigirnos al orificio inferior clavicular pasando desde posterior a anterior (**Figura 3B**). Tras salir desde este orificio, cruzamos la plastia hacia el orificio superior esternal atravesando de anterior a posterior, para entrar de nuevo al orificio clavicular superior desde la zona posterior a anterior (**Figura 3C**).

Una vez pasada la plastia, se realiza la reducción de la articulación y se proporciona la tensión adecuada para la fijación con 2 tornillos de biotendonesis de 4 × 10 mm a nivel superior esternal e inferior clavicular (**Figura 3B**). Se reparó y suturó el menisco esternoclavicular y realizamos un refuerzo de la plastia con los extremos sobrantes suturándola sobre sí misma (**Figura 4**).

Tras la cirugía se inició un nuevo programa de rehabilitación mediante el cual, a los 4 meses, la paciente presentaba remisión total del resalte



**Figura 3.** Imágenes plastia en 8 de guarismo. A: pasamos la plastia a través del orificio esternal inferior desde anterior a posterior; B: en segundo lugar, la plastia pasará por el orificio inferior clavicular pasando desde posterior a anterior y cruzaremos la plastia hacia el orificio superior esternal pasando la plastia desde la porción anterior esternal hacia posterior; C: finalmente, la plastia entrará de nuevo al orificio clavicular superior desde la zona posterior a anterior; D: imagen final de la plastia en 8 de guarismo. Imagen realizada por Guillermo Sánchez Roda.



**Figura 4.** A: plastia en posición en 8 de guarismo tras ser pasada por los túneles claviculares y esternales; B: plastia en 8 de guarismo tras su fijación con 2 tornillos de biotnodesis y tras suturar los sobrantes de la plastia sobre ella misma, para dar más estabilidad.

esternoclavicular, no presentaba dolor y mantenía un arco de movilidad completo en todos los planos del hombro, motivo por el cual fue dada de alta.

Tras 4 años de seguimiento la paciente continúa con una movilidad completa, sin dolor, sin inestabilidad esternoclavicular y se encuentra reincorporada a su trabajo con total normalidad.

## Discusión

La mayor parte de las luxaciones esternoclaviculares anteriores se producen por traumatismos de alta energía sobre el hombro; en nuestro caso,

la paciente no presentó traumatismo alguno, ni refería dolor ni inestabilidad esternoclavicular previos a la cirugía, por lo que pensamos que la hiperlaxitud<sup>(3)</sup> podría ser la principal causa desencadenante, ya que resulta complicado que la plicatura capsular posterior fuera la causante de un cambio en la cinemática del hombro generando mayor estrés y facilitando estos episodios de luxación esternoclavicular.

Estas luxaciones de inicio se tratan de forma conservadora mediante un programa de rehabilitación intensivo durante unos 8-10 meses, reservando la cirugía para aquellos pacientes en los que persista el dolor y/o la inestabilidad interfiriendo en sus actividades cotidianas de la vida diaria.

Numerosas técnicas de reconstrucción se han descrito en la literatura, pero todavía sigue en debate cuál es la mejor de todas, ya que se trata de una patología infrecuente y la mayoría de los estudios son series de casos heterogéneas sin resultados a largo plazo.

En la década de los noventa, Lyons *et al.*<sup>(13)</sup> trataron 21 pacientes con luxación esternoclavicular anterior mediante agujas de Kirschner, siendo los resultados catastróficos, registrando 8 muertes como consecuencia de las lesiones vasculares que produjeron.

Años más tarde, Rockwood *et al.*<sup>(14)</sup> trataron estas lesiones mediante la escisión de 1,5 cm de clavícula, observando resultados insatisfactorios.

Frank *et al.*<sup>(15)</sup> utilizaron un sistema de osteosíntesis mediante placa gancho (placa Balsler), obteniendo excelentes resultados, con el único inconveniente que en 9 pacientes tuvieron que realizar una nueva cirugía para la retirada de la placa.

En 2004 Spencer *et al.*<sup>(16)</sup> realizaron un estudio biomecánico comparando 3 técnicas de reconstrucción, observando que la cirugía en 8 de guarismo con semitendinoso, comparada con la reparación de los ligamentos intrínsecos o tendón subclavio, es la más estable biomecánicamente. Nosotros también pensamos que la reparación en 8 de guarismo con semitendinoso es la que proporciona una mayor fuerza y/o estabilidad, obteniendo muy buenos resultados con este tipo de reconstrucción, como fue el caso de nuestra paciente.

Se han utilizado diferentes tipos de plastias para reparar dicha articulación; por ejemplo, Frie-

drich *et al.*<sup>(17)</sup> repararon una luxación anterior crónica mediante la técnica del 8 de guarismo con autoinjerto de tendón *gracilis* con resultados buenos. Esta técnica ha sido utilizada por otros autores pero usando plastias diferentes; por ejemplo, Bae *et al.*<sup>(18)</sup> trataron a 8 pacientes con autoinjerto de semitendinoso con resultados favorables y Barcellos *et al.*<sup>(19)</sup> reportan un caso con injerto de palmar largo también con aceptables resultados.

Si comparamos los aloinjertos y autoinjertos, Kusnezov *et al.*<sup>(20)</sup> han podido demostrar una mayor rapidez en la reincorporación deportiva de los pacientes militares jóvenes con plastias autólogas, favorecido por los beneficios de la integración biológica y una mayor fuerza de estos, a pesar de un ligero aumento de comorbilidad en la zona donante durante el postoperatorio que no consideran estadísticamente significativo.

Como evolución a la plastia en 8 de guarismo, Kawaguchi *et al.*<sup>(21)</sup> desarrollaron la doble plastia en 8 de guarismo, en la cual se realizan 2 túneles de proximal a distal tanto en esternón como en clavícula, fijándolos con tornillos canulados y proporcionando una mayor estabilidad, según refieren.

En los últimos años se ha intentado evitar la utilización de plastias autólogas para no provocar mayor morbilidad asociada y se han utilizado distintos materiales de reparación sintéticos del tipo TightRope<sup>®</sup><sup>(22)</sup>, FiberWire<sup>®</sup><sup>(23)</sup> o ZipLoop<sup>®</sup><sup>(24)</sup> con excelentes resultados.

## Conclusiones

Tras el fracaso del tratamiento conservador en una luxación esternoclavicular anterior se requiere una reducción abierta y estabilización de la articulación.

En nuestro caso, la plastia no anatómica en 8 de guarismo con aloinjerto de semitendinoso ha proporcionando excelentes resultados, eliminando el dolor y la inestabilidad de la articulación esternoclavicular, con un alto grado de satisfacción de nuestra paciente.

Nivel de evidencia tipo IV.

## Responsabilidades éticas

**Conflicto de interés.** Los autores declaran no tener ningún conflicto de intereses.

**Financiación.** Este trabajo no ha sido financiado.

**Protección de personas y animales.** Los autores declaran que para esta investigación no se han realizado experimentos en seres humanos ni en animales.

**Confidencialidad de los datos.** Los autores declaran que han seguido los protocolos de su centro de trabajo sobre la publicación de datos de pacientes.

**Derecho a la privacidad y consentimiento informado.** Los autores declaran que en este artículo no aparecen datos de pacientes.

## Bibliografía

- Morell DJ, Thyagarajan DS. Sternoclavicular joint dislocation and its management: a review of the literature. *World J Orthop.* 2016;7:244-50.
- Sewell MD, Al-Hadithy N, Le Leu A, Lambert SM. Instability of the sternoclavicular joint: current concepts in classification, treatment and outcomes. *Bone Joint J.* 2013;95-B:721-31.
- Finsterbush A, Pogrund H. The hypermobility syndrome. Musculoskeletal complaints in 100 consecutive cases of generalized joint hypermobility. *Clin Orthop Relat Res.* 1982;(168):124-7.
- Rudzki JR, Matava MJ, Paletta GA Jr. Complications of treatment of acromioclavicular and sternoclavicular joint injuries. *Clin Sports Med.* 2003;22:387-405.
- Spencer EE, Kuhn JE, Huston LJ, Carpenter JE, Hughes RE. Ligamentous restraints to anterior and posterior translation of the sternoclavicular joint. *J Shoulder Elbow Surg.* 2002;11:43-7.
- Rockwood CA. Dislocations of the sternoclavicular joint. En: Evans E. American academy of orthopaedic surgeons instructional course lectures. Volume XXIV. St. Louis: CV Mosby; 1975. pp. 144-59.
- Robinson CM, Jenkins PJ, Markham PE, Beggs I. Disorders of the sternoclavicular joint. *J Bone Joint Surg Br.* 2008;90:685-96.
- Bicos J, Nicholson GP. Treatment and results of sternoclavicular joint injuries. *Clin Sports Med.* 2003;22:359-70.
- Rockwood CA, Odor JM. Spontaneous atraumatic anterior subluxation of the sternoclavicular joint. *J Bone Joint Surg Am.* 1989;71:1280-8.
- Thut D, Hergan D, Dukas A, Day M, Phil M, Sherman OH. Sternoclavicular Joint Reconstruction A Systematic Review. *Bull NYU Hosp Jt Dis.* 2011;69(2):128-35.

11. Alepuz ES, Pérez-Barquero JA, Jorge NJ, García FL, Baixauli VC. Treatment of The Posterior Unstable Shoulder. *Open Orthop J*. 2017 Aug 31;11:826-47.
12. Wang D, Camp CL, Werner BC, Dines JS, Altchek DW. Figure-of-8 Reconstruction Technique for Chronic Posterior Sternoclavicular Joint Dislocation. *Arthrosc Tech*. 2017 Oct;6(5):e1749-e1753.
13. Lyons FA, Rockwood CA. Migration of pins used in operations on the shoulder. *J Bone Joint Surg Am*. 1990;72:1262-7.
14. Rockwood CA, Groh GI, Wirth MA, Grassi FA. Resection arthroplasty of the sternoclavicular joint. *J Bone Joint Surg Am*. 1997 Mar;79(3):387-93.
15. Franck WM, Jannasch O, Siassi M, Hennig FF. Balser plate stabilization: an alternate therapy for traumatic sternoclavicular instability. *J Shoulder Elbow Surg* 2003;12:276-81.
16. Spencer EE Jr, Kuhn JE. Biomechanical analysis of reconstructions for sternoclavicular joint instability. *J Bone Joint Surg Am*. 2004;86:98-105.
17. Friedrich L, Afifi FK, Skarvan J, Friederich NF, Hirschmann MT. Combined gracilis tendon autograft reconstruction and discus repair of a chronic anterior-superior sternoclavicular joint dislocation. *Knee Surg Sports Traumatol Arthrosc*. 2012;20:1978-82.
18. Bae DS, Kocher MS, Waters PM, Micheli LM, Griffey M, Dichtel L. Chronic recurrent anterior sternoclavicular joint instability: results of surgical management. *J Pediatr Orthop*. 2006;26:71-4.
19. Terra BB, Rodrigues LM, Pádua DV, Martins MG, Teixeira JC, De Nadai A. Sternoclavicular dislocation: case report and surgical technique. *Rev Bras Ortop*. 2015 Jul 10;50(4):472-7.
20. Kusnezov N, Dunn JC, DeLong JM, Waterman BR. Sternoclavicular reconstruction in the young active patient: Risk factor analysis and clinical outcomes at short-term follow-up. *J Orthop Trauma*. 2016;30:e111-e117.
21. Kawaguchi K, Tanaka S, Yoshitomi H, Nagai I, Sato W, Karita T, Kondo T. Double figure-of-eight reconstruction technique for chronic anterior sternoclavicular joint dislocation. *Knee Surg Sports Traumatol Arthrosc*. 2015 May;23(5):1559-62.
22. Unterkofler J, Mersch D, Langenbach A, Ekkernkamp A, Schulz-Drost S. Injuries of the Sternoclavicular Joint - An Innovative Approach in the Management of a Rare Injury: Tight Rope Fixation of the Costo-Clavicular Ligament. *Chirurgia (Bucur)*. 2017 Sept-Oct;112(5):611-8.
23. Adamcik S, Ahler M, Gioutsos K, Schmid RA, Kocher GJ. Repair of sternoclavicular joint dislocations with FiberWire®. *Arch Orthop Trauma Surg*. 2017 Mar;137(3):341-5.
24. Gaines RJ, Liporace FA, Yoon RS, DeMaio M. A Novel Technique for Ligamentous Reconstruction of the Sternoclavicular Joint. *J Orthop Trauma*. 2014 Mar;28(3):e65-9.