

Otras imágenes preseleccionadas para el Premio Pau Golanó

## Lesión de Hill Sachs en rueda dentada Hill Sachs lesion on sprocket

F. J. Gómez Cimiano

Hospital Universitario Marqués de Valdecilla. Santander

**Correspondencia:**

Dr. Francisco Javier Gómez Cimiano

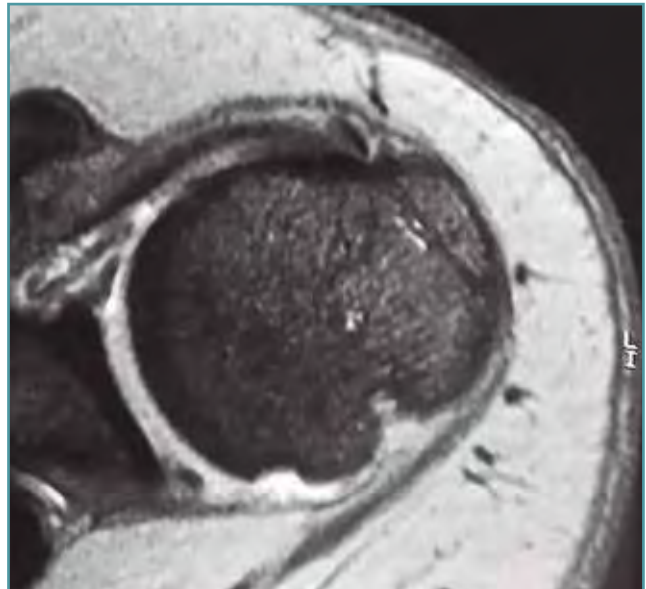
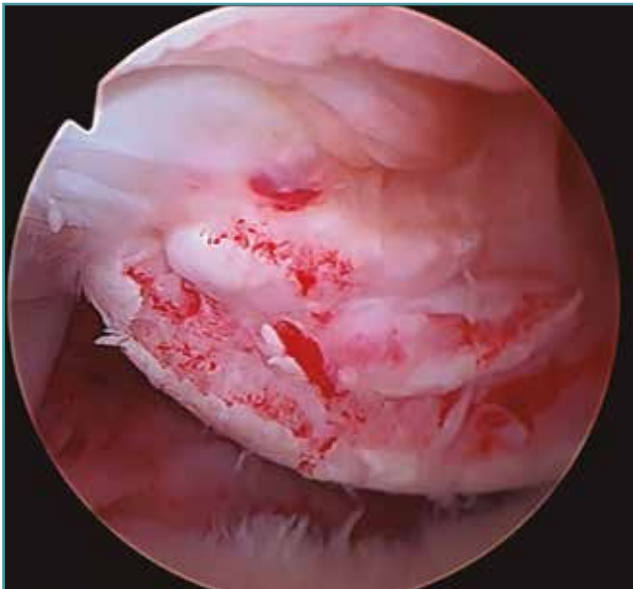Correo electrónico: gcimiano@yahoo.com

Recibido el 11 de febrero de 2018

Aceptado el 21 de febrero de 2018

Disponible en Internet: marzo de 2018

Se trata de una lesión de Hill Sachs con varias indentaciones por sucesivas luxaciones.



<https://doi.org/10.24129/j.reaca.25161.fs1802011>

© 2018 Fundación Española de Artroscopia. Publicado por Imaidea Interactiva en FONDOSCIENCE® ([www.fondoscience.com](http://www.fondoscience.com)).  
Este es un artículo Open Access bajo la licencia CC BY-NC-ND ([www.creativecommons.org/licenses/by-nc-nd/4.0/](http://www.creativecommons.org/licenses/by-nc-nd/4.0/)).