

Resultados de la fijación artroscópica de las osteocondritis femorales con agujas biodegradables de polidioxanona. (Estudio multicéntrico).

**J. Vaquero⁽¹⁾, C. Vidal⁽¹⁾, J. A. Matas⁽¹⁾,
A. Amigo⁽²⁾, R. Alegre⁽²⁾, P. Mir⁽³⁾, C. Herrero⁽³⁾**

⁽¹⁾Hospital General Universitario Gregorio Marañón. Madrid.

⁽²⁾Hospital de San Agustín. Avilés (Asturias). ⁽³⁾Hospital Valle de Hebrón. Barcelona.

Correspondencia:

D. Javier Vaquero

c/ Antonio López Aguado, 1. 28029 Madrid.

Los autores presentan los resultados de un estudio multicéntrico que abarcó 26 casos de osteocondritis disecante femoral en 23 pacientes, en los que para la fijación se emplearon agujas biodegradables de polidioxanona. El número medio de agujas empleado en cada fijación fue de 3. El seguimiento medio ha sido de 17,8 meses. El 65,38% de los casos estaban asintomáticos en el último control, mientras que el 30,76% referían molestias menores que no impedían la vida laboral normal. Se presentan y discuten los hallazgos objetivos y subjetivos, y se concluye que se trata de una técnica eficaz y segura en las indicaciones planteadas, sugiriéndose como único inconveniente el alto coste del material y recomendándose el desarrollo de tornillos para la compresión interfragmentaria.

Palabras clave: Artroscopia, osteocondritis disecante femoral, agujas de polidioxanona.

Result of the arthroscopic fixation of femoral osteochondritides with biodegradable polydioxanone pins. (A multi-center study). The authors present the results of a multi-center study carried out on 26 cases of dissecting femoral osteochondritis in 23 patients, using biodegradable polydioxanone pins for the fixation. A mean of 3 pins were used for each fixation. The mean follow-up period has been 17.8 months. At the time of the last control, 65.38% of the cases were asymptomatic, and 30.76% reported slight discomfort which did not interfere with their everyday life and work. The objective and subjective findings are presented and discussed, and the authors conclude that this is an effective and safe technique in the indication concerned, with the only disadvantage of the high cost of the material; they also recommend the development of screws for interfragmentary compression.

Key words: Arthroscopy, femoral dissecting osteochondritis, polydioxanone nail.



Desde su aparición en el mercado a mediados de los 80, y su posterior aprobación por la FDA, las agujas de polidioxanona reabsorbibles (PDS) han encontrado

diversas aplicaciones en aquellas situaciones en las que se requiere la fijación ósea durante un período de tiempo breve (6-8 semanas), y en las que no existen fuerzas de tracción.

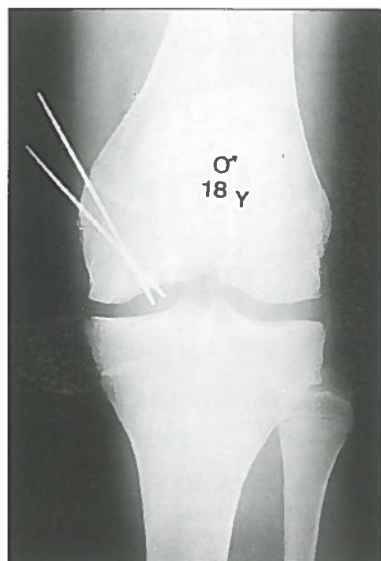


Figura 1.
Fijación de un fragmento osteocondral con dos agujas que sobresalen en la articulación.

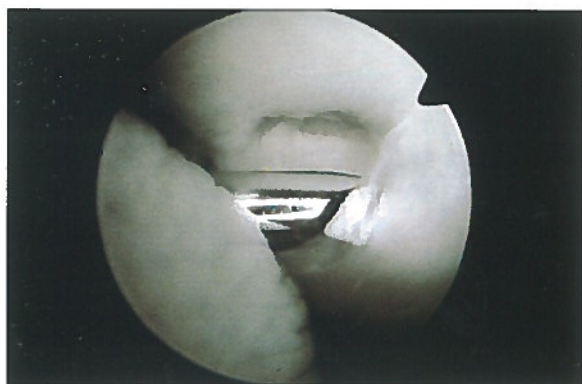


Figura 3. Aspecto artroscópico de una O.D. con fragmento inestable "en bandera".

En estas condiciones, y al desaparecer progresivamente por hidrólisis, vienen a sustituir a las clásicas agujas de Kirschner con determinadas ventajas y evitando:

- Las infecciones por colonización del alambre de Kirschner expuesto, que llegan a alcanzar el 10% de los casos y que, según Mahan⁽¹⁾ se relacionan, de forma significativa, con el aflojamiento de las mismas.
- El desplazamiento secundario que oscila entre 0 y 20 mm en el trabajo de Halpern⁽²⁾.
- El riesgo de impactación de la aguja procedente frente a una caída o la posibilidad de engancharse con la ropa (Figura 1).
- La necesidad de una segunda intervención para retirar el material.

Así, se han utilizado con éxito en la artrodesis interfalángica o la fijación de fracturas de la mano, en las osteotomías correctoras del ha-

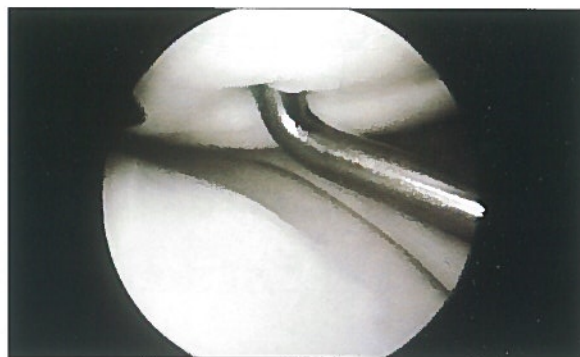


Figura 2. Aspecto artroscópico de una O.D. con fragmento in situ

lux valgus o en la fijación de las fracturas intraarticulares del codo.

A nivel de la rodilla, se han utilizado en la fijación de fragmentos osteocondrales recientes, así como en las osteocondritis disecantes que son el objeto de este trabajo.

INDICACIONES

Las indicaciones que sentamos en esta patología son (Figuras 2 y 3):

- Fijación de fragmentos inestables con revestimiento cartilaginoso íntegro.
- Fijación de fragmentos parcialmente desprendidos (en bandera). Se refrescará el lecho mediante fresado o perforaciones hasta obtener el sangrado.
- Fijación de cuerpos libres recientes (< 6 semanas) tras el refrescamiento del lecho, y siempre que la adaptación del fragmento al nicho sea prácticamente anatómica.
- Fijación de injertos osteocondrales en los nichos amplios en zonas de carga.

MATERIAL Y METODO

Presentamos un estudio multicéntrico realizado, de forma conjunta y con el mismo protocolo, por los Hospitales Gregorio Marañón de Madrid, San Agustín de Avilés y Valle de Hebrón de Barcelona. En él se recopilan 26 casos de osteocondritis disecante de rodilla (O.D.), que afectaron a 23 pacientes, 16 varones (dos bilaterales) y 7 mujeres (un caso bilateral).

La edad media en el momento de la intervención fue de 17,9 años (mínima de 12 y máxima de 27 años), si descartamos a una paciente de 59 años incluida en el estudio por haberse realizado uno de los dos injertos osteocondrales

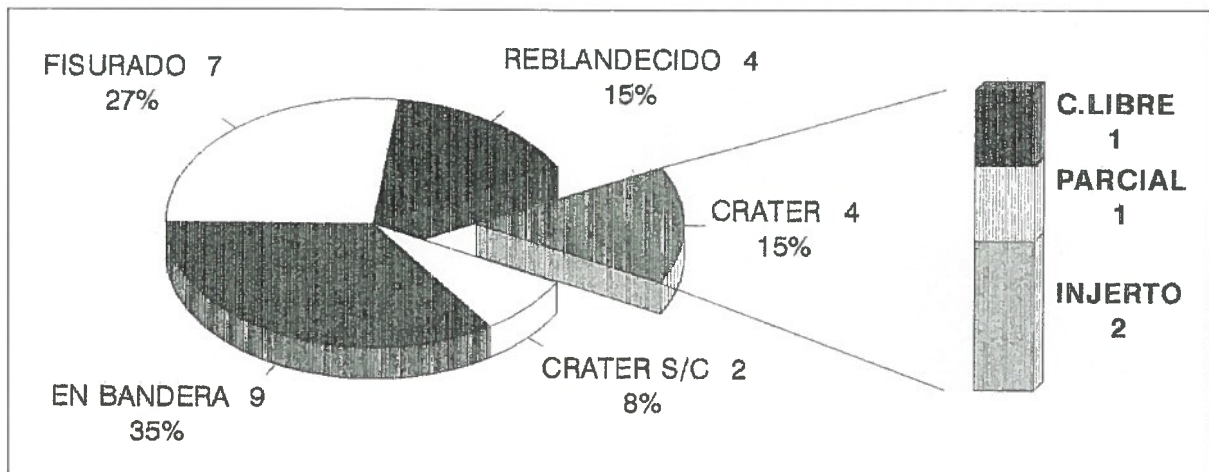


Figura 4. Tipos de lesiones encontradas según la clasificación de Clanton y De Lee⁽³⁾.

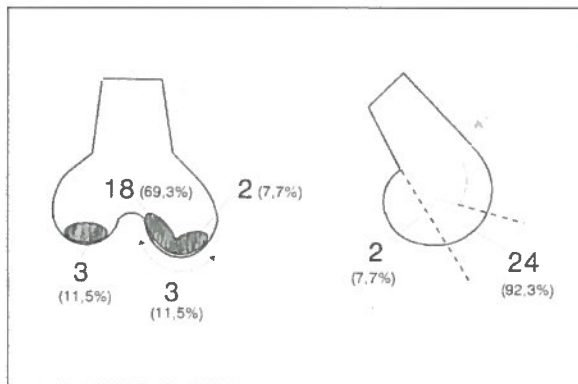


Figura 5. Localización de la lesiones en nuestra serie.

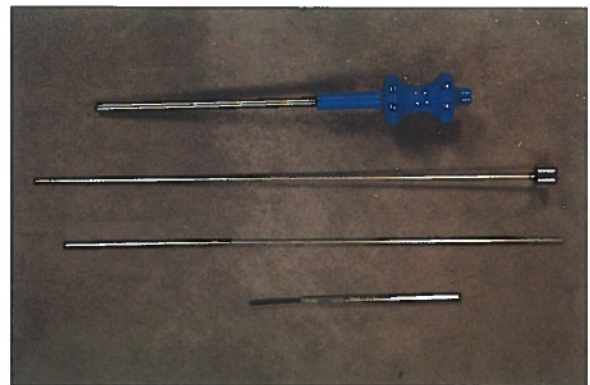


Figura 6. Instrumental desechable para la colocación artroscópica de las agujas biodegradables de Orthosorb®.

de la serie a esta edad. Se afectó el lado derecho en 11 casos (42,3%), frente a los 15 casos localizados en el lado izquierdo (57,69%). Se trataba de pacientes que practicaban una actividad deportiva intensa en 16 casos (61,53%), mientras que en el resto no se pudo destacar este factor.

Dentro de los aspectos clínicos, el dato constante que les llevó a la consulta en todos los casos fue el dolor, siendo éste continuo en 7 casos (26,92%), mientras que en 19 (73,19%) la sintomatología sólo aparecía tras el esfuerzo físico moderado o intenso. Otro apartado, el derrame, no se pudo constatar en 7 casos (26,92%), en 10 casos (38,46%) sí que hubo cuadros de derrame, aunque menos de 5 episodios, y en 9 casos (34,61%) estuvo presente en 5 o más ocasiones antes de la cirugía. Finalmente, los pacientes presentaban episodios de

bloqueo articular en 9 casos (34,61%), no apreciando reflejado en 17 (65,38%).

Intraoperatoriamente, el tipo de lesión osteocondral que pudimos encontrar según la clasificación de Clanton y De Lee⁽³⁾ es la que se expresa en la Figura 4. De los 4 casos en los que existía un cráter, en 1 se utilizaron las agujas para fijar a un cuerpo libre reciente, en otro un cuerpo libre que sólo colmaba parcialmente el cráter y en dos para injertos osteocondrales.

Asimismo, la localización anatómica de la lesión osteocondral se refleja en la Figura 5, en función de las imágenes radiográficas. En casi el 70% de los casos, las lesiones se encontraban en la localización típica a nivel del condilo interno. En relación con el tamaño de la lesión, se estimó un área media de afectación de O.D. de 2,2 cm (mínimo de 1 cm y máximo de 3,5 cm).

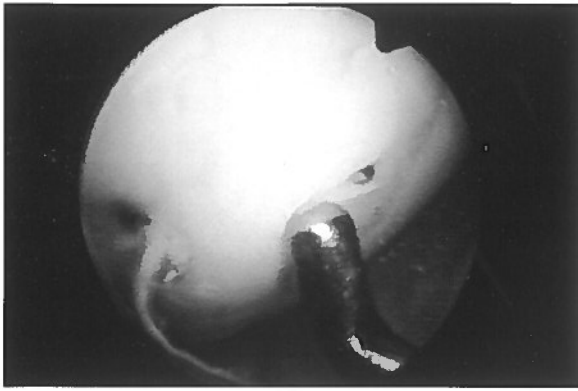

Figura 7. Imagen artroscópica de una lesión fijada con tres agujas de polidioxanona. Nótase cómo quedan hundidas respecto al cartílago articular.

Para la fijación intraoperatoria de la lesión osteocondral se utilizaron agujas de Polidioxanona (PLD), polímero biodegradable que, en trabajos experimentales, ha demostrado provocar una respuesta osteoblástica periférica con formación de callo óseo circular sin ocasionar, por ello, una reacción inflamatoria aguda. Se utilizó el instrumental para cirugía artroscópica (Figura 6). En nuestro trabajo, el número de agujas de PLD utilizadas fue de 3 (mínimo de 1 en una lesión *in situ* y máximo de 5) (Figura 7).

Los resultados clínicos obtenidos fueron evaluados según el test de Lysholm, que concede un máximo de 100 puntos divididos en 8 apartados: cojera, posibilidad de apoyar el miembro, capacidad para subir escaleras, posibilidad de agacharse, inestabilidad de la rodilla, episodios de síncope o bloqueo articular, dolor y derrame articular. Con todo ello, divide los resultados conseguidos en: excelentes (95-100 puntos), buenos (84-94 puntos), regulares (65-83 puntos) y malos (menos de 64 puntos). Asimismo, las lesiones de los pacientes fueron evaluadas periódicamente con estudios radiológicos.

RESULTADOS

Los pacientes fueron seguidos ambulatoriamente con controles periódicos de Rx y, en algunos casos, con TAC o RMN (Figura 8), por un período medio de 17,8 meses (mínimo de 6 y máximo de 53). Inicialmente, a los pacientes se les mantuvo en descarga total o parcial del miembro afecto, por un tiempo medio de 7,18 semanas (mínimo de 3 y máximo de 16).

Dentro del apartado de complicaciones, in-

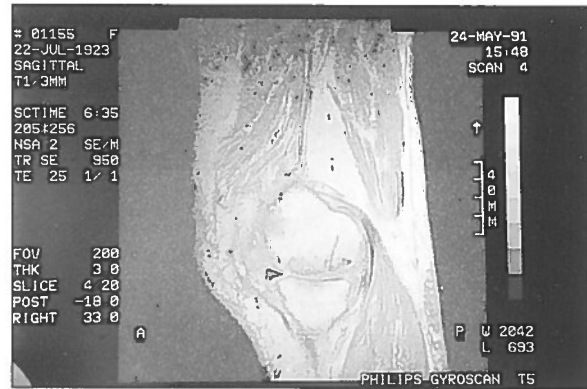

Figura 8. RMN en la que se aprecia una aguja de polidioxanona.

traoperatoriamente no se registró ningún percañe y, en el postoperatorio inmediato, sólo cabe reseñar que en 1 caso (3,84%) hubo un episodio de derrame articular a la semana que obligó a evacuarlo, resolviéndose el problema; asimismo, en otro paciente se constató una flebitis que se solucionó con tratamiento médico. En relación con los resultados clínicos obtenidos, en 17 casos (65,38%) el paciente en el último control estaba asintomático y, en 8 casos (30,76%), refería la persistencia de pequeñas molestias ocasionales en su rodilla que, en ningún caso, le incapacitaban para una vida laboral normal.

Sólo en 1 caso (3,84%) el dolor persistió, obligando a una nueva intervención y a realizar unas perforaciones de Priddie en la zona con fragmento asimilado. En 1 caso (3,84%) se ha constatado una limitación de la movilidad con pérdida de flexión de 10°.

Mediante la cotación para cirugía de rodilla de Lysholm, pasamos de una media de 64,84 puntos (mínimo de 33 y máximo de 95) en el preoperatorio, a una media de 92,38 puntos en el postoperatorio (mínimo de 68 y máximo de 100); por tanto, y según la clasificación del mismo autor, nos permite establecer que obtuvimos 12 casos (46,15%) de resultados excelentes, 11 casos (42,3%) de buenos resultados, 3 casos (11,53%) de resultados regulares y ningún caso de resultado pobre.

La valoración subjetiva que los pacientes hacían de su intervención muestra que en 20 casos (76,92%) estaban muy satisfechos, en 5 (19,23%) consideraban el resultado como aceptable, y sólo 1 caso (3,84%), ya mencionado, se sentía decepcionado. Finalmente, el estudio ra-

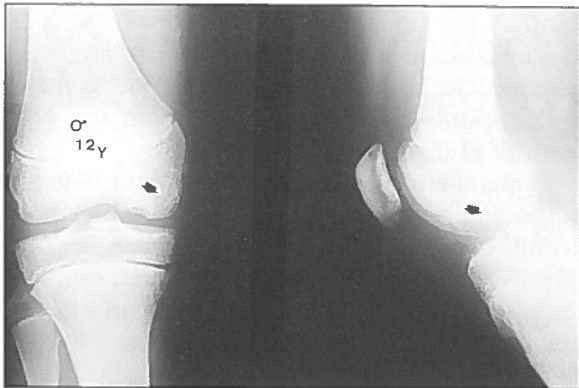


Figura 9a. O.D. en posición clásica .

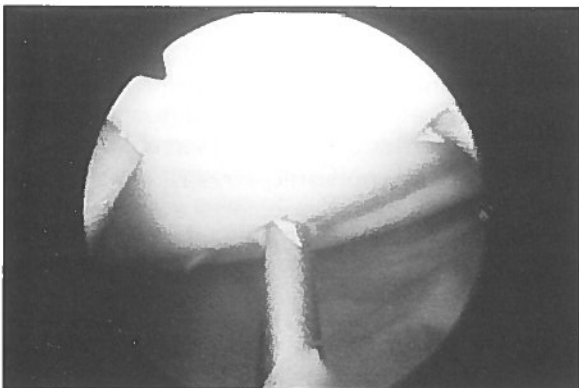


Figura 10. Perforaciones para la colocación divergente de las agujas biodegradables.

diológico mostraba que el fragmento estaba totalmente revascularizado en 11 casos (42,3%), que incluyen los dos injertos osteocondrales.

Sin embargo, la revascularización fue parcial en 13 casos, estando aún visible el nicho en las radiografías. En dos casos (7,69%) no se apreciaron cambios respecto a la imagen preoperatoria después de más de 6 meses (Figuras 9a y 9b).

DISCUSION

A pesar de que las aplicaciones iniciales se realizaron en cirugía máxilo-facial, donde el implante no necesita ser muy rígido, los trabajos existentes en la literatura con agujas reabsorbibles demuestran una adecuada fijación de pequeños fragmentos osteocondrales en cirugía ortopédica.

En 1995, Greve y Holste⁽⁴⁾ evaluaron experimentalmente en conejos la fijación de fragmentos osteocondrales con varillas de PDS, y encontraron que la síntesis era suficientemen-

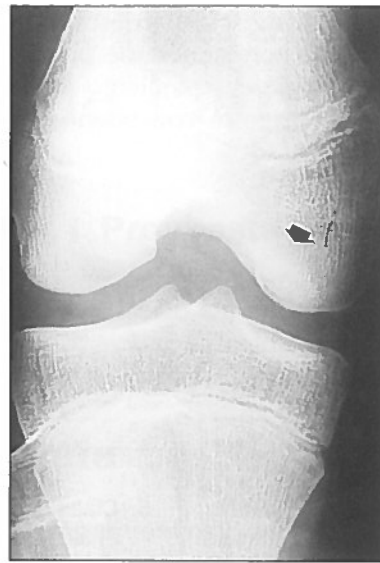


Figura 9b. Aspecto del nicho totalmente vascularizado, un año después de su fijación con agujas.

te sólida y permitía la consolidación. Estudios realizados en ovejas⁽⁵⁾ coincidieron con estas conclusiones.

Asimismo, existen algunos trabajos⁽⁶⁾ que muestran que la fijación con agujas biodegradables de ácido poliglicólico de fragmentos osteocondrales, atravesando la fisis en niños, no produjo alteraciones en el crecimiento. Estos resultados son especialmente prometedores en el tratamiento de las osteocondritis con fisis abiertas.

Una de las críticas que con mayor frecuencia se ha vertido contra esta técnica es el hecho de que no proporciona compresión interfragmentaria, que sí se puede conseguir con el uso de tornillos. Sin embargo, la experiencia en series históricas en las que se trataron estas lesiones con simples agujas de Kirschner, arroja buenos resultados^(7,8), siendo recomendable la utilización de varias agujas en direcciones divergentes (Figura 10). Actualmente, se está investigando en la fabricación de tornillos de polidioxanona, que permitiría dar compresión al foco en los casos en que fuera necesario⁽⁹⁾.

En las lesiones estables *in situ*, la introducción de las agujas presenta ventajas sobre las simples perforaciones preconizadas^(3,7,10) para aumentar la vascularización, ya que no sólo proporcionan una fijación mecánica sino que inducen la neoformación ósea a su alrededor, tal y como vimos en nuestro estudio experimental.

Debemos mencionar, finalmente, que la imagen radiológica sólo había desaparecido en el 42,3% de nuestros casos a lo largo del período de seguimiento, pero esta evolución Rx no tuvo ninguna relación con la bondad de los re-

sultados clínicos. Estamos de acuerdo con otros autores sobre la persistencia de la imagen Rx, un año después del tratamiento en un número elevado de pacientes con buenos resultados clínicos⁽¹¹⁾.

CONCLUSIONES

La fijación de los fragmentos osteocondrales procedentes de osteocondritis disecantes con varias agujas reabsorbibles se muestra, por

tanto, como una técnica eficaz y segura en las indicaciones planteadas. Sin embargo, su alto precio contrarresta parte de las ventajas que supone el evitar una reintervención para extraer el material.

El abaratamiento de los precios con la generalización de estos implantes, y la aparición de tornillos biodegradables que permitan la compresión interfragmentaria, favorecerán esta técnica en el tratamiento de las osteocondritis disecantes, ampliando sus indicaciones.

BIBLIOGRAFIA

1. Mahan, J.; Seligson, D.; Henry, S.L.; et al.: Factors in pin tract infections. *Orthopaedics*, 1991; 14: 305-308.
2. Halpern, F.P.; Trepal, M.J.; Hodge, W.: Contamination and infection rate of percutaneous Kirschner wires in foot surgery. *J Am Pod Med*, 1990; 80: 433-437.
3. Clanton, T.O.; De Lee, J.C.: Osteochondritis dissecans: history, pathophysiology and current treatment concepts. *Clin Orthop*, 1982; 167: 50.
4. Greve, H.; Holste, J.: Refixation osteochondraler fragmente durch resorbierbare kunststoff-sifte. *Aktuel Traumat*, 1985; 15: 145-149.
5. Claes, L.; Burri, C.; Kiefer, H.; et al.: Resorbierbare implantate zur refixierung von osteochondralen fragmenten in gelenkflanchen. *Aktuel Traumatol*, 1986; 15: 145.
6. Böstman, J.O.; Mäkela, E.A.; Törmälä, P.; Rokkanen, P.: Transphyseal fracture using biodegradable pins. *J Bone Joint Surg*, 1989; 71B: 706-707.
7. Smillie, I.S.: Treatment of osteochondritis dissecans. *J Bone Joint Surg*, 1957; 39: 248.
8. Lipscomb, P.R. Jr.; Lipscomb P.R.; Bryan, S.R.: Osteochondritis dissecans of the knee with loose fragments: treatment by replacement and fixation with readily removed pins. *J Bone Joint Surg*, 1978; 60: 235.
9. Gay, B.; Bucher, H.: Tierexperimentelle Untersuchungen zur Anwendung von absorbierbaren Osteosyntheseschrauben aus Polydioxanon (PDS). *Unfallchirurgie*, 1985; 88: 126-133.
10. Guhl, J.F.; Johnson, R.P.; Stone, J.W.: The impact of arthroscopy on osteochondritis dissecans. En Mc Guinty, J.B.: *Operative Arthroscopy*, Raven Press, New York, 1991: 297-317.
11. Bradley, J.; Dandy, D.J.: Results of drilling osteochondritis dissecans before skeletal maturity. *J Bone Joint Surg*, 1989; 71: 642.