



Imagen de portada

Dos asas que asir: doble lesión meniscal en asa de cubo

Two handles to grasp: double bucket-handle meniscal lesion

I. J. Cebreiro Martínez-Val^{1,2}, P. Crespo Hernández¹

¹ Hospital Universitario Ramón y Cajal. Madrid

² Hospital Universitario HM Sanchinarro. Madrid

Correspondencia:

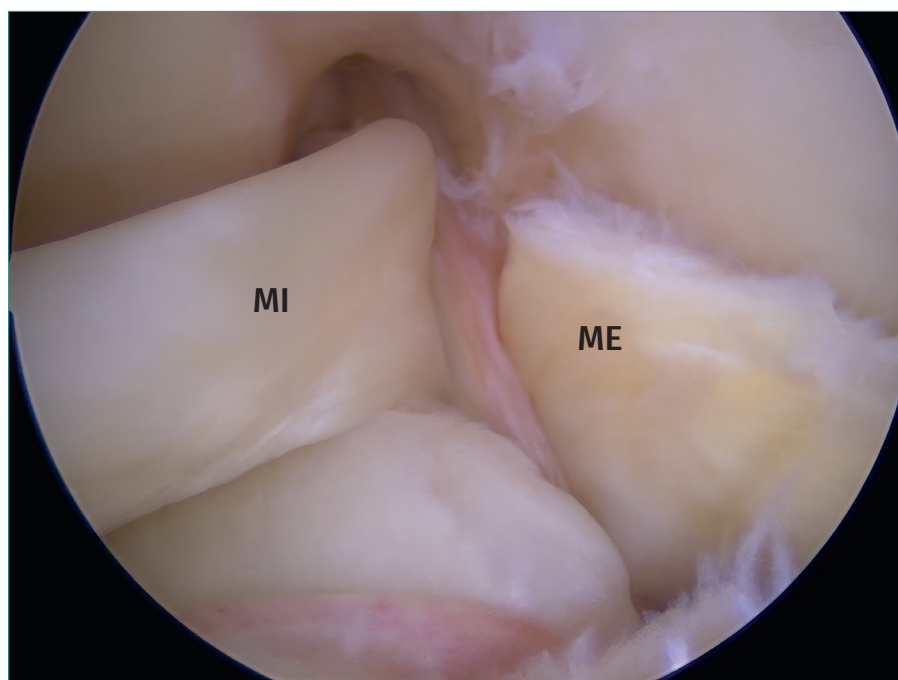
Dr. Ignacio J. Cebreiro Martínez-Val

Correo electrónico: icebreiro@hotmail.com

Recibido el 2 de noviembre de 2024
Aceptado el 15 de diciembre de 2024
Disponible en Internet: diciembre de 2024

Una lesión doble en asa de cubo de los meniscos de la rodilla es una lesión grave, afortunadamente muy infrecuente. A veces el paciente arrastra una de las lesiones meniscales desde hace meses acompañada de una rodilla inestable, esto favorece que se produzca la segunda lesión en un nuevo accidente. En este caso, el paciente había padecido

una lesión parcial del ligamento cruzado anterior asociada a una lesión en asa de cubo del menisco interno que no había sido correctamente diagnosticada. En un posterior traumatismo desarrolló la lesión del menisco externo. Dado que se trataba de un paciente joven, en la cirugía se repararon ambos meniscos y el ligamento con buenos resultados.



<https://doi.org/10.24129/j.reaca.31282.fs2411024>

© 2024 Fundación Española de Artroscopia. Publicado por Imaidea Interactiva en FONDOSCIENCE® (www.fondoscience.com). Este es un artículo Open Access bajo la licencia CC BY-NC-ND (www.creativecommons.org/licenses/by-nc-nd/4.0/).