



Monográfico: Técnicas quirúrgicas novedosas o actuales

Técnica quirúrgica del Latarjet artroscópico fijado con botones

M. Brotat Rodríguez, R. Antón Mateo

Unidad de Hombro y Codo. Hospital Universitario Infanta Elena. Valdemoro, Madrid

Correspondencia:

Dra. María Brotat Rodríguez

Correo electrónico: mariabrotat@gmail.com

Recibido el 3 de mayo de 2024

Aceptado el 11 de diciembre de 2024

Disponible en Internet: diciembre de 2024

RESUMEN

La técnica de Latarjet presenta buenos resultados, aunque la literatura destaca entre un 15 y un 30% de complicaciones, siendo la intolerancia del material una de las más destacadas (6,5%), que puede incrementarse en la técnica artroscópica por mayor dificultad en la colocación de los tornillos.

Para intentar minimizar los daños producidos por el material, Pascal Boileau desarrolló una técnica artroscópica sistematizada y eficaz que permite fijar la coracoides con un sistema de suspensión y botones metálicos. Algunas de sus principales ventajas son la realización de la osteotomía de la coracoides con sierra motorizada, la tunelización de la glena desde la parte posterior con una guía específica y los separadores que permiten realizar la apertura horizontal del subescapular de forma segura.

Palabras clave: Inestabilidad glenohumeral anterior. Técnica Latarjet artroscópico. Defecto óseo glenoideo.

ABSTRACT

Surgical technique of the arthroscopic Latarjet procedure with button fixation

The Latarjet technique affords good results, although the literature reports complications in 15-30% of the cases, with intolerance of the material being one of the most important (6.5%). This problem may increase in the arthroscopic technique, due to greater difficulty in placing the screws.

In an attempt to minimize damage caused by the material, Pascal Boileau developed a systematic and effective arthroscopic technique to fix the coracoid with a suspension system and metal buttons. Some of its main advantages are performance of the coracoid osteotomy with a motorized saw, tunneling of the glenoid from the posterior part with a specific guide, and the spreaders that allow horizontal opening of the subscapularis to be performed safely.

Key words: Anterior glenohumeral instability. Arthroscopic Latarjet technique. Glenoid bone defect.



<https://doi.org/10.24129/j.reaca.31282.fs2405011>

© 2024 Fundación Española de Artroscopia. Publicado por Imaidea Interactiva en FONDOSCIENCE® (www.fondoscience.com). Este es un artículo Open Access bajo la licencia CC BY-NC-ND (www.creativecommons.org/licenses/by-nc-nd/4.0/).

Introducción

La técnica original de Latarjet fue publicada en 1954⁽¹⁾, describiéndose como la transferencia y fijación de la coracoides con un tornillo a la parte anteroinferior de la glena a través de una apertura horizontal del subescapular⁽¹⁾.

Posteriormente, Walch recomendó el uso de dos tornillos para obtener mayor consolidación ósea⁽²⁾ y, en 2007, Lafosse la describió por primera vez por vía artroscópica⁽³⁾.

Las complicaciones más destacadas son las relacionadas con el injerto (11,7%), la recidiva (8%) y la intolerancia del material (6,5%)^(4,5), pudiendo subdividirse este grupo en aquellas complicaciones producidas por el fracaso del uso de tornillos (malposición, migración, aflojamiento o ruptura) o bien aquellas en las que se observa irritación o *impingement* de los tejidos blandos cercanos o la penetración del material en la articulación provocando daño en el cartílago articular⁽⁴⁾. Además, la reabsorción de la parte proximal del tope óseo es frecuente y expone el tornillo superior, que puede producir daño en el subescapular o contacto con la cabeza humeral, erosionado el cartílago⁽⁶⁾.

Aunque la técnica artroscópica permite una mayor visualización de la articulación glenohumeral y control de la posición de la coracoides, la colocación paralela de los tornillos a la superficie articular desde anterior es aún más compleja que en la técnica abierta, incrementándose también el riesgo intraoperatorio de lesión nerviosa, sobre todo del nervio axilar, del musculocutáneo y del supraescapular si la orientación de los tornillos es demasiado medial^(6,7).

En este contexto, Pascal Boileau desarrolló un nuevo modelo de fijación de la coracoides con un sistema de suspensión y compresión con botones metálicos con el objetivo de disminuir el porcentaje de complicaciones relacionadas con la fijación de los tornillos. Una de las mayores diferencias respecto a la técnica artroscópica descrita por Lafosse es que preserva el complejo capsulolabral remanente, que se repara tras la fijación de la coracoides, quedando esta a nivel extraarticular evitando el contacto con la cabeza humeral⁽⁸⁾.

El objetivo de este artículo es describir la técnica, destacando sus principales ventajas y mostrando alguna variación respecto a la original.

Indicaciones

La técnica de Latarjet está indicada en pacientes jóvenes que presentan inestabilidad glenohumeral anterior con defecto óseo aislado de la glena anteroinferior igual o mayor del 20% y en pacientes con defectos glenoideos subcríticos en el contexto de lesiones *off track* tanto en cirugía primaria como de rescate.

Instrumental

Para la realización de esta técnica quirúrgica se necesita el instrumental habitual para la realización de una estabilización artroscópica de las partes blandas, además de varios instrumentos diseñados de forma específica (Latarjet Guiding System®, Smith & Nephew Inc., Andover, MA, USA)⁽⁷⁾ y una óptica de 70°:

- Guía para realizar el orificio en la coracoides, cuyo extremo simula un trípode que permite que el orificio sea perpendicular a la coracoides y equidistante a los márgenes lateral, medial y anterior de la coracoides.
- Raspa motorizada para la preparación de la superficie inferior de la coracoides.
- Sierra motorizada para la osteotomía de la coracoides.
- Brocas de 2,8 mm formadas por una aguja de Kirschner (AK) interna y una cánula externa que las envuelve.
- Extractor de agujas de Kirschner.
- Guía para realizar túnel óseo en la glena con angulación de 10° que permite brocar la glena desde posterior a anterior.
- Dos retractores o separadores para la realización de la apertura horizontal del subescapular de forma segura. Su estructura es similar, aunque el posterior tiene una pieza accesorio que permite bloquearlo para evitar su desplazamiento mientras se realiza la apertura horizontal del subescapular.
- Tensor de suturas para obtener buena compresión de la coracoides.
- Pinza para poder manipular la coracoides y ayudar a su posicionamiento correcto.
- Dos cánulas/canaletas de distinta longitud para la introducción atraumática de instrumentos quirúrgicos.
- Sutura de nitinol o monofilamento.
- Dispositivo de sujeción: se trata de un sistema de suspensión con suturas de alta resistencia de color blanco formando 4 hebras paralelas. En uno de los extremos estas suturas están unidas a un botón redondo de titanio de 6,5 mm con 2 orificios y, a su vez, a una sutura de menor diámetro blanca y azul. En el extremo opuesto las suturas blancas están unidas únicamente a una sutura blanca y azul. El botón posterior, también de titanio, tiene solo un orificio a través del cual se situarán las suturas de alta resistencia en la parte final del procedimiento (**Figura 1**).

Técnica quirúrgica

Desde el punto de vista anestésico, se realiza bloqueo interescalénico además de anestesia general. Se coloca

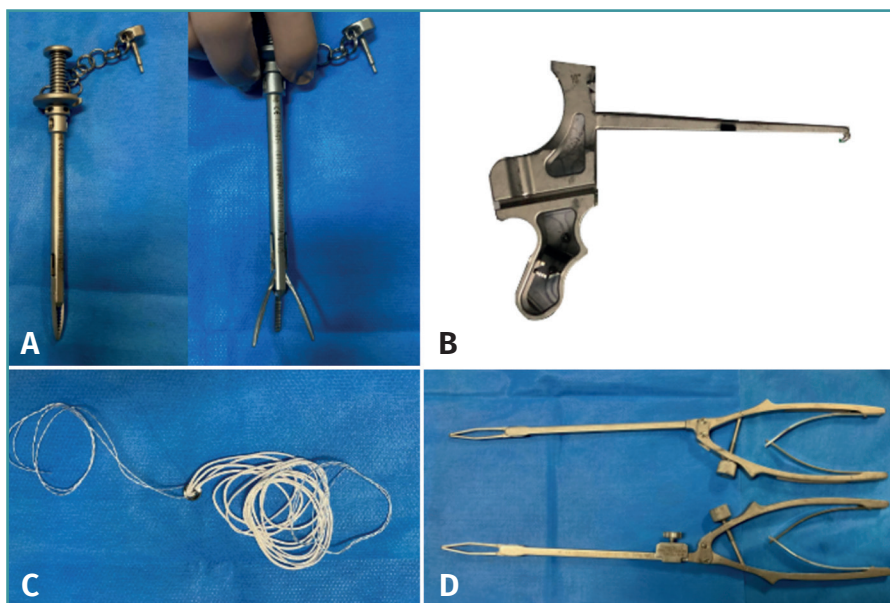


Figura 1. A: guía para la realización del orificio en la coracoides; B: guía para realizar un túnel óseo en la glena; C: dispositivo de suspensión con suturas de alta resistencia y botones metálicos; D: retractores anterior y posterior para la realización de la apertura horizontal del subescapular.

al paciente en silla de playa con el brazo situado a 60° de flexión para relajar el deltoides y a 30° de rotación interna para aumentar el espacio subcoracoideo⁽⁷⁾, evitando abducción del brazo, ya que promueve que el nervio axilar se acerque a la zona de trabajo incrementando el riesgo de lesión⁽⁷⁾. La técnica original aconseja la utilización de un soporte que permita la movilidad del brazo sin la utilización de tracción; sin embargo, esta puede usarse

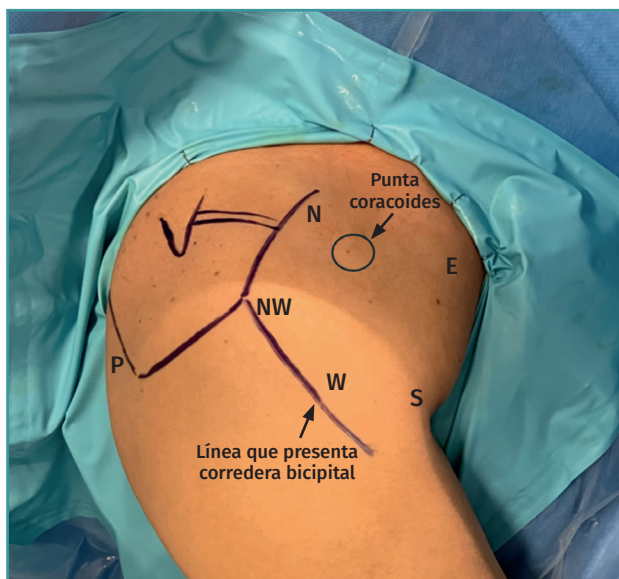


Figura 2. Portal posterior estándar (P) y artroscópicos específicos: portal noroeste (NW), norte (N), sur (S), oeste (W) y este (E).

siempre que se pueda retirar de forma sencilla para poder realizar rotación externa del brazo en algunos pasos de la intervención.

La realización de los portales de trabajo es esencial para un correcto desarrollo de la técnica, realizándose bajo visión directa y secuencialmente a medida que sean necesarios (**Figura 2**).

- Portal posterior (P). Se realiza en primer lugar el portal posterior estándar.
- Portal noroeste (NW) en la esquina anterolateral del acromion, a través del cual se trabajará la parte intraarticular.
- Portal norte (N), situado en la parte superior de la coracoides.
- Portal sur (S), proximal al pliegue de la axila.
- Portal este (E), situado 4 cm medial al tendón conjunto.

- Portal oeste (W), lateral al tendón conjunto en un punto medio entre el NW y el S.

La técnica descrita por Pascal Boileau utiliza una óptica de 70°, permitiendo realizar los primeros pasos de la cirugía situando la cámara en el portal posterior. La técnica se divide en las siguientes etapas, que se describen con detalle a continuación:

1. Localización y preparación de la coracoides.
2. Desinserción del *labrum* glenoideo, preparación del lecho óseo en la parte anteroinferior de la glena y realización de túneles óseos.
3. Apertura horizontal del subescapular.
4. Posición y fijación de la coracoides.
5. Reparación del *labrum* glenoideo.

Localización y preparación de la coracoides. Visión: portal posterior/Trabajo: portal noroeste

Se sitúa la cámara en el portal posterior realizado a 1 cm inferior y medial del ángulo posterolateral del acromion⁽⁷⁾ y se practica una exploración inicial identificando el déficit óseo de la glena, la calidad del *labrum* glenoideo y la lesión de Hill-Sachs. Es recomendable poder realizar abducción y rotación externa del brazo para confirmar el diagnóstico de lesión *engaging*.

A continuación, se realiza el portal noroeste situado en la esquina anterolateral del acromion. El Abbotcath que se utiliza como referencia para la realización del portal debe discurrir paralelo al borde superior del

subescapular para asegurarnos de que a través de este portal se accede de forma paralela a la base de la coracoides. Con ayuda de un vaporizador, se realiza apertura del intervalo rotador, identificando la coracoides y comenzando a definirla. Se realiza resección del ligamento coracoacromial, identificando el tendón conjunto y limpiando la parte superior de la coracoides para mostrar toda su superficie progresivamente. Es muy importante liberar bien el ligamento coracohumeral y separar las fibras del tendón conjunto del pectoral para poder obtener una buena movilización de este. Se debe realizar controlando la hemostasia, especialmente en pacientes con mayor volumen muscular. No se debe olvidar que en la parte posterior del tendón conjunto discurre el nervio musculocutáneo, por lo que la liberación de las adherencias debe realizarse con la máxima precaución y siempre con visualización directa para identificar variaciones anatómicas del nervio que pudieran situarse más proximales y para preservar el pedículo vascular de la coracoides⁽⁹⁾ (Figura 3).

A continuación, se realiza el portal norte, situado ligeramente medial a la coracoides, que permite desinsertar las fibras del pectoral menor del borde medial de la coracoides de forma segura.

Una vez que la coracoides esté liberada de las partes blandas, se realiza la preparación de la superficie inferior con una fresa motorizada plana situada desde el portal noroeste, que permite obtener un área lisa y homogénea que se ajuste posteriormente al borde anteroinferior de la glena⁽⁹⁾ (Figura 4).

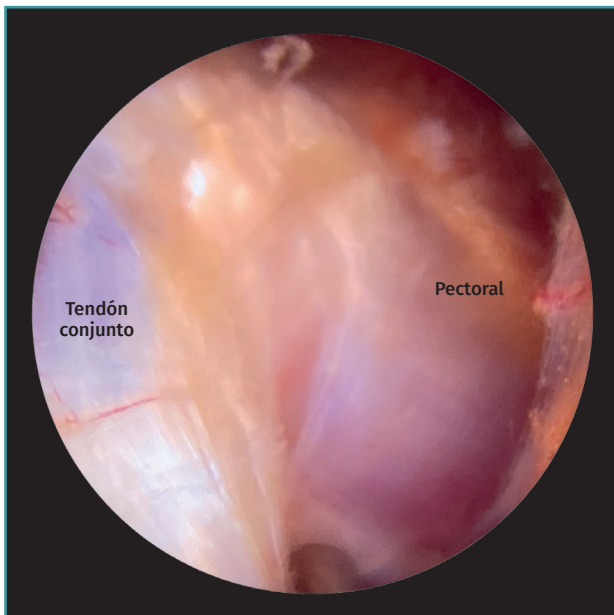


Figura 3. Separación de las fibras del pectoral y del tendón conjunto realizada con la óptica situada desde el portal posterior y el vaporizador desde el portal noroeste.

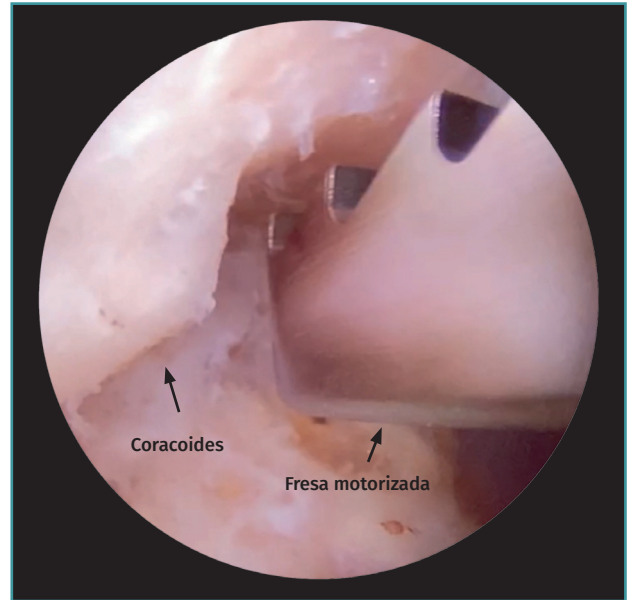


Figura 4. Preparación de la superficie inferior de la coracoides con la cámara situada desde el portal posterior y la fresa motorizada desde el portal noroeste.

A continuación, a través del portal norte, se sitúa la guía de la coracoides con una inclinación 45° medial. Esta guía simula un trípode; uno de los postes debe situarse en la punta de la coracoides permitiendo que los 2 postes restantes se sitúen en el borde medial y lateral de la coracoides, centrando el orificio de la guía en su parte superior y posicionando la broca de 2,8 mm que contiene una AK y una cánula externa. Se retira la AK dejando la cánula situada a 5 mm de ambos márgenes de la coracoides, a través de la cual se sitúa una sutura monofilamento que se rescata a través del portal oeste, de forma que un extremo del monofilamento se sitúa en el portal norte y el otro en el portal oeste (Figuras 5A y 5B).

A continuación, el dispositivo de suspensión con el botón metálico se anuda al monofilamento situado en el portal norte; al tirar del otro extremo del monofilamento, queda posicionado el botón metálico en la superficie superior de la coracoides. Las suturas de color blanco se rescatan a través del portal norte y la sutura blanca-azul a través del portal sur (Figuras 6A y 6B).

Una vez situado el dispositivo, se realiza la osteotomía de la coracoides con una sierra diseñada para este procedimiento que permite realizar el corte desde la superficie inferior hacia la superior. La sierra se sitúa desde el portal noroeste y es muy importante obtener un buen ángulo de corte para evitar dañar las suturas ya posicionadas o el orificio realizado previamente. Una vez realizada la osteotomía, hay que comprobar la liberación completa de la coracoides, ya que, en muchas

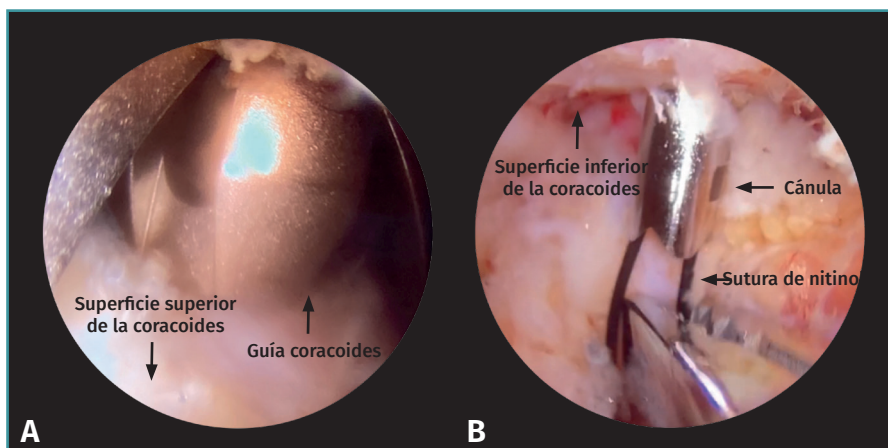


Figura 5. Cámara situada en el portal posterior con óptica de 70°. A: desde el portal norte se posiciona la guía de la coracoides apoyada en la parte superior de la coracoides; B: cánula situada a través de la guía de la coracoides que atraviesa desde superior a inferior la coracoides con sutura de nitinol que se rescata a través del portal oeste.

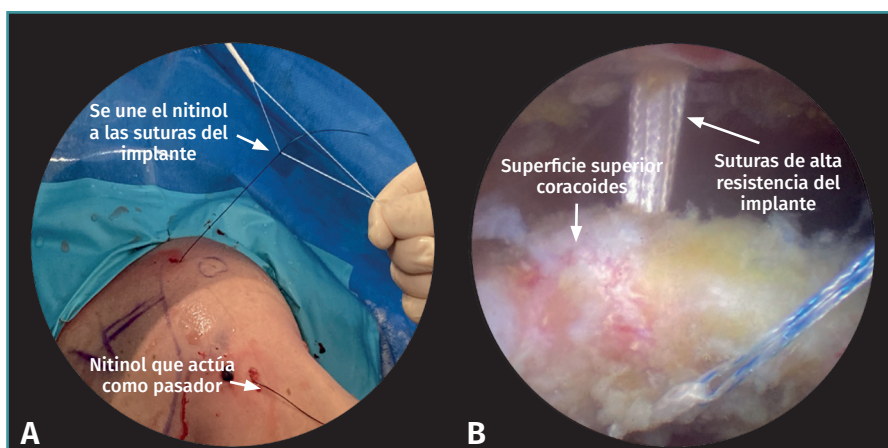


Figura 6. A: se realiza anudado del nitinol a la sutura blanca-azul del implante; B: con la cámara situada en el portal posterior, el nitinol actúa como pasador de las suturas del implante para posicionar el botón metálico en la superficie superior de la coracoides.

ocasiones, hay fibras remanentes del pectoral menor que no se han desinsertado y pueden condicionar su movilización.

Desinserción del labrum glenoideo, preparación del lecho óseo en la parte anteroinferior de la glena

A continuación, comienza la etapa de preparación de la glena. Se sigue manteniendo la cámara en el portal posterior y desde el portal noroeste se realiza la desinserción completa de todo el complejo capsulolabral anterior hasta conseguir una buena movilización y visualización de las fibras del subescapular. Es aconsejable situar una sutura

de tracción para poder movilizar el labrum que, posteriormente, puede utilizarse para la reinserción capsulolabral final.

Se procede a preparar el lecho en la parte anteroinferior de la glena, fresando este área hasta obtener una superficie recta y lisa donde vamos a posicionar posteriormente la coracoides. Se sitúa un anclaje todo sutura 1,7 mm en la posición de las 5 de la tarde a través del portal oeste, que servirá para la reinserción del labrum glenoideo.

Se sitúa un Wisinger en el portal noroeste y otro a través de nuestra cánula de trabajo para realizar el cambio de portal de la cámara desde el portal posterior al portal noroeste. Desde esta visión, se analiza la glena de frente, comprobando el fresado de la parte anteroinferior y la desinserción completa del labrum por si fuera necesario ampliar su desinserción en la parte más inferior. Es muy importante conseguir un espacio suficiente para que no se interpongan partes blandas al posicionar la coracoides.

El Wisinger situado en la parte posterior debe ser paralelo a la superficie de la glena. Si se observa oblicuidad, es mejor realizar un portal posterior más medial para poder situar correctamente la guía de trabajo,

que presenta una angulación de 10°. Una vez comprobada la efectividad del portal posterior, se introduce una canaleta, a través de la cual situamos la guía de trabajo de la glena.

En ocasiones, la cápsula posterior puede dificultar la entrada de la guía, siendo necesario realizar un pequeño orificio con el vaporizador siguiendo el trayecto de la canaleta.

La posición de la guía es fundamental para la correcta realización del túnel óseo; el extremo de la guía tiene forma de anzuelo y se debe apoyar en la posición de las 4 de la tarde de la parte anteroinferior de la glena. Es importante haber obtenido al fresar una superficie plana para permitir un mejor apoyo de la guía (**Figuras 7A y 7B**).

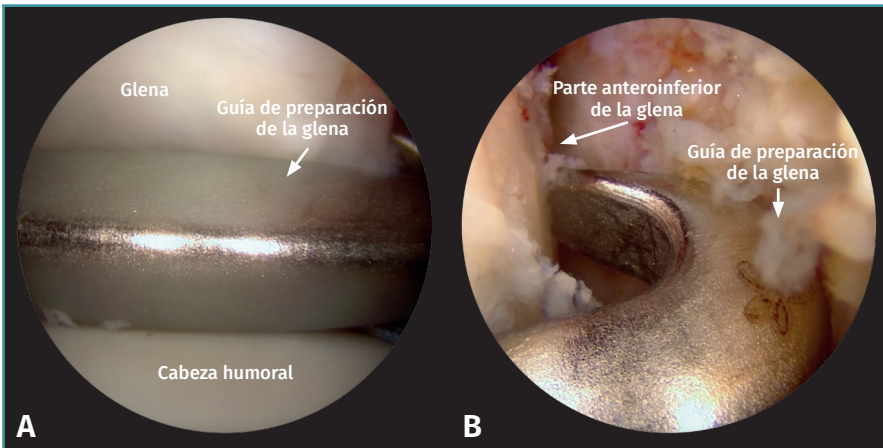


Figura 7. A: con la cámara desde el portal noroeste se sitúa la guía paralela a la glena desde el portal posterior; B: la guía se apoya en la parte anteroinferior de la glena, que ha sido preparada previamente.

una distancia de 5 mm respecto a la superficie articular de la glena, se retira la AK dejando posicionada la cánula (**Figura 8**).

Apertura horizontal o split del subescapular.
Visión: portal oeste/ Trabajo: portal sur

La realización del *split* del subescapular posiblemente sea de los pasos más difíciles y críticos de esta técnica. Se posiciona el brazo en leve rotación interna y se sitúa la cámara en el portal oeste. En el portal sur

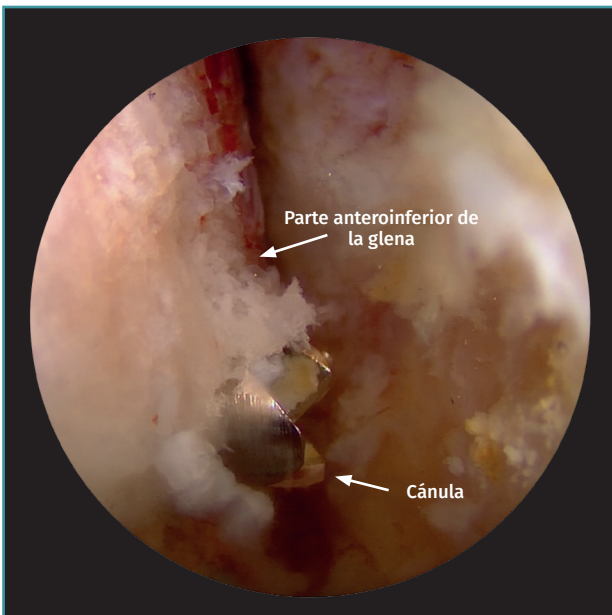


Figura 8. Con la cámara desde el portal noroeste, se observa la cánula que permanece tras brocar el orificio desde la parte posterior a la anterior de la glena.

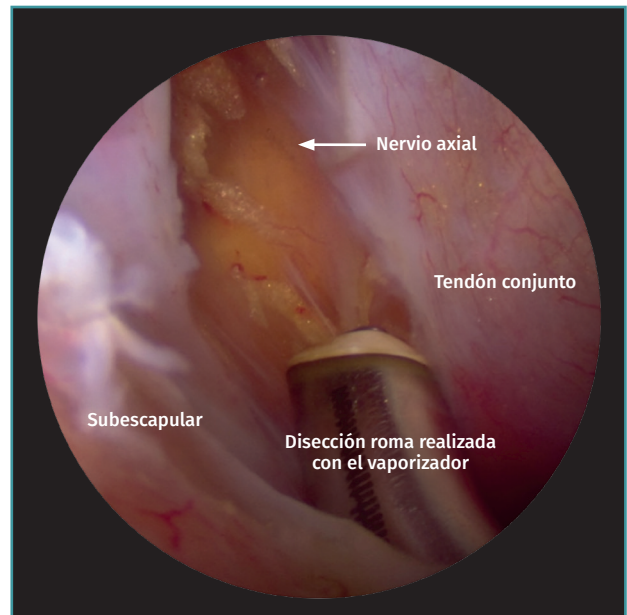


Figura 9. Visualización del nervio axial situando la cámara desde el portal noroeste

Una vez posicionada la guía, se engancha una cánula que apoyaremos en la parte posterior de la glena a través de la cual se sitúa la broca de 2,8 mm, que contiene una AK y una cánula externa para la realización del orificio desde la parte posterior de la glena a la parte anterior, que se controla mediante visualización directa. En muchas ocasiones, la AK asoma mayor longitud que la cánula externa que la envuelve, teniendo precaución de no atravesar el subescapular para no lesionar el plexo. Tras la realización del orificio, localizado en la posición de las 4 a

se introduce el vaporizador y se realiza desbridamiento de la bursa que rodea el subescapular. Es importante identificar los vasos axilares anteriores, ya que medialmente a ellos se sitúan el nervio musculocutáneo y el axilar. Una vez identificados, se protegen con un protector situado desde el portal sur (**Figura 9**).

Es muy importante establecer bien la altura de la apertura del subescapular, porque si se realiza muy alta dificulta el posicionamiento de la coracoides por la dirección de la tracción que realiza el tendón conjunto.

Para la realización de forma segura del *split* se expone el músculo subescapular de forma completa realizando leve rotación externa del brazo⁽⁷⁾. Con visión intraarticular desde el portal noroeste, se sitúa el retractor posterior a través del portal posterior estándar, posicionándolo inferior al complejo capsulolabral desinsertado previamente que desplazamos mediante la sutura de tracción. Una vez apoyado en el subescapular, se empuja a nivel de la unión entre los dos tercios superiores y el tercio inferior. En este momento, se cambia la visión intraarticular a extraarticular, situando la cámara en el portal oeste y, una vez comprobado que el retractor está colocado lateral al nervio musculocutáneo y al nervio axilar, se inicia la apertura longitudinal hacia la parte más lateral con el vaporizador desde el portal sur evitando lesionar la cápsula articular⁽⁷⁾. La utilización de un Wisinger desde el portal posterior antes de colocar el retractor puede ayudar a localizar el punto de apertura del subescapular. Para poder ampliar el *split* hacia medial y tener acceso a la parte anteroinferior de la glena, se sitúa el retractor anterior desde el portal E, asegurándonos de que se encuentra medial a la coracoides y a las suturas que la rodean.

Posición y fijación de la coracoides. Visión: portal noroeste/Trabajo: portal sur

Antes de realizar el paso de la coracoides a través del subescapular es importante cerciorarse de que existe

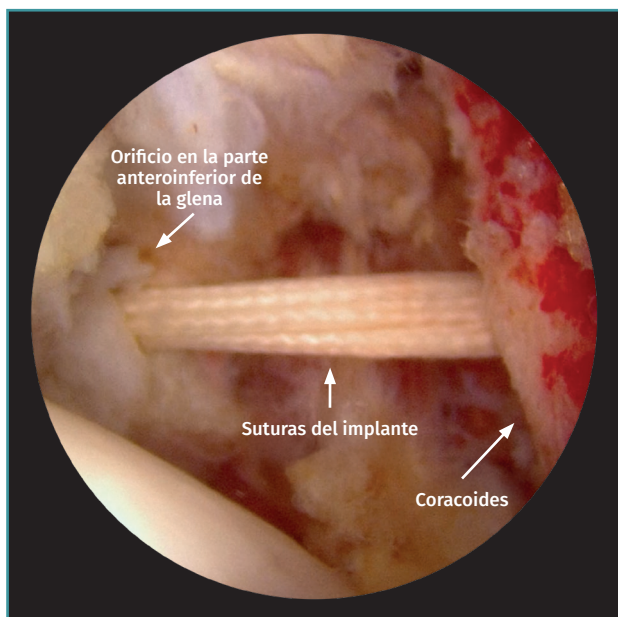


Figura 10. Se posiciona la cámara en el portal noroeste para controlar el paso de la coracoides a través del *split* del subescapular y posicionamiento de la coracoides en la parte anteroinferior de la glena.

suficiente espacio para poder posicionarla. Se mantiene la cámara en el portal noroeste y se introduce un nitinol desde la parte posterior de la cánula transglenoidea hacia anterior, que se recoge con una pinza de dedos o de anillo a través del portal norte, donde se encuentran las suturas de color blanco que pertenecen al implante. Se recomienda rescatar el nitinol y las suturas blancas a la vez por el portal norte para evitar adherencias o interposición de partes blandas. A continuación, se sitúa la sutura blanca-azul situada en el extremo libre de botón metálico en el nitinol y se realiza de forma cuidadosa tracción desde posterior para progresivamente obtener los hilos de la sutura a la vez que la coracoides atraviesa el *split* del subescapular y se posiciona en la parte anteroinferior de la glena. En ocasiones, la parte más inferior del *labrum* y la cápsula pueden dificultar esta etapa, por lo que la sutura de tracción y la pinza de agarre de la coracoides permiten dirigir la coracoides posicionándola correctamente y evitando su inclinación hacia medial (**Figura 10**).

Una vez que los cabos de la sutura se encuentran en la parte posterior, se sitúa el botón metálico, comprobando que la parte cóncava es la que apoya en la parte posterior de la glena. A continuación, se realiza un nudo de Niza y se sitúa el tensor en la parte posterior iniciando una compresión temporal de 25 N, momento en el que se pueden realizar correcciones de rotación en la colocación definitiva de la coracoides, y posteriormente se realizan dos compresiones adicionales hasta conseguir una tensión final de 100 N. Tras la retirada del tensiómetro se realizan 3 nudos simples para obtener el bloqueo definitivo (**Figuras 11A y 11B**).

Reparación del labrum glenoideo

Se sitúa la cámara en el portal posterior estándar y, tras comprobar que la posición y la fijación de la coracoides son correctas, se realiza la reparación del *labrum* glenoideo mediante la técnica habitual de Bankart dejando la coracoides extraarticular⁽⁷⁾. Previamente se había situado un anclaje en la posición de las 5 de la tarde que permite reinsertar la parte más inferior del *labrum* y, a continuación, se posiciona otro anclaje de 1,7 mm a las 3 de la tarde para aportar más seguridad y fijación a la reparación. La sutura de tracción posicionada en el *labrum* glenoideo puede utilizarse para realizar la reinsertación.

Recomendaciones por parte de los autores

- Se aconseja posicionar el brazo en un soporte que permita la movilización libre del brazo. Si se utiliza tracción, no hay que mantenerla durante toda la cirugía para evitar lesiones neurovasculares.

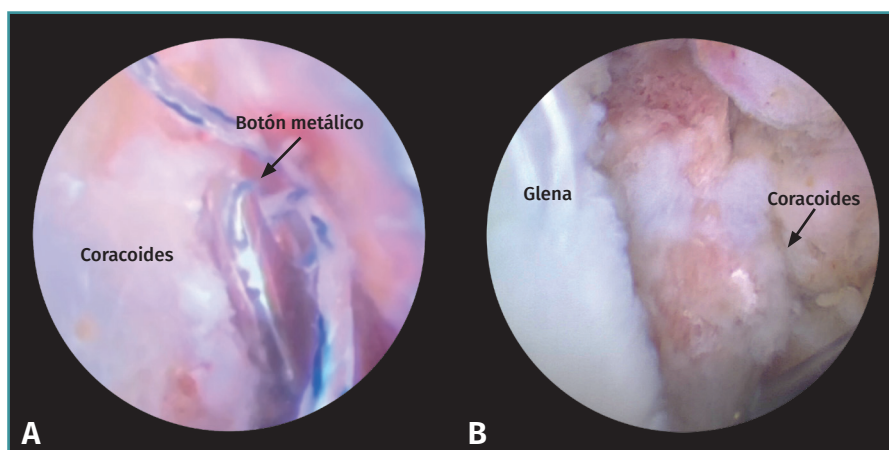


Figura 11. Comprobación de la posición de la coracoides con la cámara desde: A: el portal noroeste; y B: el portal posterior estándar.

- Aunque se puede realizar la desinserción del *labrum* glenoideo de inicio, se recomienda comenzar con la preparación de la coracoides para evitar que el hombro aumente de volumen debido a la presión del agua y pueda dificultar la realización de los portales artroscópicos.
- La sutura de tracción del *labrum* glenoideo conviene situarla en la parte más inferior para poder utilizarla en la reparación del *labrum* glenoideo.
- En caso de tener dificultades al utilizar la óptica de 70°, se puede usar la óptica de 30°. Para la preparación de la coracoides, la cámara se sitúa desde el portal noroeste y el portal de trabajo es un portal anterolateral accesorio situado en el punto medio entre el portal NW y el W.
- La osteotomía de la coracoides no debe realizarse en la base para evitar dañar los ligamentos coracoclaviculares y para no obtener un fragmento muy grande de coracoides que sea difícil de posicionar correctamente.
- Es fundamental situar la guía para la realización del agujero transglenoideo paralela a la glena para evitar lateralización o medialización excesiva de la coracoides.
- El retractor o separador posterior nos ayuda a determinar la altura del *split* del subescapular, ya que si se realiza muy alto dificulta el paso de la coracoides.
- La apertura del retractor posterior se realiza en sentido vertical, mientras que el retractor anterior se abre en sentido horizontal (de medial a lateral).
- Se aconseja situar siempre la sutura blanca-azul en el nitinol (no las suturas blancas de alta resistencia), para evitar dificultades en el paso a través de los orificios.
- Al realizar la tensión del anudado con el tensiómetro es importante tener visión directa de la coracoides para evitar que bascule hacia medial, pudiendo

utilizar la pinza de coracoides o un Wisinger para posicionarla correctamente.

Manejo postoperatorio

Tras la cirugía, el hombro se inmoviliza con cabestrillo y se recomienda mantener rotación neutra para permitir la cicatrización del tendón conjunto en la parte muscular del subescapular y no en la parte tendinosa⁽⁸⁾, comenzando a realizar ejercicios pendulares y ejercicios de flexoextensión del codo para evitar rigideces.

A partir de las 2 semanas el cabestrillo se puede retirar progresivamente y se pueden comenzar ejercicios de antepulsión pasiva y activa, aunque los movimientos de abducción y rotación externa están prohibidos las primeras 6 semanas tras la cirugía. No se deben coger pesos en los primeros 3 meses ni practicar deporte hasta el cuarto-sexto mes postoperatorio⁽⁸⁾.

Discusión

El desarrollo de nuevas técnicas quirúrgicas para el tratamiento de la inestabilidad de hombro ha crecido de forma exponencial en los últimos años. La cirugía realizada con más frecuencia es el Bankart artroscópico, que presenta tasas de recurrencia entre un 5 y un 15%^(10,11), pudiendo llegar al 67% en algunas publicaciones^(12,13).

El porcentaje de defecto óseo glenoideo es tema de controversia, aunque está demostrado que es un factor determinante en la estabilidad glenohumeral⁽¹⁴⁾ y condiciona la decisión terapéutica. Defectos glenoideos mayores del 20% son indicación indiscutible de técnicas de tope óseo; sin embargo, en los últimos años la literatura indica que defectos glenoideos mayores del 10% pueden ser subsidiarios de este tipo de técnicas si se asocian factores de riesgo^(13,15).

La técnica de Latarjet es una técnica eficaz en el tratamiento de la inestabilidad glenohumeral anterior con déficit óseo. La realización por vía artroscópica es controvertida; algunas de sus ventajas son el tratamiento de las lesiones asociadas, la disminución del dolor postoperatorio y la visualización directa de la posición de la coracoides⁽¹⁶⁾, observando en la literatura porcentajes de malposición en cirugía abierta entre el 20 y el 67%⁽¹⁷⁾, comparados con el 4-24% de la cirugía artroscópica⁽¹⁸⁾. Sin embargo, se trata de una técnica compleja con una curva de aprendizaje larga⁽¹⁶⁾ no exenta de complicaciones.

Las complicaciones relacionadas con el material de fijación se observan en ambas técnicas, lo que provoca la búsqueda continua de alternativas para intentar solventarlas. Los sistemas de suspensión con botones han demostrado ser una buena opción de fijación en estudios clínicos y biomecánicos, mostrando tasas de consolidación al menos iguales a la fijación con tornillos⁽⁷⁾. Este sistema permite conservar hueso y maximiza el área de contacto entre la coracoides y la parte anteroinferior de la glena, utilizando solo un orificio de 2,8 mm en comparación con los dos orificios de mayor tamaño utilizados en la técnica con tornillos^(7,9).

Se ha cuestionado si solo un par de botones metálicos es suficiente para obtener una posición y consolidación óptima del injerto, por lo que Barret *et al.* realizaron un estudio que comparaba la utilización de un par y de dos pares de botones, sin encontrar diferencias en la posición del injerto ni en la tasa de consolidación, pero sí un aumento de 20 minutos en el tiempo quirúrgico⁽¹⁹⁾.

Conclusiones

El Latarjet artroscópico es una técnica compleja pero factible y segura si se sigue la técnica de forma precisa. La fijación de la coracoides con botones metálicos es una opción eficaz que permite obtener una fijación sólida de la coracoides evitando los problemas asociados a la utilización de tornillos.

Responsabilidades éticas

Conflicto de interés. Los autores declaran no tener ningún conflicto de interés.

Financiación. Este trabajo no ha sido financiado.

Protección de personas y animales. Los autores declaran que para esta investigación no se han realizado experimentos en seres humanos ni en animales.

Confidencialidad de los datos. Los autores declaran que han seguido los protocolos de su centro de trabajo sobre la publicación de datos de pacientes.

Derecho a la privacidad y consentimiento informado. Los autores declaran que en este artículo no aparecen datos de pacientes.

Bibliografía

1. Latarjet M. Treatment of recurrent dislocation of the shoulder) Lyon Chir. 1954;49:994-7.
2. Walch G, Boileau P. Latarjet-Bristow procedure for recurrent anterior instability. Tech Shoulder Elb Surg. 2000;1(4):256-61.
3. Lafosse L, Lejeune E, Bouchard A, Kakuda C, Gobezie R, Kochhar T. The arthroscopic Latarjet procedure for the treatment of anterior shoulder instability. Arthroscopy. 2007;23:1242.e1-1242.e5.
4. Butt U, Charalambous CP. Complications associated with open coracoid transfer procedures for shoulder instability. J Shoulder Elb Surg. 2012;21:1110-9.
5. Griesser MJ, Harris JD, McCoy BW, et al. Complications and re-operations after Bristow-Latarjet shoulder stabilization: A systematic review. J Shoulder Elbow Surg. 2013;22:286-92.
6. Di Giacomo G, Costantini A, De Gasperis N, et al. Coracoid graft osteolysis after the Latarjet procedure for anteroinferior shoulder instability: A computed tomography scan study of twenty-six patients. J Shoulder Elbow Surg. 2011;20:989-95.
7. Boileau P, Gendre P, Baba M, et al. A guided surgical approach and novel fixation method for arthroscopic Latarjet. J Shoulder Elbow Surg. 2016;25(1):78-89.
8. Boileau P, Saliken D, Gendre P, et al. Arthroscopic Latarjet: Suture-Button Fixation Is a Safe and Reliable Alternative to Screw Fixation. Arthroscopy. 2019;35(4):1050-61.
9. Weppe F, Magnussen RA, Lusting S, Demey G, Neyret P, Servien E. A biomechanical evaluation of bicortical metal screw fixation versus absorbable interference screw fixation after coracoid transfer for the anterior shoulder instability. Arthroscopy. 2011;27:1358-63.
10. Boileau P, Villalba M, Héry JY, Balg F, Ahrens P, Neyton L. Risk factors for recurrence of shoulder instability after arthroscopic Bankart repair. J Bone Joint Surg Am. 2006;88(8):1755-63.
11. Kim SH, Ha KI, Cho YB, Ryu BD, Oh I. Arthroscopic anterior stabilization of the shoulder: two to six-year follow-up. J Bone Joint Surg Am. 2003;85(8):1511-8.
12. Cho NS, Rhee YG. Arthroscopic stabilization in anterior shoulder instability: collision athletes versus non collision athletes. Arthroscopy. 2006;22:947-53.
13. Shaha JS, Cook JB, Song DJ, et al. Redefining 'critical' bone loss in shoulder instability: Functional outcomes worsen with 'subcritical' bone loss. Am J Sports Med. 2015;43(7):1719-25.
14. Boileau P, Balg F. Editorial Commentary: Should We Condemn the Shoulder Instability Severity Index Scoring System? Not at All!... Can We Improve Its Radiographic Component? Yes, We Can! Arthroscopy. 2021;37(5):1392-6.
15. Cavalier M, Johnston TR, Tran L, Gauci MO, Boileau P. Glenoid erosion is a risk factor for recurrent instability after Hill-Sachs remplissage. Bone Joint J. 2021;103-B(4):718-24.
16. Brotat Rodríguez M, Morcillo Barrenechea D, Antón Mateo R, Calvo E. Curva de aprendizaje en la técnica de Latarjet artroscópica. Rev Esp Artrosc Cir Articular. 2023;30(1):17-24.
17. Mizuno N, Denard PJ, Raiss P, Melis B, Walch G. Long-term results of the Latarjet procedure for anterior instability of the shoulder. J Shoulder Elbow Surg. 2014;23:1691-9.
18. Kany J, Flamand O, Grimberg J, et al. Arthroscopic Latarjet procedure: Is optimal positioning of the bone block and screws possible? A prospective computed tomography scan analysis. J Shoulder Elbow Surg. 2016;25:69-77.
19. Barret H, Chelli M, Van Der Meijden O, Lenglais T, Boileau P. Arthroscopic Latarjet: 2 or 4 cortical buttons for coracoid fixation? A case- control comparative study. Am J Sports Med. 2022;50(2):311-20.