



Original

Infiltraciones ecoguiadas en el tratamiento de la fasciosis plantar, ¿plasma rico en plaquetas o toxina botulínica?

I. M. Ruiz Hernández

Unidad de Pie y Tobillo. Servicio de Traumatología. Hospital Universitario Son Llàtzer. Palma de Mallorca

Correspondencia:

Dra. Isabel María Ruiz Hernández

Correo electrónico: isabelmar.rh@gmail.com

Recibido el 10 de noviembre de 2024

Aceptado el 13 de noviembre de 2024

Disponible en Internet: diciembre de 2024

RESUMEN

Introducción: el uso de la ecografía como apoyo diagnóstico y terapéutico en la fascitis (fasciosis) plantar (FP) ha aumentado en los últimos años, aunque con una evidencia limitada en cuanto a sus beneficios. Existen múltiples tratamientos para la FP, con una evidencia científica limitada y sin una guía clínica actualizada para su aplicación. En cuanto a las infiltraciones, sustancias como el plasma rico en plaquetas (PRP) y la toxina botulínica de tipo A (BTX-A) han mostrado resultados prometedores en ensayos clínicos aleatorizados (RCT), con mejoría clínica más duradera y mejor perfil de seguridad que los corticoides. No obstante, faltan estudios que comparen directamente el PRP y el BTX-A.

Material y métodos: se realizó una revisión de los RCT publicados en los últimos 10 años y de las revisiones sistemáticas y metaanálisis más recientes (5 años) que incluyeron tratamiento con infiltraciones de BTX-A y/o PRP para la FP. Se compararon las variables dolor (escala visual analógica -EVA-) y función (American Orthopaedic Foot and Ankle Society -AOFAS-) entre los pacientes tratados con PRP y BTX-A de los RCT.

Resultado y discusión: se incluyeron 21 RCT y 4 revisiones sistemáticas y metaanálisis. Ambos tratamientos con infiltraciones, PRP y BTX-A, proporcionaron mejoría del dolor

ABSTRACT

Ultrasound-guided infiltrations in the treatment of plantar fasciosis, ¿platelet-rich plasma or botulinum toxin?

Introduction: the use of ultrasound as a diagnostic and therapeutic tool in plantar fasciitis (PF) has increased in recent years despite the lacking evidence of its benefits. There are different treatments in PF, with limited scientific evidence and no recent clinical guidelines to direct their application. With regard to infiltrations, substances such as platelet-rich plasma (PRP) and botulinum toxin type A (BTX-A) have shown promising results in randomised clinical trials (RCT), with longer lasting clinical improvement and safer profile than corticosteroids. However, studies directly comparing PRP and BTX-A are lacking.

Material and methods: a review was performed including RCT published in the last 10 years and the most recent systematic reviews and meta-analyses (5 years) that included infiltrations with BTX-A and/or PRP for PF. Improvement in pain (visual analogue scale -VAS-) and function (American Orthopaedic Foot and Ankle Society -AOFAS-) were compared between patients treated with PRP and BTX-A from RCT.

Results and discussion: the review included 21 RCTs and 4 systematic reviews and meta-analyses. Both injections,



<https://doi.org/10.24129/j.rpt.3802.fs2411017>

© 2024 SEMCPT. Publicado por Imaidea Interactiva en FONDOSCIENCE® (www.fondoscience.com).

Este es un artículo Open Access bajo la licencia CC BY-NC-ND (www.creativecommons.org/licenses/by-nc-nd/4.0/).

y de la función con respecto a los valores pretratamiento a corto, medio y largo plazo. No se observaron diferencias estadísticamente significativas entre PRP y BTX-A a corto y medio plazo en cuanto al alivio del dolor. Existen escasos estudios con seguimiento a largo plazo, especialmente en el grupo BTX-A. Pocos estudios incluyeron la misma escala funcional, por lo que faltan datos para establecer conclusiones acerca de la superioridad de PRP vs. BTX-A. En cuanto al empleo de la ecografía, solo algunos estudios utilizaron la técnica ecoguiada para las infiltraciones y para la monitorización del tratamiento. Aunque no hay evidencia suficiente al respecto, se recomienda su uso como guía de infiltración, siendo dudosa la utilidad en el seguimiento.

Conclusiones: las infiltraciones de PRP son seguras y eficaces en el tratamiento de la FP a corto, medio y largo plazo. Los resultados de las infiltraciones de BTX-A parecen prometedores, si bien faltan estudios con seguimiento a largo plazo. No existen diferencias en cuanto al alivio del dolor a corto y medio plazo entre PRP y BTX-A. La evidencia en el uso de la ecografía es limitada, siendo recomendable su uso como guía en la infiltración y dudosa su utilidad en el seguimiento.

Palabras clave: Fascitis plantar. Ecografía. Infiltraciones. Plasma rico en plaquetas. Toxina botulínica.

Introducción y objetivos

La fascitis plantar (FP) es la causa más frecuente de talalgia en el adulto. Considerada clásicamente una patología autolimitada, puede llegar a ser muy incapacitante, teniendo en cuenta su intensidad variable y que hasta en un 10% de los casos provoca síntomas durante más de un año^(1,2). De hecho, el término fascitis resulta poco apropiado, al tratarse de un proceso degenerativo por microtraumatismos y estrés continuo, más que inflamatorio, siendo más correctas las denominaciones de fasciosis o fasciopatía plantar^(3,4).

El diagnóstico es fundamentalmente clínico, siendo el síntoma típico el dolor plantar medial a nivel insercional de la fascia plantar, inicialmente más intenso con los primeros pasos y que puede localizarse mediante la exploración física (palpación de la zona dolorosa). La ecografía, al ser no invasiva y estar cada vez más disponible en la práctica clínica habitual, puede ser una

herramienta útil, ya sea como apoyo diagnóstico (engrosamiento de la fascia plantar), guía de tratamiento (infiltraciones ecoguiadas) y en el seguimiento (monitorización del tratamiento). Si bien, la evidencia con respecto a su aplicación en la FP es limitada.

Existen diferentes modalidades terapéuticas que pueden aplicarse de forma simultánea según las recomendaciones de 2017 del American College of Foot and Ankle Surgeons (ACFAS)⁽⁵⁾. Este consenso de expertos recomienda el uso de corticoides (CTC) intralesionales, al contrario que la revisión de la Cochrane del mismo año, que desaconseja su uso, al tener estos un efecto discreto y limitado en el tiempo y al no estar exentos de complicaciones, como atrofia grasa y rotura de la fascia plantar⁽⁶⁾. Entre las alternativas a las inyecciones de CTC, se han propuesto las infiltraciones de plasma rico en plaquetas (PRP) y de toxina botulínica de tipo A (BTX-A).

Key words: Plantar fascitis. Ultrasound. Infiltrations. Platelet-rich plasma. Botulinum toxin.

El PRP es un derivado sanguíneo autólogo que contiene elevadas concentraciones de pla-

quetas, factores de crecimiento y otros mediadores que aumentan la respuesta inflamatoria natural, promueven la diferenciación tisular específica de células mesenquimales y estimulan la angiogénesis. Las infiltraciones de PRP son seguras y bien toleradas en general, siendo el riesgo de infección mínimo, y con un mecanismo de acción dirigido a la patología subyacente de la FP (degeneración, hiperplasia angiofibrótica), promoviendo la reparación tisular^(7,8).

La BTX-A es una neurotoxina cuya acción principal y la única descrita en su ficha técnica es el bloqueo de la liberación de acetilcolina en la placa motora, provocando la relajación muscular. Además, se han reportado mecanismos de acción de la BTX-A en la modulación del dolor, tales como la disminución de la liberación de sustancia P, glutamato y el péptido relacionado con el gen de la calcitonina tanto a nivel del sistema nervioso central como periférico; inhibición de la expresión de la ciclooxygenasa 2, reduciendo la síntesis de prostaglandinas; e inhibición de la expresión de los canales del receptor transitorio potencial vaniloide 1 (TRPV1), que tiene un papel importante en los mecanismos de sensibilización central. Por tanto, la BTX-A en la FP actúa tanto a nivel motor, con la relajación muscular, como a nivel sensitivo, reduciendo la transmisión del dolor⁽⁹⁾.

Ensayos clínicos publicados en la última década han comparado la eficacia de las infiltraciones de PRP y BTX-A con las inyecciones de CTC o placebo, con resultados prometedores en el uso de dichas sustancias. No obstante, faltan estudios que comparen directamente los tratamientos con infiltraciones de PRP y BTX-A, sin evidencia de la superioridad de una u otra inyección⁽¹⁰⁾. Según nuestro conocimiento, esta es la primera revisión que incluye el único ensayo clínico aleatorizado publicado que compara ambos tratamientos, PRP y BTX-A, en la FP⁽¹¹⁾.

El objetivo principal de este estudio es revisar los últimos ensayos clínicos aleatorizados (RCT), revisiones sistemáticas y metaanálisis publicados que utilizan PRP y/o BTX-A en comparación con otras infiltraciones en el tratamiento de la FP.

Los objetivos secundarios son comparar la eficacia de las infiltraciones de PRP y BTX-A a corto, medio y largo plazo, y evaluar la utilidad diagnóstica y terapéutica de la ecografía en la FP.

Material y métodos

Se realizó una búsqueda bibliográfica en PubMed, EMBASE y Cochrane de los RCT publicados en los últimos 10 años y de las revisiones sistemáticas y metaanálisis publicadas en los últimos 5 años, utilizando el siguiente algoritmo de búsqueda: (plantar fasciitis OR plantar fascia OR plantar fasciosis OR plantar fasciopathy) AND (prp OR platelet-rich plasma OR botulinum toxin OR btx-a OR botox).

Los criterios de inclusión fueron: 1) tipo de estudio: RCT, revisiones sistemáticas o metaanálisis; 2) tema del estudio: infiltraciones en la FP; y 3) año de publicación: desde 2014 para los RCT y desde 2020 para las revisiones. Los criterios de exclusión fueron: 1) publicaciones en lengua diferente al inglés; 2) no utilización de variables clínicas; y 3) seguimiento menor de 6 semanas.

Se registraron los datos de las variables de dolor (escala visual analógica –EVA–) y función (American Orthopaedic Foot and Ankle Society –AOFAS–) de los ensayos clínicos incluidos. Se realizó un estudio descriptivo estratificado por tratamiento (BTX-A vs. PRP) de las variables cuantitativas, expresados como media \pm desviación estándar. Posteriormente, se realizó un estudio bivalente en el que, en primer lugar, se determinó si las variables cuantitativas seguían una distribución normal mediante el test de Shapiro-Wilk. Para describir la significancia y las asociaciones entre variables tras la intervención, se utilizaron test paramétricos y no paramétricos según procedió, el test T de Student para las variables que seguían una distribución normal y la U de Mann Whitney para las no paramétricas. Se consideró indicador de una diferencia significativa un valor de $p < 0,05$.

Resultados y discusión

En la última década se han publicado 21 RCT que utilizaron la inyección de PRP como tratamiento de la FP, de los cuales solo 7 tuvieron seguimiento a largo plazo (**Tabla 1**)⁽¹¹⁻²⁹⁾. Las infiltraciones de BTX-A fueron estudiadas en 7 RCT, con solo 4 con resultados a largo plazo (**Tabla 2**)^(11,30-35). El dolor según la EVA fue la variable más frecuentemente empleada. El grupo control más frecuente fue la inyección de CTC, identificándose un único RCT que compara directamente PRP y BTX-A. Solo

Tabla 1. Ensayos clínicos aleatorizados con infiltraciones de plasma rico en plaquetas (PRP) para el tratamiento de la fascitis plantar (FP) publicados en los últimos 10 años

Autores	Año	Revista	Ciego	Otros grupos	n	Seguimiento	Variables
Monto ⁽¹²⁾	2014	<i>Foot Ankle Int</i>	Simple	CTC	40	3, 6, 12, 24 m	AOFAS
Say et al. ⁽¹³⁾	2014	<i>Acta Orthop Traumatol Turc</i>	NS	CTC	50	6 s, 6 m	EVA, AOFAS
Kim & Lee ⁽¹⁴⁾	2014	<i>PM&R</i>	Simple	Proloterapia	21	2, 10 s, 7 m	FFI
Jain et al. ⁽¹⁵⁾	2015	<i>The Foot</i>	NS	CTC	60	3, 6, 12 m	EVA, AOFAS, RMS
Vahdatpour et al. ⁽¹⁶⁾	2016	<i>Adv Biomed Res</i>	Simple	WB	34	1, 3 m	EVA, RMS, eco
Vahdatpour et al. ⁽¹⁷⁾	2016	<i>Adv Biomed Res</i>	Simple	CTC	32	1, 3, 6 m	EVA, RMS, eco
Acosta-Olivo et al. ⁽¹⁸⁾	2017	<i>J Am Podiatr Med Assoc</i>	Sí	CTC	30	2s, 1, 2, 3, 4 m	EVA, AOFAS, FADI
Mahindra et al. ⁽¹⁹⁾	2017	<i>Orthopedics</i>	Doble	CTC, placebo	75	3 s, 3 m	EVA, AOFAS
Ugurlar et al. ⁽²⁰⁾	2018	<i>J Foot Ankle Surg</i>	NS	CTC, OC, proloterapia	158	1, 3, 6, 12, 24, 36 m	EVA, FFI
Jain et al. ⁽²¹⁾	2018	<i>Foot Ankle Int</i>	No	CTC	80	1, 3, 6 m	EVA, AOFAS, FAI, RMS, eco
Shetty et al. ⁽⁸⁾	2019	<i>J Foot Ankle Surg</i>	Doble	CTC, placebo	90	1, 3 s, 3, 6, 12, 18 m	EVA, RMS, SF-12
Soraganvi et al. ⁽²²⁾	2019	<i>Malays Orthop J</i>	Simple	CTC	60	6 s, 3, 6 m	EVA, AOFAS, eco
Malahias et al. ⁽²³⁾	2019	<i>The Foot</i>	Doble	PPP	36	3 m, 6 m	EVA
Peerboombs et al. ⁽²⁴⁾	2019	<i>Am J Sports Med</i>	Doble	CTC	115	1, 3, 6, 12 m	FFI, AOFAS, WHOQOL-BREF
Tabrizi et al. ⁽²⁵⁾	2020	<i>J Foot Ankle Surg</i>	Simple	CTC	32	2, 3, 6 m	EVA, FFI, IPAQ-SF
Haddad et al. ⁽²⁶⁾	2021	<i>Int J Burn Trauma</i>	NS	OC	110	2 s, 1, 2, 3, 4, 24 m	EVA
Breton et al. ⁽²⁷⁾	2022	<i>Diagn Interv Radiol</i>	Doble	CTC	38	6 m	EVA, EVAmáx, RM
Bildik et al. ⁽²⁸⁾	2022	<i>Foot Ankle Int</i>	Doble	WB	60	1, 3, 6 m	EVA, FADI
Sharma et al. ⁽²⁹⁾	2023	<i>BMC Musculoskeletal Disord</i>	NS	CTC	87	3, 6 m	EVA, AOFAS, eco
Ruiz-Hernández et al. ⁽¹¹⁾	2024	<i>Foot Ankle Surg</i>	No	BTX-A	59	1, 3, 6, 12 m	EVA, AOFAS, FAAM, eco

AOFAS: escala de la American Orthopedic Foot and Ankle Society; BTX-A: toxina botulínica; CTC: infiltración de corticoides; eco: grosor de la fascia plantar medido con ecografía; EVA: escala visual analógica; EVAmáx: dolor más intenso experimentado; FAAM: Foot and Ankle Ability Measure; FADI: Foot and Ankle Disability Index; FFI: Foot Function Index; IPAQ-SF: International Physical Activity Questionnaire versión corta; m: meses; n: tamaño de muestra; NS: no especificado; OC: ondas de choque; RM: resonancia magnética; RMS: Roles and Maudsley Score; s: semanas; WB: sangre total; WHOQOL-BREF: World Health Organization Quality of Life versión corta

8 estudios incluyeron la medida del grosor ecográfico como variable (Tablas 1 y 2).

Reducción del dolor

La mayoría de los RCT reportaron mejoría progresiva del dolor, obteniendo los mejores resultados a los 6 meses desde la infiltración (Tablas 3 y 4)^(8,11,13,15-22,26,29-34). A largo plazo, el PRP proporcionó mejoría del dolor con respecto a los valores pretrata-

miento y con respecto a otros tratamientos, salvo en el estudio de Ugurlar et al., que reportaron una pérdida de su efecto en el tiempo⁽¹⁸⁾. Ruiz-Hernández et al. reportaron un discreto empeoramiento del dolor a los 12 meses para los pacientes tratados con BTX-A, aunque manteniendo la mejoría con respecto a los valores pretratamiento y sin diferencias estadísticamente significativas con respecto al grupo PRP⁽¹¹⁾. Otros 3 estudios reportaron la mejoría del dolor para los pacientes del grupo de BTX-A a los 12 meses, apoyando su eficacia a largo plazo (Tabla 4).

Tabla 2. Ensayos clínicos aleatorizados (RCT) con infiltraciones de toxina botulínica A (BTX-A) para el tratamiento de la fascitis plantar (FP) publicados en los últimos 10 años

Autores	Año	Revista	Ciego	Otros grupos	n	Seguimiento	Variables
Roca et al. ⁽³⁰⁾	2016	<i>Disabil Rehabil</i>	No	OC	72	1-2 m	EVA, eco, RMS, EQ-5D, FHSQ
Ahmad et al. ⁽³¹⁾	2016	<i>Foot Ankle Int</i>	Doble	SSF	50	6 s, 3, 6, 12 m	EVA, FAAM
Samant et al. ⁽³²⁾	2018	<i>Int J Res Orthop</i>	Doble	CTC	50	1, 3 s, 3, 6, 12 m	EVA, eco
Abbasian ⁽³³⁾	2019	<i>Foot Ankle Int</i>	Doble	SSF	28	1, 3, 6, 12 m	EVA, AOFAS, BA
Elizondo-Rodríguez et al. ⁽³⁴⁾	2021	<i>Foot Ankle Int</i>	Doble	CTC, AL	60	2 s, 1, 3, 6 m	EVA, MFAS
Ahadi et al. ⁽³⁵⁾	2031	<i>Am J Phys Med Rehabil.</i>	Simple	CTC	38	3 s, 3 m	EVA, FAAM, eco
Ruiz-Hernández et al. ⁽¹¹⁾	2024	<i>Foot Ankle Surg</i>	No	BTX-A	59	1, 3, 6, 12 m	EVA, AOFAS, FAAM, eco

*: multicéntrico; AL: anestésico local; AOFAS: escala de la American Orthopedic Foot and Ankle Society; BA: balance articular; COP: centre of pressure velocity during loading response (análisis de la marcha); CTC: corticoides; eco: grosor medido por ecografía; EQ-5D: European Quality of Life scale; EVA: escala visual analógica; FAAM: Foot and Ankle Ability Measure; FADI: Foot and Ankle Disability Index; FHSQ: Foot Health Status Questionnaire; m: meses; MFAS: Maryland Foot and Ankle Scale; MPSS: Mainz Pain Staging System; n: tamaño de muestra; OC: ondas de choque; RMS: Roles and Maudsley Scale of Pain; s: semanas; SSF: suero salino fisiológico

Tabla 3. Valores de dolor (promedio ± desviación estándar) según la escala visual analógica (EVA) en el grupo de plasma rico en plaquetas (PRP)

Autores	n	Basal	1 m	3 m	4-6 m	12 m
Shetty et al. ⁽⁸⁾	30	8,1 ± 1,32	-	1,8 ± 1,13	-	-
Jain et al. ⁽¹⁵⁾	30	8,3 ± 0,88	-	3,5 ± 3,3	3,7 ± 3,58	3,3 ± 3,69
Say et al. ⁽¹³⁾	25	8,8 ± 1	2,4 ± 0,8	-	1 ± 0,8	-
Acosta-Olivo et al. ⁽¹⁸⁾	14	4,53 ± 1,12	2,42 ± 1,45	0,62 ± 0,73	0,33 ± 0,73	-
Vahdatpour et al. ⁽¹⁷⁾	16	8,5 ± 0,97	5,5 ± 1,86	3,5 ± 1,63	1,5 ± 1,97	-
Vahdatpour et al. ⁽¹⁶⁾	17	8,47 ± 0,94	5,76 ± 1,64	3,47 ± 1,41	-	-
Mahindra et al. ⁽¹⁹⁾	25	7,44 ± 1,04	3,76 ± 1,53	2,52 ± 1,71	-	-
Ugurlar et al. ⁽²⁰⁾	39	7,9 ± 7,6	7,8 ± 6,5	2,7 ± 0,3	2,6 ± 0,3	5,6 ± 4,4
Jain et al. ⁽²¹⁾	29	8,4 ± 1	6,5 ± 1,7	5 ± 2,5	3 ± 2,6	-
Soraganvi et al. ⁽²²⁾	29	7,2	2,62	1,93	1,41	-
Haddad ⁽²⁶⁾	50	6,23 ± 1,4	4,67 ± 1,2	2,87 ± 0,8	1,4 ± 0,8	-
Sharma et al. ⁽²⁹⁾	45	5,22 ± 1,34	-	4,22 ± 1,04	1,97 ± 1,13	-
Ruiz-Hernández et al. ⁽¹¹⁾	21	7 ± 1	4,8 ± 0,7	3,2 ± 0,8	2,7 ± 0,5	1,4 ± 0,5

m: meses; n: tamaño de muestra; s: semanas; valores EVA: media ± desviación estándar

Mejoría funcional

Tanto los RCT con PRP como los que utilizaron la infiltración de BTX-A reportaron una mejoría funcional significativa a partir del primer mes de tratamiento, siendo más marcada a partir del tercer y el sexto mes. Los estudios con seguimiento a largo plazo muestran un efecto mantenido

en el tiempo con ambos tratamientos (Tablas 5 y 6)^(11-13,15,18,19,21,22,29,31,33).

PRP vs. BTX

Se comparó la mejoría del dolor (EVA) y de la función (AOFAS) entre los pacientes tratados

Tabla 4. Valores de dolor (promedio \pm desviación estándar) según la escala visual analógica (EVA) en el grupo de toxina botulínica A (BTX-A) en los principales estudios

Autores	n	Basal	1 m	3 m	6 m	12 m
Roca <i>et al.</i> ⁽³⁰⁾	37	8 (6-9)*	1 (0-2)*	-	-	-
Ahmad <i>et al.</i> ⁽³¹⁾	25	7,2	NS	NS	3,6 (0 - 8)	2,9 (0-7)
Samant <i>et al.</i> ⁽³²⁾	25	8,68 \pm 0,9	5,12 \pm 0,6**	4 \pm 0,57	2,88 \pm 0,6	1,68 \pm 0,62
Abbasian <i>et al.</i> ⁽³³⁾	15	8 \pm 0,8	2,2 \pm 0,6	1,1 \pm 0,6	0,87 \pm 0,7	0,33 \pm 0,5
Elizondo-Rodríguez <i>et al.</i> ⁽³⁴⁾	21	8 \pm 0,33	4,6 \pm 0,61	3,4 \pm 0,58	2,5 \pm 0,58	-
Ruiz-Hernández <i>et al.</i> ⁽¹¹⁾	20	7 \pm 1	3,9 \pm 0,7	3,6 \pm 0,6	2,7 \pm 0,6	3,8 \pm 0,6

*: diferencia de medias, entre paréntesis valores mínimo y máximo; **: 3 semanas; m: meses; n: tamaño de muestra; NS: no especificado

Tabla 5. Valores de la escala de la American Orthopedic Foot and Ankle Society (AOFAS; media \pm desviación estándar) en los pacientes tratados con plasma rico en plaquetas (PRP)

Autores	n	Basal	1 m	3 m	4-6 m	12 m	24 m
Monto <i>et al.</i> ⁽¹²⁾	20	37 [20, 56]	-	94 [87, 100]*	94 [86, 100]*	-	92 [77, 100]
Say <i>et al.</i> ⁽¹³⁾	25	62,9 \pm 8,5	64 \pm 3	-	90,6 \pm 2,6	-	-
Jain <i>et al.</i> ⁽¹⁵⁾	30	58,63 \pm 15,81	-	83,7 \pm 15,33	88,53 \pm 11,84	88,5 \pm 13,42	-
Acosta-Olivo <i>et al.</i> ⁽¹⁸⁾	14	72,3 \pm 9,1	85,0 \pm 6,7	94,4 \pm 5,7	96,2 \pm 6	-	-
Mahindra <i>et al.</i> ⁽¹⁹⁾	25	51,56 \pm 11,1	83,92 \pm 12,12	88,24 \pm 8,76	-	-	-
Jain <i>et al.</i> ⁽²¹⁾	29	70,6 \pm 12,4	83 \pm 10,8	88,8 \pm 12	92,7 \pm 11,6	-	-
Soraganvi <i>et al.</i> ⁽²²⁾	29	54 \pm 4,12	79,3 \pm 2,35	85,7 \pm 2,36	90,03 \pm 3,37	-	-
Sharma <i>et al.</i> ⁽²⁹⁾	45	52,53 \pm 14,87	-	63,8 \pm 12,04	86,04 \pm 7,45	-	-
Ruiz-Hernández <i>et al.</i> ⁽¹¹⁾	21	64 \pm 3	78 \pm 4	85 \pm 4	89 \pm 2	95 \pm 2	-

[x, y]*: valores mínimo y máximo; m: meses; n: tamaño muestral

Tabla 6. Resultados funcionales (media \pm desviación estándar) según las escalas de la American Orthopedic Foot and Ankle Society (AOFAS) y Foot and Ankle Ability Measure (FAAM) en los pacientes tratados con toxina botulínica A (BTX-A)

	Autores	n	Basal	1 m	3 m	6 m	12 m
AOFAS	Abbasian <i>et al.</i> ⁽³³⁾	15	45,5 \pm 5,7	81 \pm 3,2	84,2 \pm 3,2	84 \pm 3,1	90,6 \pm 1,6
	Ruiz <i>et al.</i> ⁽¹¹⁾	20	57 \pm 2	74 \pm 5	85 \pm 3	89 \pm 2	85 \pm 3
FAAM	Ahmad <i>et al.</i> ⁽³¹⁾	25	36,3			73,8 [28,1; 95]*	79,5 [34,4; 100]*
	Ruiz <i>et al.</i> ⁽¹¹⁾	20	60 \pm 4	81 \pm 5	77 \pm 7	82 \pm 5	80 \pm 5

[x, y]*: valores mínimo y máximo; m: meses; n: tamaño muestral

con PRP y BTX-A de los RCT que incluyeron los datos de dichas variables (media \pm desviación estándar). En la evolución del dolor (EVA) no hubo diferencias estadísticamente significativas a lo largo del seguimiento entre los grupos PRP y BTX-A. No obstante, a medio plazo (6 meses) se observó una tendencia a obtener mejores

resultados en los pacientes tratados con PRP, con una diferencia de medias de 0,64 (IC 95%: -0,06-1,2; p = 0,29). A largo plazo para el dolor y en todo el seguimiento para la escala AOFAS el tamaño muestral fue pequeño, no pudiendo determinarse la normalidad y utilizando test no paramétricos, sin diferencias entre BTX-A y PRP,

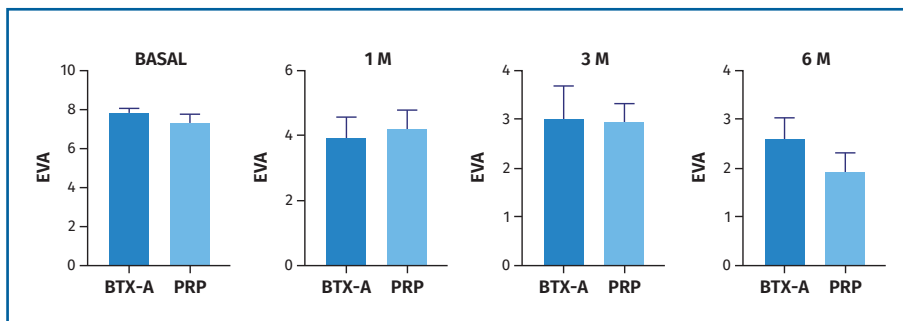


Figura 1. Cambios en el dolor (escala visual analógica -EVA-) en los pacientes tratados con toxina botulínica de tipo A (BTX-A) y plasma rico en plaquetas (PRP). M: mes, meses.

aunque serían necesarios más estudios, con un mayor tamaño muestral, para confirmar estos datos (Figura 1).

Revisiones sistemáticas y metaanálisis

En los últimos 5 años se han publicado 4 revisiones sistemáticas y/o metaanálisis sobre las infiltraciones en el tratamiento de la FP. Hurley *et al.* en 2020 compararon la eficacia de las infiltraciones de PRP y CTC, reportando mayor mejoría clínica (EVA y AOFAS) con el PRP a medio y largo plazo, siendo similares los resultados a corto plazo. Como limitación, señalaron la falta de publicación de la composición del PRP en los estudios⁽³⁶⁾. En el metaanálisis publicado en 2021 por Gao *et al.* que incluyó 30 RCT que utilizaron diferentes tipos de infiltraciones y terapias mínimamente invasivas (no quirúrgicas) encontraron mayor alivio del dolor con el empleo de BTX-A con respecto al PRP, aunque sin ser las diferencias estadísticamente significativas. Para la infiltración con BTX-A en el gemelo medial (70 UI) guiado por ecografía señalaron una probabilidad de efectividad del tratamiento mayor del 85% a corto y medio plazo (3 semanas-6 meses), siendo alrededor el 75% para la infiltración de BTX-A en la fascia plantar. En relación con las infiltraciones de PRP concluyeron que se producía una ligera disminución del efecto con el tiempo (a los 4-6 meses)⁽³⁷⁾. Este último dato contrasta con otros estudios con seguimiento a largo plazo (12 meses), que reportan los mejores resultados tanto en términos de dolor como de función a los 12 meses^(11,25). Acosta-Olivo *et al.* en 2022 señalaron la eficacia del BTX-A a

corto plazo en revisiones previas y analizaron estudios recientes con seguimiento a largo plazo. Concluyen una mejoría significativa en el dolor con respecto a los valores pretratamiento tanto a corto como a largo plazo (12 meses), considerando una mejoría de la función clínicamente relevante a los 6 meses. No encontraron reducción significativa del grosor ecográfico

de la fascia tras la infiltración de BTX-A y señalan la heterogeneidad en los estudios en cuanto a dosis (unidades) y volumen de BTX-A, y al lugar de inyección (el más frecuente en la fascia plantar o alrededor de esta)⁽³⁸⁾. En la revisión sistemática más reciente, publicada en 2024, Herber analizó la eficacia del PRP, siendo la principal conclusión la mejoría clínica (EVA y AOFAS) con respecto a otros tratamientos, sin diferencias en la medida del grosor ecográfico. Como limitación, esta revisión no incluyó estudios que utilizaron BTX-A en el tratamiento de la FP⁽³⁹⁾.

Uso y utilidad de la ecografía

El empleo de la ecografía es útil para identificar la zona patológica de la FP. Si no se utiliza la ecografía, el punto de infiltración se decide por palpación de la zona más dolorosa, sin determinar el área ni la profundidad, siendo las infiltraciones ecoguiadas más precisas, reduciendo los efectos adversos⁽⁴⁰⁻⁴¹⁾. Solo 7 RCT utilizaron una técnica de infiltración ecoguiada^(11,14,20,23,27,33,35). Aunque los RCT que utilizaron infiltraciones por referencias anatómicas reportaron buenos resultados clínicos, parece razonable recomendar el uso de la ecografía como guía de infiltración, al ser una herramienta no invasiva, sin radiación, coste-efectiva y bien tolerada por los pacientes⁽⁴⁰⁾. En cuanto al seguimiento, se ha reportado una reducción significativa del grosor ecográfico en pacientes tratados con PRP^(11,17,22,29). No obstante, la correlación entre la disminución del grosor y la mejoría clínica (dolor y función) ha sido poco estudiada. Acosta-Olivo *et al.* no encontraron una reducción significativa del

grosor ecográfico en los pacientes tratados con BTX-A⁽³⁸⁾. En este contexto, no sería necesario su uso de manera rutinaria como monitorización de la respuesta al tratamiento, aunque serían necesarios más estudios con seguimiento a largo plazo para una mayor evidencia.

Limitaciones

Existe gran heterogeneidad en los estudios que utilizaron el PRP, con el uso de diferentes kits comerciales o técnicas de obtención, sin reportar un análisis de calidad o composición celular del PRP obtenido. Por otro lado, los estudios que emplearon BTX-A utilizaron diferentes fármacos (Botox®, Dysport® o incobotulinumtoxinA®), dosis y técnica de infiltración (gemelos y/o fascia). Se requieren más estudios que reporten de forma precisa las técnicas para que sean reproducibles, que comparen entre sí diferentes técnicas para una misma sustancia y que reporten información acerca del proceso de elaboración del PRP y su análisis citológico.

En las revisiones sistemáticas y metaanálisis más recientes y que incluyen estudios con seguimiento a largo plazo no se comparó directamente la eficacia de las infiltraciones de PRP y BTX-A, siendo el estudio de Ruiz-Hernández *et al.* el único ensayo clínico que comparó directamente ambas sustancias en el tratamiento de la FP^(11,36,38). La presente revisión es la única que incluye un análisis comparativo de la eficacia de PRP y BTX-A en cuanto al alivio del dolor a medio plazo. Se requieren más estudios, especialmente con seguimiento a largo plazo (12 meses), para determinar si hay diferencias entre ambos tratamientos.

Como las líneas de investigación futuras, cabría considerar el empleo de tratamientos combinados como la aplicación de PRP a nivel de la fascia plantar y BTX-A a nivel gemelar para conseguir un efecto sinérgico en el tratamiento de la FP, aún no estudiado.

Conclusiones

Existe evidencia suficiente para recomendar la infiltración de PRP en el tratamiento de la FP, habiendo demostrado mejoría clínica y funcional a corto, medio y largo plazo.

Los resultados con BTX-A parecen prometedores, aunque con menos estudios publicados con seguimiento a medio y largo plazo, y con resultados dispares a largo plazo.

No hay diferencias en cuanto al alivio del dolor entre PRP y BTX-A a corto y medio plazo (1, 3 y 6 meses), siendo la evidencia limitada a largo plazo (12 meses).

La utilización de la ecografía supone un apoyo diagnóstico y constituye una guía para la infiltración, aumentando la precisión y reduciendo los efectos adversos, aunque con dudosa utilidad en la monitorización del tratamiento, dada la falta de correlación clínico-radiológica.

Premios

El estudio presentado en este artículo recibió el premio a la Mejor Comunicación Oral en el Congreso de la Sociedad Española de Medicina y Cirugía de Pie y Tobillo (SEMCP) celebrado en Mérida en 2024.

Responsabilidades éticas

Protección de personas y animales. Los autores declaran que para esta investigación no se han realizado experimentos en seres humanos ni en animales.

Confidencialidad de los datos. Los autores declaran que han seguido los protocolos de su centro de trabajo sobre la publicación de datos de pacientes.

Derecho a la privacidad y consentimiento informado. Los autores declaran que en este artículo no aparecen datos de pacientes.

Financiación. Los autores declaran que este trabajo no ha sido financiado.

Conflicto de intereses. Los autores declaran no tener ningún conflicto de interés.

Bibliografía

1. Lareau CR, Sawyer GA, Wang JH, DiGiovanni CW. Plantar and medial heel pain: diagnosis and management. *J Am Acad Orthop Surg.* 2014;22(6):372-80.
2. League AC. Current concepts review: plantar fasciitis. *Foot Ankle Int.* 2008;29(3):358-66.

3. Monteagudo M, de Albornoz PM, Gutiérrez B, Tabuenca J, Álvarez I. Plantar fasciopathy: a current concepts review. *EFORT Open Rev.* 2018;3(8):485-93.
4. Lemont H, Ammirati KM, Usen N. Plantar fasciitis: a degenerative process (fasciosis) without inflammation. *J Am Podiatr Med Assoc.* 2003;93(3):234-7.
5. Schneider HP, Baca JM, Carpenter BB, Dayton PD, Fleischer AE, Sachs BD. American College of Foot and Ankle Surgeons clinical consensus statement: diagnosis and treatment of adult acquired infracalcaneal heel pain. *J Foot Ankle Surg.* 2018;57(2):370-81.
6. David JA, Sankarapandian V, Christopher PR, Chatterjee A, Macaden AS. Injected corticosteroids for treating plantar heel pain in adults. *Cochrane Database Syst Rev.* 2017;6:CD009348.
7. Bagheri K, Krez A, Anastasio AT, Adams SB. The use of platelet-rich plasma in pathologies of the foot and ankle: A comprehensive review of the recent literature. *Foot Ankle Surg.* 2023;29(8):551-9.
8. Shetty SH, Dhond A, Arora M, Deore S. Platelet-rich plasma has better long-term results than corticosteroids or placebo for chronic plantar fasciitis: a randomized control trial. *J Foot Ankle Surg.* 2019;58(1):42-6.
9. Hehr JD, Schoenbrunner AR, Janis JE. The use of botulinum toxin in pain management: basic science and clinical applications. *Plast Reconstr Surg.* 2020;145(3):629e-36e.
10. Al-Boloushi Z, López-Royo MP, Arian M, Gómez-Trullén EM, Herrero P. Minimally invasive non-surgical management of plantar fasciitis: a systematic review. *J Bodyw Mov Ther.* 2019;23(1):122-37.
11. Ruiz-Hernández IM, Gascó-Adrien J, Buen-Ruiz C, Perelló-Moreno L, Tornero-Prieto C, Barrantes-Delgado G, et al. Botulinum toxin A versus platelet rich plasma ultrasound-guided injection in the treatment of plantar fasciitis: a randomised controlled trial. *Foot Ankle Surg.* 2024;30(2):117-22.
12. Monto RR. Platelet-rich plasma efficacy versus corticosteroid injection treatment for chronic severe plantar fasciitis. *Foot Ankle Int.* 2014;35(4):313-8.
13. Say F, Gürler D, İnkaya E, Bülbül M. Comparison of platelet-rich plasma and steroid injection in the treatment of plantar fasciitis. *Acta Orthop Traumatol Turc.* 2014;48(6):667-72.
14. Kim E, Lee JH. Autologous platelet-rich plasma versus dextrose prolotherapy for the treatment of chronic recalcitrant plantar fasciitis. *PM R.* 2014;6(2):152-8.
15. Jain K, Murphy PN, Clough TM. Platelet rich plasma versus corticosteroid injection for plantar fasciitis: a comparative study. *Foot (Edinb).* 2015;25(4):235-7.
16. Vahdatpour B, Kianimehr L, Ahrar MH. Autologous platelet-rich plasma compared with whole blood for the treatment of chronic plantar fasciitis; a comparative clinical trial. *Adv Biomed Res.* 2016;5:84.
17. Vahdatpour B, Kianimehr L, Moradi A, Haghghat S. Beneficial effects of platelet-rich plasma on improvement of pain severity and physical disability in patients with plantar fasciitis: a randomized trial. *Adv Biomed Res.* 2016;5:179.
18. Acosta-Olivo C, Elizondo-Rodríguez J, López-Cavazos R, Vilchez-Cavazos F, Simental-Mendia M, Mendoza-Lemus O. Plantar fasciitis-a comparison of treatment with intralesional steroids versus platelet-rich plasma (a randomized, blinded study). *J Am Podiatr Med Assoc.* 2017;107(6):490-6.
19. Mahindra P, Yamin M, Selhi HS, Singla S, Soni A. Chronic plantar fasciitis: effect of platelet-rich plasma, corticosteroid, and placebo. *Orthopedics.* 2016;39(2):e285-9.
20. Uğurlar M, Sönmez MM, Uğurlar ÖY, Adıyeye L, Yıldırım H, Eren OT. Effectiveness of four different treatment modalities in the treatment of chronic plantar fasciitis during a 36-month follow-up period: a randomized controlled trial. *J Foot Ankle Surg.* 2018;57(5):913-8.
21. Jain SK, Suprashant K, Kumar S, Yadav A, Kearns SR. Comparison of plantar fasciitis injected with platelet-rich plasma vs corticosteroids. *Foot Ankle Int.* 2018;39(7):780-6.
22. Soraganvi P, Nagakiran K V, Raghavendra-Raju RP, Anilkumar D, Wooly S, Basti BD, et al. Is Platelet-rich plasma injection more effective than steroid injection in the treatment of chronic plantar fasciitis in achieving long-term relief? *Malays Orthop J.* 2019;13(3):8-14.
23. Malahias MA, Mavrogenis AF, Nikolaou VS, Megaloi-konomos PD, Kazas ST, Chronopoulos E, et al. Similar effect of ultrasound-guided platelet-rich plasma versus platelet-poor plasma injections for chronic plantar fasciitis. *Foot (Edinb).* 2019;38:30-3.
24. Peerbooms JC, Lodder P, den Oudsten BL, Doorgeest K, Schuller HM, Gosens T. Positive Effect of Platelet-Rich Plasma on Pain in Plantar Fasciitis: A Double-Blind Multicenter Randomized Controlled Trial. *Am J Sports Med.* 2019;47(13):3238-46.
25. Tabrizi A, Dindarian S, Mohammadi S. The effect of corticosteroid local injection versus platelet-rich plasma for the treatment of plantar fasciitis in obese patients: a single-blinded, randomized clinical trial. *J Foot Ankle Surg.* 2020;59(1):64-8.
26. Haddad S, Yavari P, Mozafari S, Farzinnia S, Mohammadsharifi G. Platelet-rich plasma or extracorporeal shockwave therapy for plantar fasciitis. *Int J Burns Trauma.* 2021;11(1):1-8.

27. Breton A, Leplat C, Picot MC, Aouinti S, Taourel P, Laffont I, et al. Prediction of clinical response to corticosteroid or platelet-rich plasma injection in plantar fasciitis with MRI: a prospective, randomized, double-blinded study. *Diagn Interv Imaging*. 2022;103(4):217-24.
28. Bildik C, Kaya O. Platelet-rich plasma vs autologous blood injection to treat plantar fasciitis: a prospective randomized, double-blinded, controlled trial. *Foot Ankle Int*. 2022;43(9):1211-8.
29. Sharma R, Chaudhary NK, Karki M, Sunuwar DR, Singh DR, Pradhan PMS, et al. Effect of platelet-rich plasma versus steroid injection in plantar fasciitis: a randomized clinical trial. *BMC Musculoskelet Disord*. 2023;24(1):172.
30. Roca B, Mendoza MA, Roca M. Comparison of extracorporeal shock wave therapy with botulinum toxin type A in the treatment of plantar fasciitis. *Disabil Rehabil*. 2016;38(21):2114-21.
31. Ahmad J, Ahmad SH, Jones K. Treatment of plantar fasciitis with botulinum toxin. *Foot Ankle Int*. 2017;38(1):1-7.
32. Samant PD, Kale SY, Ahmed S, Asif A, Fefar M, Singh SD. Randomized controlled study comparing clinical outcomes after injection botulinum toxin type A versus corticosteroids in chronic plantar fasciitis. *Int J Res Orthop*. 2018;4(4):672.
33. Abbasian M, Baghbani S, Barangi S, Fairhurst PG, Ebrahimpour A, Krause F, et al. Outcomes of ultrasound-guided gastrocnemius injection with botulinum toxin for chronic plantar fasciitis. *Foot Ankle Int*. 2020;41(1):63-8.
34. Elizondo-Rodríguez J, Simental-Mendía M, Peña-Martínez V, Vílchez-Cavazos F, Tâmez-Mata Y, Acosta-Olivo C. Comparison of botulinum toxin a, corticosteroid, and anesthetic injection for plantar fasciitis. *Foot Ankle Int*. 2021;42(3):305-13.
35. Ahadi T, Nik SS, Forogh B, Madani SP, Raissi GR. Comparison of the effect of ultrasound-guided injection of botulinum toxin type-a and corticosteroid in the treatment of chronic plantar fasciitis: a randomized controlled trial. *Am J Phys Med Rehabil*. 2023;16(1):5.
36. Hurley ET, Shimozone Y, Hannon CP, Smyth NA, Murawski CD, Kennedy JG. Platelet-rich plasma versus corticosteroids for plantar fasciitis: a systematic review of randomized controlled trials. *Orthop J Sports Med*. 2020;8(4).
37. Gao R, Sun J, Zhang L, Chen S, Dong W, Yu H, et al. Comparative effectiveness of minimally invasive non-surgical treatments for plantar fasciitis: a network meta-analysis of 30 randomized controlled trials. *Pain Physician*. 2021;24(7):E955-71.
38. Acosta-Olivo C, Simental-Mendía LE, Vílchez-Cavazos F, Peña-Martínez VM, Elizondo-Rodríguez J, Simental-Mendía M. Clinical efficacy of botulinum toxin in the treatment of plantar fasciitis: a systematic review and meta-analysis of randomized controlled trials. *Arch Phys Med Rehabil*. 2022;103(2):364-71.
39. Herber A, Covarrubias O, Daher M, Tung WS, Gianakos AL. Platelet rich plasma therapy versus other modalities for treatment of plantar fasciitis: a systematic review and meta-analysis. *Foot Ankle Surg*. 2024;30(4):285-93.
40. Maida E, Presley JC, Murthy N, Pawlina W, Smith J. Sonographically guided deep plantar fascia injections: where does the injectate go? *J Ultrasound Med*. 2013;32(8):1451-9.
41. Li Z, Xia C, Yu A, Qi B. Ultrasound- versus palpation-guided injection of corticosteroid for plantar fasciitis: a meta-analysis. *Plos One*. 2014;9(3):e92671.