



Original

Tratamiento endoscópico de tendinitis calcificante del glúteo mayor. A propósito de un caso

L. Pérez-Carro¹, L. A. Ruiz-Villanueva¹, O. Pérez-Fernández¹, A. Cerezal², L. Trueba-Sánchez¹, S. Abad Repiso¹

¹ Hospital Mompía. Santander, Cantabria

² Hospital Universitario La Paz. Madrid

Correspondencia:

Dr. Luis Perez-Carro

Correo electrónico: lpcarro@gmail.com

Recibido el 10 de febrero de 2024

Aceptado el 30 de septiembre de 2024

Disponible en Internet: septiembre de 2024

RESUMEN

La tendinitis calcificante es una patología frecuente; en cambio, su prevalencia y localización en el tendón del glúteo mayor es extremadamente rara y se dispone de escasa bibliografía sobre su tratamiento. Presentamos un caso de una mujer de 46 años que presentaba dolor en la región posterolateral de la cadera, junto con radiculopatía ipsilateral, secundarios a tendinitis calcificante del glúteo mayor. Debido a la gravedad, cronicidad y resistencia de los síntomas, se realizó intervención quirúrgica consistente en limpieza endoscópica intratendón. Los controles radiográficos postoperatorios demuestran una extirpación prácticamente completa. La paciente se mantiene asintomática y sin recurrencia al año de la intervención. Solo existe publicado un caso semejante a este con éxito similar.

La endoscopia debe ser considerada como una opción de tratamiento eficaz frente a la tendinitis calcificante del glúteo mayor resistente al tratamiento conservador, presentando adicionalmente la menor morbilidad de la cirugía endoscópica con respecto a la cirugía abierta

Palabras clave: Artroscopia. Cadera. *Labrum*. Calcificación. Glúteo mayor.

ABSTRACT

Endoscopic treatment of calcific tendinitis of the gluteus maximus. A case report

While calcific tendinitis is a common disorder, its prevalence and location in the gluteus maximus tendon is extremely rare, and there is little literature on its treatment. We present the case of a 46-year-old woman who presented with pain in the posterolateral region of the hip, together with ipsilateral radiculopathy, secondary to calcific tendinitis of the gluteus maximus. Due to the severity, chronicity and resistance of the symptoms, surgery consisting of endoscopic intratendon cleaning was decided. The postoperative radiographic examinations demonstrate virtually complete excision. The patient remains asymptomatic and without recurrence one year after surgery. There is only a single previous published case similar to this one, reporting similar success. Endoscopy should be considered as an effective treatment option for calcific tendinitis of the gluteus maximus resistant to conservative management, with the additional advantage of the lesser morbidity of endoscopic surgery compared to open surgery.

Key words: Arthroscopy. Hip. *Labrum*. Calcification. Gluteus maximus.



<https://doi.org/10.24129/j.reaca.31181.fs2402007>

© 2024 Fundación Española de Artroscopia. Publicado por Imaidea Interactiva en FONDOSCIENCE® (www.fondoscience.com). Este es un artículo Open Access bajo la licencia CC BY-NC-ND (www.creativecommons.org/licenses/by-nc-nd/4.0/).

Introducción

La tendinitis calcificante es una patología relativamente frecuente y está ocasionada debido al exceso de depósito de cristales de hidroxapatita cálcica en los tendones. Afecta típicamente a pacientes entre la tercera y la sexta décadas de la vida, con prevalencia en el sexo femenino. Las articulaciones sobre las que se desarrolla con mayor frecuencia son el hombro y la cadera⁽¹⁾. La tendinitis calcificante en la proximidad de la articulación coxofemoral constituye el 5,4% de los casos en mayores de 15 años, produciéndose con mayor frecuencia sobre los tendones del recto femoral y del glúteo medio⁽²⁾. El tratamiento inicial de la tendinitis calcificante consiste en antiinflamatorios no esteroideos por vía oral, fisioterapia, infiltración guiada por imagen de corticosteroides, ultrasonidos focalizados de alta frecuencia, barbotaje percutáneo ecoguiado y terapia por ondas de choque⁽³⁾. La principal indicación quirúrgica son los casos refractarios al tratamiento conservador que presentan síntomas limitantes para las actividades de la vida diaria.

Existe en la literatura un número aceptable de artículos respecto al tratamiento endoscópico de la tendinitis calcificante del glúteo medio. En cambio, no existe gran evidencia acerca del tratamiento quirúrgico para la tendinitis calcificante del glúteo mayor. Realizando una búsqueda bibliográfica exhaustiva, únicamente encontramos un artículo, de tipo *case report*, que describe el tratamiento endoscópico para esta patología⁽⁴⁾. El objetivo de esta publicación es presentar un caso de tendinitis calcificante del glúteo mayor tratado exitosamente mediante cirugía endoscópica.

Presentación del caso

Se trata de una mujer de 46 años que presentaba dolor crónico (3 años de evolución) de inicio insidioso, en la zona posterolateral de la cadera derecha, al nivel de la inserción del tendón del glúteo mayor. Adicionalmente, refería radiculopatía en el miembro inferior derecho, con sensaciones diestésicas.

En la exploración física, se apreció una marcha sin cojera y un balance articular completo sin signos positivos de pinzamiento femoroacetabular, ni

dolor inguinal. La fuerza muscular estaba conservada y era similar a la contralateral. Presentaba dolor intenso a la palpación de la inserción del glúteo mayor, referido en sentido proximal a la nalga ipsilateral. El dolor se reproducía a la extensión contra resistencia e impedía sedestaciones prolongadas. Las imágenes de radiografía simple y tomografía computarizada (TC) evidenciaron una tendinosis calcificante que afectaba a la prolongación aponeurótica del glúteo mayor en proximidad a su inserción en la región superior de la línea áspera del fémur (**Figuras 1 y 2**). En la resonancia magnética (RM) de cadera, se apreció una rotura del *labrum*, la cual era asintomática en la exploración física. Debido a la clínica de dolor radicular, se realizó también una RM lumbar y del espacio subglúteo, descartándose afectación radicular o neuritis del ciático. Dentro del tratamiento previo durante los 3 años de evolución, constaban la administración de antiinflamatorios no esteroideos por vía oral, un programa específico de fisioterapia y varias infiltraciones ecoguiadas de corticosteroides con resultado positivo, habiendo realizado una última sin respuesta. Debido a la gravedad y cronicidad de los síntomas, y su resistencia al tratamiento conservador, se decidió realizar una intervención quirúrgica consistente en limpieza y extirpación de la calcificación intratendón de manera endoscópica.

Bajo anestesia combinada (espinal y general), la paciente fue colocada en la mesa de tracción en decúbito supino con la pierna contralateral en abducción y la cade-

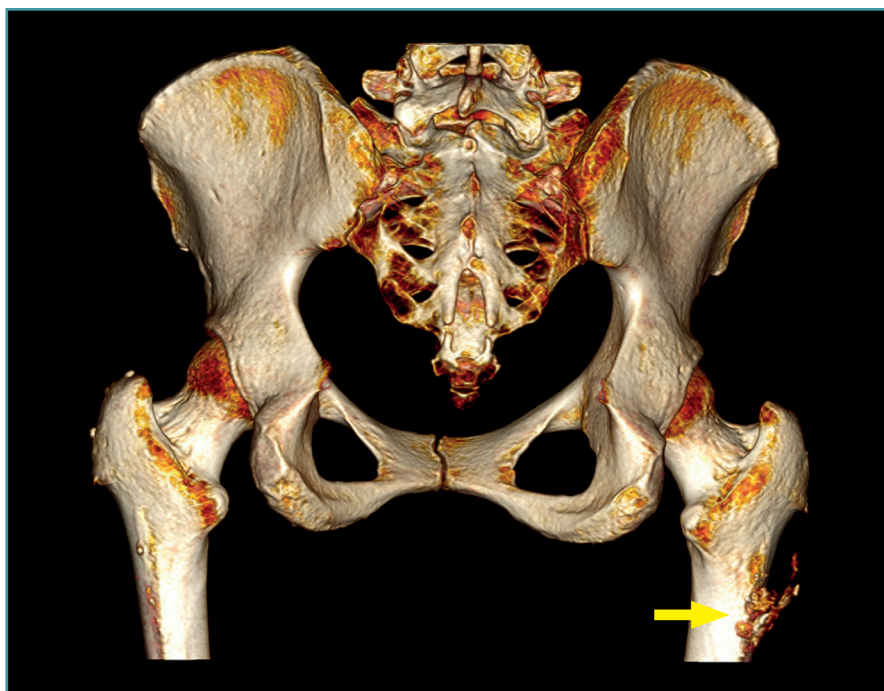


Figura 1. Cadera derecha. Visión posteroanterior de tomografía computarizada 3D que muestra una tendinosis calcificante afectando a la prolongación aponeurótica del glúteo mayor en proximidad a su inserción en la región superior de la línea áspera del fémur (flecha).

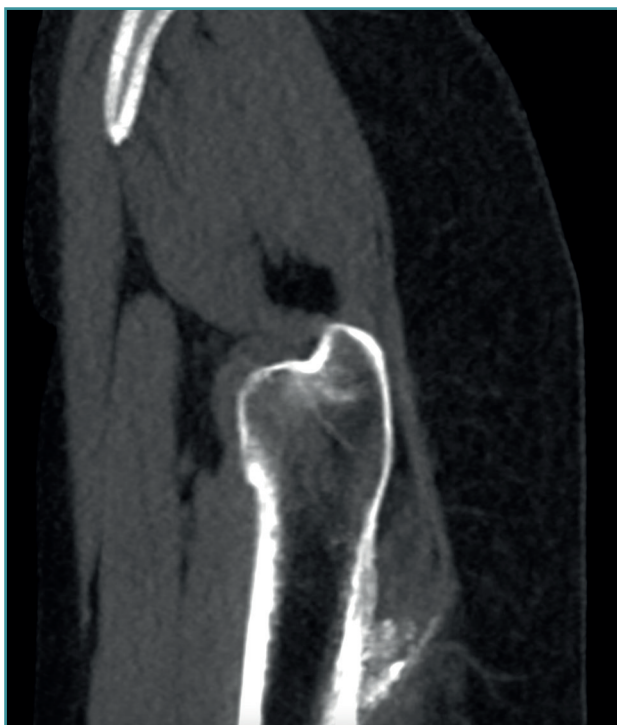

Figura 2. Cadera derecha. Visión sagital de tomografía computarizada que muestra la calcificación del glúteo mayor en la zona de inserción en el fémur.

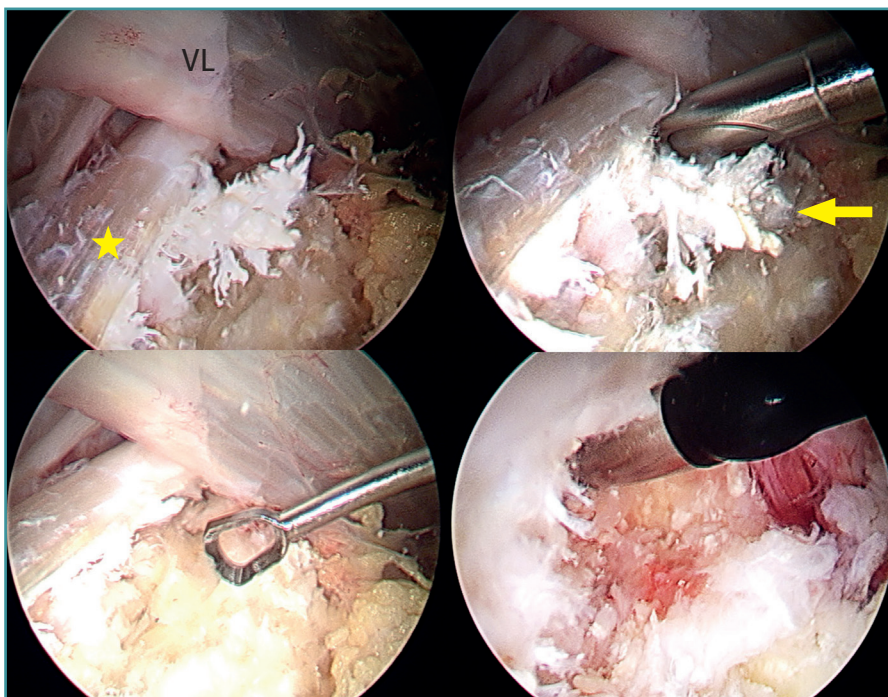


Figura 3. Cadera derecha. Imagen artroscópica en el espacio peritrocantérico que muestra una calcificación de color blanquecino y aspecto coraliforme (flecha) en la zona de inserción del tendón del glúteo mayor en el fémur (estrella). Extirpación mediante instrumental motorizado, cureta y radiofrecuencia. VL: vasto lateral.

ra que se va a operar en una posición de 10-15° de flexión y con ligera aproximación a la línea media neutra. La cadera se distrae mínimamente con la tracción longitudinal combinada con la presión de un poste perineal y el pie de la pierna que va a ser intervenida se gira internamente para llevar el cuello femoral paralelo al suelo, inclinando la mesa 10° hacia el lado contrario. A continuación, se procedió a la localización de la calcificación mediante fluoroscopia y se crearon 2 portales en el espacio peritrocantérico mediante la técnica *all inside*, uno primero de visión, localizado a la altura de la cresta del vasto en la zona del portal anterior modificado y un segundo portal anterolateral distal de trabajo, localizado a la altura de la calcificación. Se realizó una bursectomía trocantérica para visualizar el tendón del glúteo mayor y, una vez localizado dicho tendón, se identificó la calcificación, que se caracterizaba por un color blanquecino de aspecto coraliforme y consistencia pastosa, procediéndose a continuación a su extirpación mediante instrumental motorizado, cureta y radiofrecuencia (**Figura 3**). Por último, se comprobó la integridad del tendón y se confirmó mediante control escópico la extirpación completa de la calcificación. En el postoperatorio se prescribió un antiinflamatorio no esteroideo (naproxeno) durante 3 semanas como profilaxis de osificaciones heterotópicas.

Se realizó un protocolo rehabilitador de recuperación habitual tras artroscopia/endoscopia de cadera, con carga asistida con muletas durante 3 semanas y movimientos de circunducción más bicicleta estática durante 15 minutos 4 veces al día. Se recomendó evitar ejercicios de extensión y paso largo para evitar posibles lesiones del tendón del glúteo mayor. La paciente refirió reversión total de la sintomatología, incluido el dolor radicular, y vuelta a la actividad física y deportiva a los 3 meses de la intervención. Realizado un control al año de la intervención, la paciente se mantiene asintomática para cualquier actividad, con desaparición completa y sin recurrencia de la calcificación (**Figura 4**).

Discusión

La tendinitis calcificante es un proceso evolutivo con diferentes fases caracterizadas cada una por imágenes radiológicas y sin-

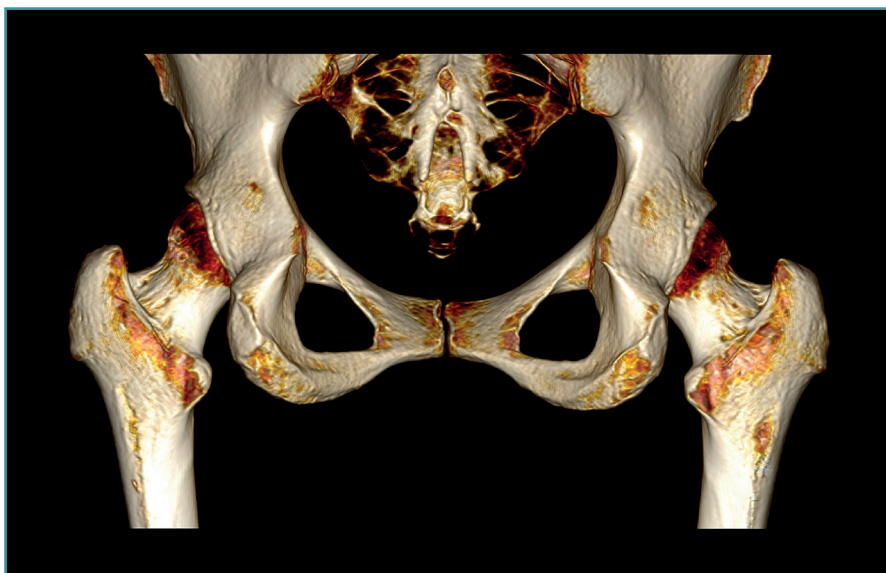


Figura 4. Cadera derecha. Visión posteroanterior de tomografía computarizada 3D que muestra desaparición completa y sin recurrencia de la calcificación.

tomatología específicas. Comienza con la fase formativa, en la que una región del tendón, por causa desconocida, sufre una transformación fibrocartilaginosa. A continuación, se produce la fase de calcificación, pudiendo ocasionar dolor de características mecánicas. Tras esta, se da lugar a la fase resortiva, caracterizada por neovascularización periférica y migración de macrófagos que absorben el depósito, siendo esta la etapa de mayor intensidad del dolor. Por último, la fase de reabsorción, en la cual los fibroblastos restauran el patrón normal del tendón⁽¹⁾. La cadera es la segunda articulación más comúnmente afectada de tendinitis calcificante. Los tendones involucrados con mayor frecuencia son los del recto femoral, más el directo que el indirecto. Tras estos, en segundo lugar, se encuentran los tendones glúteos, con mayor prevalencia del medio sobre el mayor; y, en menor medida, otros como: los aductores, el piriforme, el psoas ilíaco, los isquiotibiales y el sartorio.

Dependiendo del tendón afectado, el diagnóstico diferencial incluye diversas patologías: infección, tumores (como el osteosarcoma parostal), radiculopatía lumbar, fractura por avulsión, miositis osificante, *os acetabuli* o huesos sesamoideos⁽⁵⁾.

Respecto a la anatomía, el glúteo mayor tiene su origen en la línea glútea posterior, la superficie posterior de sacro y cóccix, y el ligamento sacrotuberoso. Sus bandas superiores se insertan en la banda iliotibial y las inferiores lo hacen en la línea áspera del fémur. Este músculo está inervado por el nervio glúteo inferior (L5, S1 y S2). Sus acciones son la extensión del muslo y la rotación externa del fémur^(6,7).

La tendinitis calcificante del glúteo mayor ocurre típicamente en las fibras que se insertan en la cara postero-

lateral del fémur⁽⁸⁾. Respecto a la clínica de la tendinitis calcificante del glúteo mayor, el dolor suele ser de inicio insidioso con periodos de exacerbación relacionados con la actividad física. La sintomatología de carácter agudo, entendido este como duración menor de 3 semanas, está relacionada con lesiones iniciales de mayor tamaño, tiene mayor prevalencia en pacientes jóvenes, los síntomas son de mayor intensidad y la recuperación es más satisfactoria, en comparación con los casos con sintomatología de carácter crónico. Las calcificaciones con márgenes delimitados responden mejor al tratamiento que las lesiones de bordes irregulares⁽⁹⁾.

En la exploración física, el rango de movilidad de la cadera es completo, indoloro y simétrico al lado contralateral, la fuerza de la musculatura suele estar conservada y la marcha habitualmente es normal, aunque puede ser antiálgica. Destaca el intenso dolor a la palpación en la nalga afectada y sobre la inserción femoral del tendón del glúteo mayor, distal a la *bursa trocantérica*^(10,11). También se han descrito casos de dolor ciático junto a test de tensión neural positivo (test de Slump sentado)^(8,12,13) y en estos casos debe realizarse el diagnóstico diferencial con el denominado síndrome glúteo profundo, síndrome caracterizado por dolor y/o disestesias en la nalga, la cadera o la cara posterior del muslo, junto con dolor radicular debido a un atrapamiento del nervio ciático, el cual se encuentra localizado posterior a la inserción del glúteo mayor a una distancia de 3 a 6 cm, en el espacio subglúteo. Una de las causas de este son bandas fibrosas compresivas que discurren entre la cara posterior del trocánter mayor y el glúteo mayor⁽¹⁴⁻¹⁶⁾.

En los casos de tendinopatía calcificante del glúteo mayor se pueden observar en la radiografía simple calcificaciones en la metáfisis femoral, aunque también puede cursar con una imagen normal. Por tanto, suelen ser necesarias para el diagnóstico la TC y/o la RM, donde se aprecia una irregularidad o erosión cortical en la inserción del glúteo mayor en la tuberosidad glútea, situada en la cara posterolateral del fémur, distal al trocánter mayor, acompañada de áreas de calcificación tendinosas, signos inflamatorios locales y, en algunos casos, de roturas parciales intratendinosas⁽¹⁷⁾. También se puede emplear la TC por emisión de fotón único guiada por TC (SPECT-TC), que precisa la localización anatómica y evalúa la actividad de

la lesión, siendo de interés en el diagnóstico diferencial en pacientes con antecedentes oncológicos⁽¹⁸⁾.

Acerca del tratamiento de la tendinitis calcificante y específicamente en lo referente a la mencionada patología sobre el tendón del glúteo mayor, la indicación inicial es el tratamiento conservador, sustentado en la administración de antiinflamatorios no esteroideos por vía oral y fisioterapia. Sang-Min Park *et al.* reportaron resultados en los que, en el 66% de los casos, la sintomatología causada por la tendinitis calcificante se resolvió en 2,5 meses sin necesidad de ninguna técnica intervencionista o cirugía⁽³⁾. En pacientes que no responden al tratamiento conservador están indicadas técnicas como la infiltración guiada por imagen de corticosteroides, ultrasonidos focalizados de alta frecuencia, barbotaje percutáneo ecoguiado y terapia por ondas de choque. Hema Nalini Choudur *et al.* describieron la infiltración guiada por imagen (fluoroscopia o TC) de corticoanestésico en estos casos, logrando en todos el retorno a las actividades diarias y la resolución completa del dolor en un periodo máximo de 6 meses⁽¹⁹⁾. Hannae Jo *et al.* mostraron la técnica de barbotaje percutáneo ecoguiado en un caso en el que el tratamiento conservador y la terapia por ondas de choque no habían sido efectivos, obteniendo tanto el alivio sintomático como la resolución de la calcificación en la radiografía⁽¹³⁾. Kwang-Jun Oh *et al.* emplearon la terapia por ondas de choque para el tratamiento de la tendinitis calcificante alrededor de la cadera, logrando resultados clínicos y radiológicos óptimos con un seguimiento de 15 meses⁽²⁰⁾. Champ L. Baker *et al.* publicó la tenotomía percutánea ecoguiada para la tendinopatía del glúteo, consiguiendo el alivio del dolor y la mejora funcional evaluados mediante cuestionarios validados, sin reportar complicaciones⁽²¹⁾.

La cirugía está indicada en los casos en los que tanto el tratamiento conservador como las técnicas descritas fracasan y los síntomas limitan las actividades de la vida diaria. Manoj Kumar *et al.* presentaron un caso de tendinitis calcificante del glúteo mayor intervenido mediante cirugía abierta con gran tamaño de la incisión y de disección de partes blandas⁽⁸⁾. Ariel A. Williams *et al.* describieron un caso similar en un golfista, en el que realizan intervención quirúrgica por técnica abierta, consistente en desbridamiento de la tendinosis y reparación del tendón empleando suturas con anclajes⁽¹⁰⁾. Respecto a la técnica endoscópica, la mayoría de los artículos publicados hacen referencia al tratamiento de la tendinitis calcificante del glúteo medio. En 2003, Utku Kandemir *et al.* reportaron el primer caso de tendinitis calcificante de glúteos menor y medio tratado mediante cirugía endoscópica, aconsejando esta técnica debido a su efectividad y escasa morbilidad⁽²²⁾. Posteriormente, Chen Jean *et al.* y Lee Wen Qiang *et al.* reprodujeron esta técnica de desbridamiento endoscópico en pacientes similares de manera exitosa^(23,24). Justin J. Mitchell *et al.* describieron la técnica quirúrgica endoscópica para la bursectomía trocantérica y

el alargamiento de la banda iliotibial para el tratamiento de la bursitis trocantérica. Aunque se trata de una cirugía técnicamente demandante, ofrece una visualización completa del espacio bursal trocantérico, además de ciertas ventajas respecto a la técnica abierta: mínimas incisiones, menor disección de partes blandas y disminución de pérdida sanguínea⁽²⁵⁾.

En 2021, Charles A. Su *et al.* publicaron por primera vez un artículo sobre el tratamiento endoscópico para la tendinitis calcificante del glúteo mayor realizando bursectomía trocantérica y desbridamiento de la calcificación de manera similar a la descrita en este caso⁽⁴⁾. El uso de antiinflamatorios no esteroideos para evitar calcificaciones postoperatorias fue publicado por Randelli en cirugía artroscópica de cadera demostrando alta eficacia⁽²⁵⁾. Se reporta aquí el segundo caso de tendinitis calcificante del glúteo mayor tratado mediante cirugía endoscópica, considerando que es una técnica reproducible y efectiva.

Conclusión

La cirugía endoscópica para abordar la tendinitis calcificante del glúteo mayor permite el desbridamiento escisional controlado bajo visión directa con las ventajas adicionales de la menor morbilidad, menor tamaño de las incisiones, menor lesión de partes blandas, incluido el riesgo de afectación del nervio ciático gracias a la visión directa y aumentada, menor pérdida sanguínea, menor tiempo de exposición y, por tanto, el menor riesgo de infección, y la recuperación mucho más rápida en comparación con la cirugía abierta.

Responsabilidades éticas

Conflicto de interés. Los autores declaran no tener ningún conflicto de interés.

Financiación. Este trabajo no ha sido financiado.

Protección de personas y animales. Los autores declaran que para esta investigación no se han realizado experimentos en seres humanos ni en animales.

Confidencialidad de los datos. Los autores declaran que han seguido los protocolos de su centro de trabajo sobre la publicación de datos de pacientes.

Derecho a la privacidad y consentimiento informado. Los autores declaran que en este artículo no aparecen datos de pacientes.

Bibliografía

1. Siegal DS, Wu JS, Newman JS, Del Cura JL, Hochman MG. Calcific tendinitis: a pictorial review. *Can Assoc Radiol J.* 2009;60(5):263-72.

2. Pope TL Jr, Keats TE. Case Report 733. Calcific Tendinitis of the Origin of the Medial and Lateral Heads of the Rectus Femoris Muscle and the Anterior Iliac Spin (AII). *Skeletal Radiol.* 1992;21(4):271-2.
3. Park SM, Baek JH, Ko YB, Lee HJ, Park KJ, Ha YC. Management of acute calcific tendinitis around the hip joint. *Am J Sports Med.* 2014;42(11):2659-65.
4. Su CA, Ina JG, Raji Y, Strony J, Philippon MJ, Salata MJ. Endoscopic Treatment of Calcific Tendinitis of the Gluteus Maximus: A Case Report. *JBJS Case Connect.* 2021;11(2):e20.00974-6.
5. Draghi F, Cocco G, Lomoro P, Bortolotto C, Schiavone C. Non-rotator cuff calcific tendinopathy: ultrasonographic diagnosis and treatment. *J Ultrasound.* 2020;23(3):301-15.
6. Mascarenhas R, Frank RM, Lee S, Salata MJ, Bush-Joseph C, Nho SJ. Endoscopic Treatment of Greater Trochanteric Pain Syndrome of the Hip. *JBJS Rev.* 2014;2(12):e2.
7. Philippon MJ, Michalski MP, Campbell KJ, et al. Surgically Relevant Bony and Soft Tissue Anatomy of the Proximal Femur. *Orthop J Sports Med.* 2014;2(6):2325967114535188.
8. Kumar M, D'Silva DF, Shah M, Parekh G. Calcific Tendonitis of the Gluteus Maximus Tendon: A Case Report and Review of the Literature. *J Mahatma Gandhi Inst Med Sci.* 2016;21(1):65.
9. Yi SR, Lee MH, Yang BK, et al. Characterizing the Progression of Varying Types of Calcific Tendinitis around Hip. *Hip Pelvis.* 2015;27(4):265-72.
10. Williams AA, Stang TS, Fritz J, Papp DF. Calcific Tendinitis of the Gluteus Maximus in a Golfer. *Orthopedics.* 2016;39(5):e997-e1000.
11. Huang K, Murphy D, Dehghan N. Calcific tendinitis of the gluteus maximus of a 53-year-old woman. *CMAJ.* 2017;189(50):E1561.
12. Singh JR, Yip K. Gluteus maximus calcific tendonosis: a rare cause of sciatic pain. *Am J Phys Med Rehabil.* 2015;94(2):165-7.
13. Jo H, Kim G, Baek S, Park HW. Calcific Tendinopathy of the Gluteus Medius Mimicking Lumbar Radicular Pain Successfully Treated With Barbotage: A Case Report. *Ann Rehabil Med.* 2016;40(2):368-72.
14. Reich MS, Shannon C, Tsai E, Salata MJ. Hip arthroscopy for extra-articular hip disease. *Curr Rev Musculoskelet Med.* 2013;6(3):250-7.
15. Hernando MF, Cerezal L, Pérez-Carro L, Abascal F, Canga A. Deep gluteal syndrome: anatomy, imaging, and management of sciatic nerve entrapments in the subgluteal space. *Skeletal Radiol.* 2015;44(7):919-34.
16. Carro LP, Hernando MF, Cerezal L, Navarro IS, Fernández AA, Castillo AO. Deep gluteal space problems: piriformis syndrome, ischiofemoral impingement and sciatic nerve release. *Muscles Ligaments Tendons J.* 2016;6(3):384-396.
17. Pan J, Bredella MA. Imaging lesions of the lateral hip. *Semin Musculoskelet Radiol.* 2013;17(3):295-305.
18. Van Damme K, De Coster L, Mermuys K, Van den Eeckhaut A, Walgraeve N, De Geeter F. Bone scan findings in calcific tendinitis at the gluteus maximus insertion: some illustrative cases. *Radiol Case Rep.* 2017;12(1):168-74.
19. Choudur HN, Munk PL. Image-guided corticosteroid injection of calcific tendonitis of gluteus maximus. *J Clin Rheumatol.* 2006;12(4):176-8.
20. Oh KJ, Yoon JR, Shin DS, Yang JH. Extracorporeal shock wave therapy for calcific tendinitis at unusual sites around the hip. *Orthopedics.* 2010;33(10):769.
21. Baker CL Jr, Mahoney JR. Ultrasound-Guided Percutaneous Tenotomy for Gluteal Tendinopathy. *Orthop J Sports Med.* 2020;8(3):2325967120907868.
22. Kandemir U, Bharam S, Philippon MJ, Fu FH. Endoscopic treatment of calcific tendinitis of gluteus medius and minimus. *Arthroscopy.* 2003;19(1):E4.
23. Jian C, Dan W, Gangliang W. Endoscopic treatment for calcific tendinitis of the gluteus medius: A case report and review. *Front Surg.* 2022;9:917027.
24. Wen Qiang L, Gen Lin F, Chia ZY. A 57-Year-Old Woman with Calcific Tendinitis of the Gluteus Medius Presenting with Right Lateral Hip Pain Managed by Endoscopic Debridement. *Am J Case Rep.* 2023;24:e938661.
25. Mitchell JJ, Chahla J, Vap AR, et al. Endoscopic Trochanteric Bursectomy and Iliotibial Band Release for Persistent Trochanteric Bursitis. *Arthrosc Tech.* 2016;5(5):e1185-e1189.
26. Randelli F, Pierannunzii L, Banci L, Ragone V, Aliprandi A, Buly R. Heterotopic ossifications after arthroscopic management of femoroacetabular impingement: the role of NSAID prophylaxis. *J Orthop Traumatol.* 2010;11(4):245-50.