



Técnica quirúrgica

Reconstrucción del manguito rotador mediante técnica artroscópica de triple hilera. Técnica quirúrgica

D. M. González Ontiveros^{1,2}, Ad. Cuéllar Ayestarán², As. Cuéllar Ayestarán², R. Cuéllar Gutiérrez²

¹ Hospital Regional 1.º de Octubre. Instituto de Seguridad y Servicios Sociales de los Trabajadores del Estado. Ciudad de México. México

² Hospital Policlínica Gipuzkoa. Grupo Quirónsalud. Donostia. San Sebastián

Correspondencia:

Dr. Dylan Mauricio González Ontiveros
Correo electrónico: dylan.mgo@hotmail.com

Recibido el 25 de octubre de 2023
Aceptado el 30 de septiembre de 2024
Disponible en Internet: septiembre de 2024

RESUMEN

La reconstrucción de los desgarros grandes y masivos del manguito rotador sigue siendo un reto importante para los cirujanos de hombro y la técnica ideal, un tema aún controvertido. Se presenta una nueva técnica denominada de triple hilera que inserta una hilera intermedia de anclajes adicional a las hileras medial y lateral habituales de las técnicas conocidas de doble hilera o *suture bridge*. Con ello se consigue un aumento de la superficie y presión de contacto sobre la huella nativa.

La técnica quirúrgica se desarrolla siguiendo 3 fases de anudado: en la primera, se realiza la reducción del tendón mediante las suturas de los anclajes de la 2.ª hilera (lateral); en la segunda, se realiza la compresión del tendón sobre la huella al anudar las suturas de los implantes de la primera hilera (medial); y, finalmente, en la tercera se tensa el conjunto transportando las suturas de la 2.ª hilera a los anclajes de tipo *footprint* de la 3.ª hilera (intermedia).

Palabras clave: Manguito rotador. Ruptura. Artroscopia de hombro. Triple hilera. Superficie de contacto.

ABSTRACT

Reconstruction of the rotator cuff using a triple-row arthroscopic technique. Surgical technique

The reconstruction of large, massive rotator cuff tears remains a major challenge for shoulder surgeons, and the ideal technique is still the subject of controversy. A new "triple-row" technique is presented, involving the insertion of an additional intermediate row of anchorings in addition to the usual medial and lateral rows of the known double-row or *suture bridge* techniques. This results in an increase in the contact surface and contact pressure on the native footprint.

The surgical technique is performed in three knotting phases: in the first phase, the tendon is reduced using the sutures of the anchors of the second row (lateral); in the second phase, the tendon is compressed over the footprint by knotting the sutures of the implants of the first row (medial); and finally, in the third phase, the entire assembly is tightened, transferring the sutures of the second row to the *footprint*-type anchorings of the third row (intermediate).

Key words: Rotator cuff. Rupture. Shoulder arthroscopy. Triple row. Contact surface.



<https://doi.org/10.24129/j.reaca.31181.fs2310028>

© 2024 Fundación Española de Artroscopia. Publicado por Imaidea Interactiva en FONDOSCIENCE® (www.fondoscience.com). Este es un artículo Open Access bajo la licencia CC BY-NC-ND (www.creativecommons.org/licenses/by-nc-nd/4.0/).

Introducción

El objetivo de la reparación del manguito rotador es recuperar la función del hombro de la forma más rápida e indolora posible. Los desgarros grandes y masivos del manguito rotador siguen siendo un reto importante para los cirujanos de hombro, hasta el punto de que puede resultar difícil restaurar el manguito rotador a su posición anatómica⁽¹⁾. En las reparaciones artroscópicas de doble hilera o *suture bridge*, se han descrito tasas de fracaso del 10 al 30%⁽²⁾. Asimismo, la fijación en una sola hilera de las roturas masivas de manguito rotador ha dado lugar a una tasa de nueva rotura de hasta el 69% de los casos⁽³⁾.

Es importante la identificación de factores de riesgo de que se produzcan nuevos desgarros. Así, la cicatrización tras la cirugía depende principalmente de la calidad del tejido, del tamaño del desgarró, la atrofia muscular y la retracción del tendón⁽⁴⁾. La restauración de la huella aumenta la probabilidad de una cicatrización y la posterior función fisiológica del hombro⁽⁵⁾. Maximizar el área de contacto de la huella del manguito de los rotadores mejora el potencial de curación⁽⁶⁾. Así, podremos predecir el grado de afectación en el plano sagital y de retracción en el frontal, siguiendo la clasificación de Patte⁽⁷⁾, la atrofia muscular y la infiltración grasa siguiendo los criterios de Goutalier⁽⁸⁾.

El enfoque más común para la reparación del manguito rotador mediante una técnica artroscópica implica el uso de anclajes de sutura en una configuración de hilera única con anclajes en la cara lateral de la huella tendinosa o de doble hilera que incorpora la misma configuración de anclaje que la reparación en hilera única, con la adición de una segunda hilera de anclajes colocados en la cara medial de la huella tendinosa⁽⁹⁾.

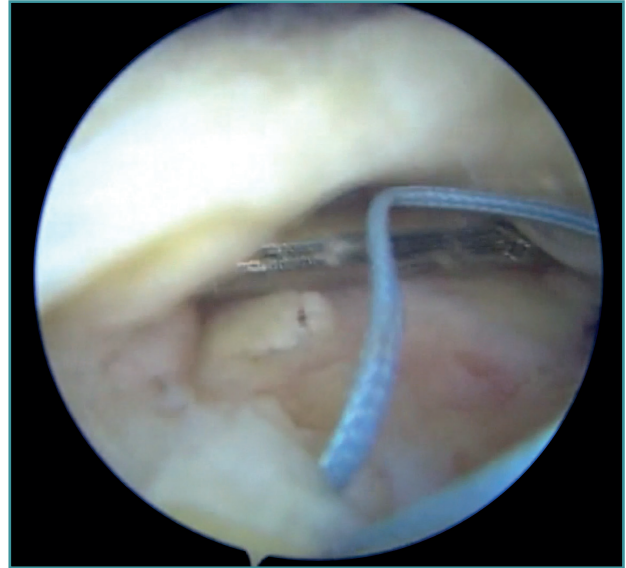
Ostrander *et al.* propusieron una modificación de la técnica de doble hilera o *suture bridge*, en la que se insertó una hilera intermedia adicional independiente de las hileras medial y lateral (triple hilera). Se demostró que esta variación de la técnica da como resultado una superficie de contacto de la huella nativa y una presión de contacto significativamente mayores en comparación con las técnicas de doble hilera y transósea equivalente⁽⁶⁾.

El propósito del presente trabajo es describir pormenorizadamente el procedimiento de esta técnica en auge de forma que resulte practicable en un tiempo no muy superior al de una técnica de *suture bridge* habitual.

Técnica quirúrgica

Indicaciones

La técnica está indicada en roturas grandes de tamaños 1 y 3 de la clasificación de Patte por su extensión⁽¹⁰⁾ y estadios 2 y 3 de retracción en el plano frontal de la misma clasificación^(5,11). No realizamos esta técnica en la reparación de



Vídeo 1. Muestra la técnica pormenorizada y paso a paso de la reconstrucción del manguito con una triple hilera.

<https://fondoscience.s3.eu-west-1.amazonaws.com/fs-reaca-videos/reaca.fs2310028-reconstruccion-manguito-rotador-artroscopia-triple-hilera.mp4>

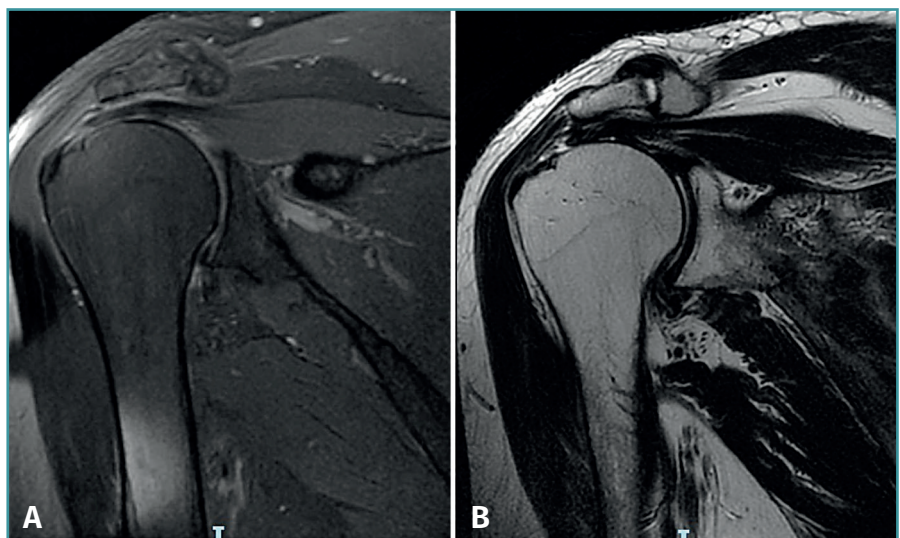

Figura 1. Estudio de resonancia magnética en el caso (hombro izquierdo) seleccionado para esta técnica quirúrgica. Secuencias T1 (A) y T2 (B) que muestran una rotura de tipo 2 de Patte sin atrofia muscular ni infiltración grasa significativas (Goutalier grado 0).

roturas pequeñas, fácilmente reparables por técnicas más sencillas. Tampoco la realizamos en casos que presentan: atrofia muscular e infiltración grasa (igual o superior al grado 3 de Goutalier); roturas del subescapular de grado II o superior de la clasificación de Lafosse⁽⁶⁾; se le han realizado intervenciones previas; presentan signos artrósicos; o se trata de pacientes con menor demanda funcional o que no colaborarían activamente en la rehabilitación.

Personalmente, tendemos a excluir también a pacientes con mala calidad del tendón (adelgazado, friable) o del sustrato óseo (marcada osteoporosis), donde optamos por técnicas más sencillas como la de hilera simple. Frecuentemente, no podemos valorar estos parámetros hasta el momento mismo de realizar el balance articular y de lesiones, como señalamos en el **Vídeo 1**.

El estudio de resonancia magnética (RM) previo a la cirugía permitió valorar el porcentaje de rotura según los grados de retracción tendinosa establecidos en la clasificación de Patte (**Figura 1**).

Técnica quirúrgica

A todos los pacientes se les realiza una anestesia general y un bloqueo regional del nervio interescaénico guiado por ecografía por parte del Servicio de Anestesia.

Se desarrolla el procedimiento de forma análoga a otras técnicas de reconstrucción del manguito rotador. Se coloca al paciente en decúbito lateral con tracción equivalente al 10% del peso corporal. Se utiliza bomba con una presión promedio de 50 mmHg y se mantiene una hipotensión controlada por debajo de 100 mm de tensión arterial sistólica (TAS) para disminuir el sangrado y mejorar la visión artroscópica intraoperatoria.

Se realiza en primer lugar un portal posterior clásico del espacio glenohumeral, que permite realizar un balance y determinar las características de la rotura del supraespinoso y posibles lesiones acompañantes del subescapular y de la porción larga del bíceps (PLB). Se reintroduce seguidamente el artroscopio al espacio subacromial a través del mismo portal en la piel. El resto de los portales se realizan bajo visualización directa. Se practican así los portales de trabajo anterolateral, lateral y los auxiliares anterosuperolateral (ASL) y posterosuperolateral (PSL).

Seguidamente, se realiza un desbridamiento superficial de la huella sobre el troquíter, se liberan los tejidos blandos y se moviliza el muñón del tendón con pinza de tipo *grasper*. Ello permite valorar el tamaño de la rotura, el grosor del tendón y las posibilidades de reducción.

Primer paso de la reparación

En todos los casos, se realizan 4 perforaciones con el punzón, 2 para la hilera medial (o primera) y 2 para la

hilera central (o segunda). Seguidamente, se insertan los 2 implantes óseos de la hilera central, en este caso de tipo Healicoil Regenesorb[®] 4,5 de doble sutura UltraBraid[®] N. 2 (Smith & Nephew Inc., Andover, MA, USA). Se insertan próximos al borde lateral de la huella y al menos a 1 cm del límite del cartílago articular, uno posterior y otro anterior. Estos 2 implantes constituyen la segunda hilera que permitirá la reducción de la rotura.

Seguidamente, se colocan otros anclajes del mismo tipo Healicoil Regenesorb[®] 5,5 de doble sutura UltraBraid[®] N. 2 (Smith & Nephew Inc., Andover, MA, USA) al borde del cartílago articular. Estos anclajes constituyen la primera hilera que permitirá realizar la compresión del tendón sobre la huella.

Segundo paso de la reparación

En el borde libre del tendón se dan 4 puntos de tipo Loop Lasso[®], según la técnica descrita por Lafosse⁽¹²⁾. Estos puntos se dan con cada uno de los 4 cabos de los 2 anclajes de la segunda hilera, traspasando el tejido mediante pinzas de recuperación directa de tipo Curve[®] (Smith & Nephew Inc., Andover, MA, USA). De forma habitual, se comienza dando los puntos desde posterior hacia anterior, siguiendo siempre el mismo orden para evitar confundirlos.

Seguidamente, se traspasa el tendón a un centímetro de su borde libre con cada uno de los 8 cabos de las 4 suturas de los 2 anclajes de la primera hilera. Para ello, se utilizan las mismas pinzas de recuperación directa de tipo Curve[®].

A continuación, se desbrida el espacio subdeltoideo lateral y preparamos el asiento de los anclajes de la tercera hilera.

Fase de reducción en la segunda hilera (Figura 2A)

En la fase de reducción en la segunda hilera se realiza la reducción del tendón a su huella mediante el anudado de los puntos de tracción de tipo Loop Lasso[®] dados en su borde libre con las suturas de los anclajes de la segunda hilera o central. Se recuperan juntos en el espacio subacromial los 2 cabos de cada sutura a través del portal PSL para las del anclaje posterior y del ASL para las del anclaje anterior. Se comienza el anudado por la sutura más posterior mientras se mantiene la reducción por tracción de las suturas anteriores. El tipo de nudo empleado es el denominado *easy knot*, seguido de medios puntos hasta completar una configuración de "nudo de cirujano". Se realiza el mismo procedimiento sucesivamente en las otras 3 suturas y cortamos los cabos restantes.

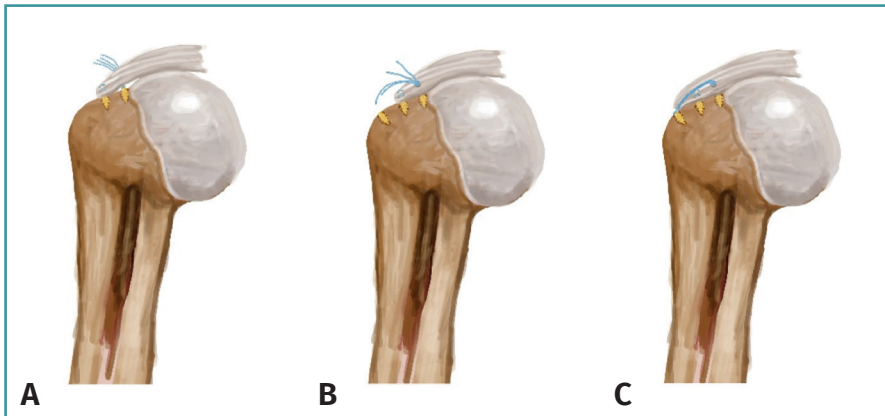


Figura 2. Dibujo que muestra los efectos logrados con cada uno de los pasos de la triple hilera: A: reducción; B; compresión de la huella; C: retensado.

Fase de compresión en la segunda hilera (Figura 2B)

En esta fase se realiza el anudado de las 4 suturas (8 cabos) correspondientes a los anclajes de la primera hilera o medial. Se habrán recuperado, para ello, las suturas del anclaje posterior por el portal PSL y las del anclaje anterior por el portal ASL. El tipo de nudo empleado en esta fase es de tipo corredizo (en nuestra práctica, el tipo *giant*) seguido de 3 medios nudos de seguridad. Se cortan solamente 1 de cada 2 cabos restantes. Con ello, se habrá conseguido una adaptación del cabo tendinoso a toda la huella.

Fase de retensado en la tercera hilera (Figura 2C)

En esta última fase, de retensado en la tercera hilera, se recuperan de forma cruzada los 4 cabos restantes que no se han cortado de los nudos de la primera hilera. Se enhebran cada 2 de ellos en sendos anclajes sin sutura de los denominados de “segunda hilera”. Consecutivamente, se deslizan al espacio subacromial con la ayuda de una hemicánula metálica y se insertan hasta la marca en el orificio previamente realizado. Se tensan las suturas y se aprisionan mediante el roscado del émbolo del que disponen dichos anclajes. Se impacta la totalidad del anclaje, se retira la varilla de inserción y se cortan los cabos. En esta tercera hilera, se utilizan anclajes de tipo FootPrint Ultra PK® (Smith & Nephew Inc., Andover, MA, USA) o bien de tipo Quattro® Link (Zimmer-Biomet, Zug). Se valora, por último, el resultado y se suturan los portales.

Actualmente, no se ha registrado ninguna complicación inherente a la técnica quirúrgica y la diferencia en el tiempo de intervención en ningún caso ha excedido 10 minutos en relación con una técnica de doble hilera.

Postoperatorio

Se utiliza un inmovilizador universal de hombro durante 3-4 semanas. Durante este periodo se permite la realización de ejercicios de tipo pendular y autopasivos de antepulsión. Entre las semanas 4 y 8, ejercicios pasivos hasta lograr la movilidad completa del hombro. Una vez alcanzada esta, entre las semanas 6 y 12 tras la cirugía, según cada caso, se inicia el fortalecimiento progresivo hasta lograr un equilibrio adecuado. Una vez que se ha logrado esta meta, en torno al

5.º o 6.º mes, se inicia la vuelta a la práctica deportiva o al trabajo⁽¹³⁾.

Consejos y trucos

Aconsejamos seguir de forma pormenorizada los pasos descritos, de forma que la técnica resulte en su conjunto reproducible y practicable en un tiempo no muy superior al de una técnica de *suture bridge* habitual. Así:

1. Seguir siempre un orden predeterminado en la inserción de los anclajes, que debería ser el mismo para la transfixión del tejido y para el anudado.
2. Respetar el orden señalado de recuperación y anudado indicados, de forma que se obtenga consecutivamente cada efecto deseado. Así:
 - a. En primer lugar, los anclajes de la hilera media deben reducir anatómicamente el tendón del manguito rotador al borde lateral de la huella nativa mediante los nudos de tipo Loop Lasso® u otros similares de tracción.
 - b. Seguidamente, el anudado de los anclajes de la primera hilera o medial deben conseguir el efecto de compresión del tendón a la huella.
 - c. Por último, los anclajes de la tercera hilera deben conseguir el efecto de retensado del conjunto de la reconstrucción y aumentar la superficie y la presión de contacto sobre la huella nativa, disminuyendo así la tensión requerida en la hilera central.

Discusión

Las ventajas de la reparación del manguito de forma artroscópica incluyen, en relación con la reparación abierta: una excelente visualización de la anatomía del

desgarro, una menor morbilidad y un menor dolor postoperatorio^(3,6).

Con la técnica descrita se logra obtener una mayor superficie de contacto de la huella del manguito rotador nativo en comparación con las técnicas estándar de puentes de sutura y de doble hilera^(1,3,6).

La reparación ideal deberá ser lo más anatómica posible, con un fuerte anclaje inicial y con reducción de la formación de discontinuidades (*gaps*) durante el proceso de integración del tendón en el hueso. Los estudios biomecánicos sugieren la superioridad de las técnicas de doble hilera (DH) sobre una única hilera a la hora de restablecer la huella de inserción anatómica, ya que aumentan el área de fijación del tendón al hueso, aumentando consecuentemente la fuerza de fijación inicial⁽¹⁴⁾.

La presión excesiva sobre el tendón puede provocar la desvascularización del tejido local y el fracaso de la cicatrización. Esta elevada concentración de tensión puede explicar el aumento de las tasas de nueva rotura, en particular medial a los anclajes, como se ha descrito durante la última década con la técnica de doble hilera o *suture bridge*⁽¹⁵⁾.

Un estudio reciente de Park *et al.* reveló que la tensión de reparación era el factor más importante para la integridad de la reparación del manguito rotador. En consecuencia, el objetivo principal es suturar la hilera medial sobre un tendón anatómicamente reducido sin exceso de tensión. Esto se logra añadiendo un anclaje de reposicionamiento antes incluso de anudar las suturas de la hilera medial (concepto de triple hilera)⁽¹³⁾, reduciendo así la tasa de rerotura hasta un 4,9%⁽¹⁾.

Un estudio de Trantalís *et al.* también demostró que el 80% de las nuevas roturas se produjo por un fallo de la hilera medial⁽¹⁶⁾. Esto explicaría que, al reducirse la tensión en la hilera medial utilizando un anclaje de reducción con esta técnica modificada de triple hilera, puede reducirse el riesgo de un nuevo desgarro debido a la constricción de las suturas⁽²⁾. La integridad de una reparación del manguito rotador de tamaño grande y masiva está estrechamente relacionada con la tensión necesaria para alcanzar con la reconstrucción el margen articular de la huella y el espacio glenohumeral. Así, se ha observado que la posibilidad de una nueva rotura aumenta cuando se requiere una tensión > 35 N⁽¹⁷⁾.

Varios estudios recientes han comparado diferentes configuraciones y han descubierto que con la técnica descrita de triple hilera se obtiene un rendimiento biomecánico superior, así como una mayor área de contacto y distribución de la presión con relación a la técnica de doble hilera o *suture bridge*^(2,11,15). Mihata *et al.* mostraron una elevada tasa de fracasos en el tratamiento de grandes desgarros, tanto con la técnica de hilera simple como con la de doble hilera con un 62,5 y un 41,7%, respectivamente. En el mismo trabajo, la tasa de rerotura en el tratamiento de grandes desgarros con la técnica de triple hilera se redujo al 7,5%⁽²⁾.

La principal ventaja de la técnica de triple hilera es el anudado sin tensión de los anclajes mediales, confirmado mediante la movilización del tendón con la pinza hasta el borde lateral de la huella nativa. Por el contrario, en la técnica de hilera simple, los anclajes de la hilera medial se anudaron en primer lugar maximizando las fuerzas de sutura-tejido medialmente, lo que puede provocar el fallo del manguito medial⁽¹¹⁾. Por lo tanto, con la técnica de triple hilera se puede conseguir un doble efecto: en primer lugar, una restauración anatómica de la huella que se asemeja a la reparación de doble hilera y, en segundo lugar, una presión de contacto y una compresión del tendón mejores, similares a las de la técnica de puentes de sutura⁽¹⁵⁾.

Conclusiones

Se describe pormenorizadamente el procedimiento de esta técnica de triple hilera de forma que resulta practicable en un tiempo no muy superior al de una técnica habitual de *suture bridge* o “doble hilera”.

Material adicional

Se puede consultar la videotécnica que acompaña a este artículo en el siguiente enlace (**Vídeo 1**):

<https://fondoscience.s3.eu-west-1.amazonaws.com/fs-reaca-videos/reaca.fs2310028-reconstruccion-manguito-rotador-artroscopia-triple-hilera.mp4>

Responsabilidades éticas

Conflicto de interés. Los autores Adrián Cuéllar Ayesarán y Ricardo Cuéllar Gutiérrez declaran los siguientes conflictos de intereses: contratos ocasionales de colaboración con Smith & Nephew.

Financiación. Este trabajo no ha sido financiado.

Protección de personas y animales. Los autores declaran que para esta investigación no se han realizado experimentos en seres humanos ni en animales.

Confidencialidad de los datos. Los autores declaran que han seguido los protocolos de su centro de trabajo sobre la publicación de datos de pacientes.

Derecho a la privacidad y consentimiento informado. Los autores declaran que en este artículo no aparecen datos de pacientes.

Bibliografía

1. Ostrander RV 3rd, Smith J, Saper M. Triple-Row Modification of the Suture-Bridge Technique for Arthroscopic Rotator Cuff Repair. *Arthrosc Tech.* 2016;5(5):e1007-e1013.

2. Buckup J, Smolen D, Hess F, Sternberg C, Leuzinger J. The arthroscopic triple-row modified suture bridge technique for rotator cuff repair: functional outcome and repair integrity. *J Shoulder Elbow Surg.* 2020;29(2):308-15.
3. Denard PJ, Jiwani AZ, Lädermann A, Burkhart SS. Long-term outcome of arthroscopic massive rotator cuff repair: the importance of double-row fixation. *Arthroscopy.* 2012;28(7):909-15.
4. Muniesa-Herrero MP, Torres-Campos A, Urgel-Granados A, et al. Comparison of functional results of two fixation systems using single-row suturing of rotator cuff. *Rev Esp Cir Ortop Traumatol (Engl Ed).* 2018;62(3):178-84.
5. Dugas JR, Campbell DA, Warren RF, Robie BH, Millett PJ. Anatomy and dimensions of rotator cuff insertions. *J Shoulder Elbow Surg.* 2002;11:498-503.
6. Ostrander RV, III McKinney BI. Evaluation of footprint contact area and pressure using a triple-row modification of the suture-bridge technique for rotator cuff repair. *J Shoulder Elbow Surg.* 2012;21(10):1406-12.
7. Lapner PL, Sabri E, Rakhra K, et al. A multicenter randomized controlled trial comparing single-row with double-row fixation in arthroscopic rotator cuff repair. *J Bone Joint Surg Am.* 2012;94:1249-57.
8. Goutallier D, Postel JM, Bernageau J, Lavau L, Voisin MC. Fatty muscle degeneration in cuff ruptures. Pre- and postoperative evaluation by CT scan. *Clin Orthop Relat Res.* 1994;(304):78-83.
9. Cho NS, Rhee YG. The factors affecting the clinical outcome and integrity of arthroscopically repaired rotator cuff tears of the shoulder. *Clin Orthop Surg.* 2009;1(2):96-104.
10. Patte D. Classification of rotator cuff lesions. *Clin Orthop Relat Res.* 1990;(254):81-6.
11. Morsy MG, Gawish HM, Galal MA, Waly AH. Outcomes of the Star Repair for Large and Massive Rotator Cuff Tears: A Modified Triple-Row Technique. *Orthop J Sports Med.* 2020;8(9):2325967120952998.
12. Lafosse L, Van Raebroeckx A, Brzoska R. A new technique to improve tissue grip: "the lasso-loop stitch". *Arthroscopy.* 2006;22(11):1246.e1-3.
13. Abtahi AM, Granger EK, Tashjian RZ. Factors affecting healing after arthroscopic rotator cuff repair. *World J Orthop.* 2015;6(2):211-20.
14. Palma Carpinteiro E, Barros A, Zurbano X, Gonçalves S, Constantino H, Pires L. Tratamiento mediante hilera única versus transóseo doble hilera en las roturas del manguito de los rotadores de tamaño pequeño y medio. Estudio prospectivo y aleatorizado. *Rev Esp Artroscop Cir Artic.* 2015;22(3):126-33.
15. Morsy MG, Gawish HM, Galal MA, Waly AH. Arthroscopic Linked Triple Row Repair for Large and Massive Rotator Cuff Tears. *Arthrosc Tech.* 2021;10(1):e117-e125.
16. Largacha-Ponce de León M, Valbuena-Bernal FJ, Alajmo-Freire G. Lesiones masivas reparables del manguito de los rotadores. Revisión de conceptos actuales. *Rev Colomb Ortop Traumatol.* 2016;30:56-62.
17. Jeong HY, Kim HJ, Jeon YS, Rhee YG. Factors Predictive of Healing in Large Rotator Cuff Tears: Is It Possible to Predict Retear Preoperatively? *Am J Sports Med.* 2018;46(7):1693-700.