

**Imagen de portada**

## Visualización artroscópica del hiato poplíteo y localización de un cuerpo libre intraarticular

### *Arthroscopic visualization of the popliteal hiatus and localization of an intraarticular free body*

S. V. Campesino Nieto, G. Useros Milano, R. Herreros López, V. Álvarez García, L. E. Pareja Corzo

*Hospital Universitario Río Hortega. Valladolid*

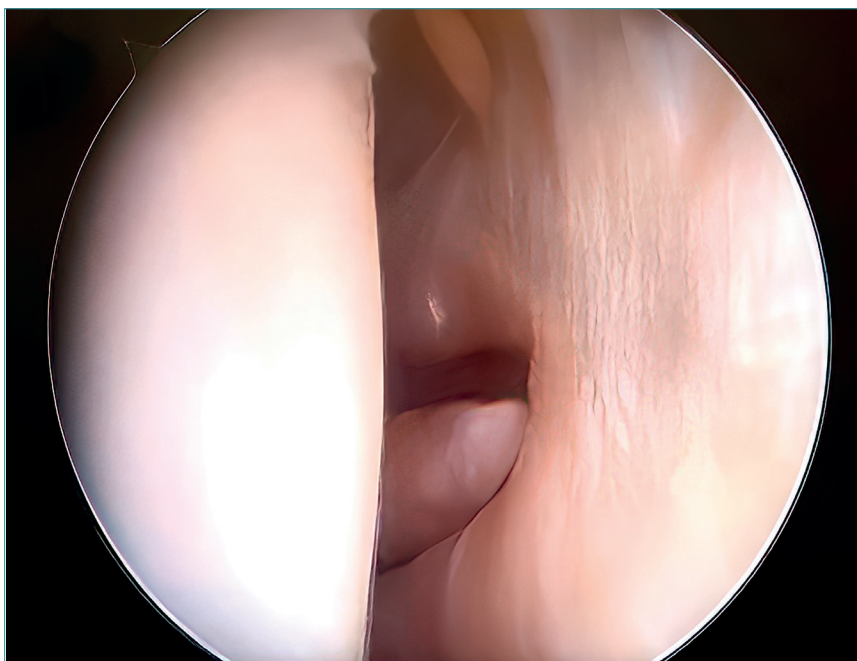
**Correspondencia:**

Dra. Silvia Virginia Campesino Nieto  
Correo electrónico: scampesino@hotmail.com

Recibido el 8 de febrero de 2023  
Aceptado el 14 de enero de 2024  
Disponible en Internet: diciembre de 2023

Hiato poplíteo en una imagen artroscópica de rodilla tras deslizamiento a través del portal anterolateral, con

localización y posterior extracción de un cuerpo libre intraarticular.



<https://doi.org/10.24129/j.reaca.30380.fs2302008>

© 2023 Fundación Española de Artroscopia. Publicado por Imaidea Interactiva en FONDOSCIENCE® ([www.fondoscience.com](http://www.fondoscience.com)). Este es un artículo Open Access bajo la licencia CC BY-NC-ND ([www.creativecommons.org/licenses/by-nc-nd/4.0/](http://www.creativecommons.org/licenses/by-nc-nd/4.0/)).