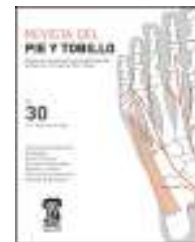



REVISTA DEL PIE Y TOBILLO

www.elsevier.es/rptob



ORIGINAL

Complicaciones en el tratamiento quirúrgico del hallux rigidus

Isabel Parada Avendaño*, Alejandro Santamaría Fumas, Jorge Muriano Royo, Eulalia López Capdevilla, Jordi Álvarez SanNicolás, María Mercedes Reverté Vinaixa, Jorge Roman Verdesco y Joan Giròs Torres

Unidad de Pie y Tobillo, Servicio de Cirugía Ortopédica y Traumatología, Consorci Sanitari Integral (HSJDMB-HGH), Barcelona, España

Recibido el 14 de octubre de 2015; aceptado el 12 de abril de 2016

PALABRAS CLAVE

Hallux rigidus;
Osteotomías distales;
Artrodesis;
Complicaciones

Resumen

Objetivo: Valorar los resultados clínicos, funcionales y complicaciones en el tratamiento de hallux rigidus estadio II-III con osteotomías distales vs artrodesis.

Material y método: Estudio descriptivo retrospectivo. Ciento tres hallux rigidus (81% mujeres, 62 años, estadio II-III) intervenidos quirúrgicamente entre julio de 2009-2013. Se analiza el género, la edad, el estadio de hallux rigidus (clasificación de Regnaud), la técnica quirúrgica (68 osteotomías distales o diafisarias y 35 artrodesis), técnicas asociadas, AOFAS, grado de satisfacción y complicaciones.

Seguimiento medio de 2 años (8 m-5 años).

Análisis estadístico con programa SPSS 19.0.

Resultados: No encontramos más complicaciones al operar el estadio II o el III ni al añadir técnicas asociadas a la principal.

En cuanto a las complicaciones generales las más frecuentes son metatarsalgia y progresión a hallux rigidus. Coinciden estas mismas si analizamos aquellas de los 2 grupos principales (osteotomías distales y artrodesis).

Discusión: En los estudios hasta ahora publicados hay una gran variedad en los sistemas de gradación diagnósticos del hallux rigidus, y una gran cantidad de técnicas principales aisladas o en combinación. Cuando nos encontramos ante estadios II avanzados intraoperatoriamente e infradiagnosticados previamente nos planteamos cuál sería la indicación más correcta a seguir: osteotomía distal vs artrodesis.

Conclusión: Ante estadios límite (II avanzado de Regnaud) consideramos como buena opción realizar artrodesis.

© 2016 SEMCPT. Publicado por Elsevier España, S.L.U. Este es un artículo Open Access bajo la CC BY-NC-ND licencia (<http://creativecommons.org/licencias/by-nc-nd/4.0/>).

* Autor para correspondencia.

Correo electrónico: isabelparada1404@gmail.com (I. Parada Avendaño).

KEYWORDS

Hallux rigidus;
Distal osteotomies;
Arthrodesis;
Complications

Complications in the treatment of hallux rigidus**Abstract**

Objective: To assess the clinical, functional results and complications in the treatment of Hallux Rigidus stage II-III with distal osteotomies vs arthrodesis.

Material and method: Retrospective descriptive study. 103 Hallux rigidus (81% female, 62 years old, stage II-III) who underwent surgery between July 2009-2013. It is analyzed gender, age, stage of hallux rigidus (Regnauld classification), surgical technique (68 diaphyseal or distal osteotomies and 35 arthrodesis), associated techniques, AOFAS, level of satisfaction and complications. Mean follow-up of 2 years (8 m-5 years).

Statistical analysis with SPSS 19.0 program.

Results: It is not found more complications when operating stage II or III or with the addition of an associated technique to the main one.

Regarding the complications, the most common are metatarsalgia and hallux rigidus progression. These are the same if we analyze those of the two main groups (distal osteotomies and arthrodesis).

Discussion: In the studies published before, there are a variety of grading systems of hallux rigidus and a lot of main techniques, alone or in combination. When we are dealing with advanced stages II intraoperatively, infradianosticated previously, we consider what would be the best indication to follow: distal osteotomy or arthrodesis.

Conclusion: In limit stages (II Advanced Regnauld) we opt to perform arthrodesis.

© 2016 SEMCPT. Published by Elsevier España, S.L.U. This is an open access article under the CC BY-NC-ND license (<http://creativecommons.org/licenses/by-nc-nd/4.0/>).

Introducción

Hallux rigidus es un término que hace referencia a la degeneración artrítica localizada en la primera articulación metatarsofalángica y metatarsosésamoidea caracterizada por la limitación de la movilidad, sobre todo en dorsiflexión, con dolor y formación de hueso periarticular¹.

Fue primero descrito por Davies-Colley² en 1887, quien propuso el nombre de «hallux flexus» por la posición en flexión plantar de la falange proximal en relación con la cabeza del metatarsiano.

Es la forma más común de osteoartritis del pie, y se estima que afecta a uno de cada 45 adultos mayores de 40 años con una mayor incidencia en mujeres.

Puede aparecer metatarsalgia de transferencia con dolor a lo largo del borde lateral del pie, al intentar compensar la marcha descargando el peso del primer radio.

Como signos de presentación radiográfica se puede visualizar osteofito en la zona dorsal metatarsal, estrechamiento articular, quistes subcondrales y esclerosis.

No se han dilucidado todavía las causas, existiendo varias hipótesis discutibles hoy en día:

La causa traumática es la más nombrada en la literatura de hallux rigidus unilateral. Junto con la osteocondritis disecante son causas de daño en la superficie articular³.

Un primer metatarsiano más largo⁴, M1 elevado⁵, hipermovilidad del primer radio, pronación, hallux valgus interfalángico, hallux valgus y metatarso adductus han sido implicados como posibles etiologías, al igual que la gota, la artritis reumatoide, las artropatías seronegativas y la relación entre un acortamiento del sistema aquileogastrosoleo y el hallux limitus funcional como estadio pre rigidus⁶. Sin embargo, todas estas explicaciones son teoría y existe una falta de correlación en buena parte de ellas.

Hay un amplio espectro de opciones quirúrgicas posibles en el tratamiento: queilectomía, osteotomía de metatarso o de falange, artrodesis, artroplastia excisional (Keller), artroplastia de interposición e implantes⁷⁻¹².

Debido a la controversia que existe sobre las indicaciones y los resultados de las mismas, y la gran cantidad de opciones combinadas, hace que la decisión del tratamiento correcto sea un reto vistas las diferentes opciones.

En nuestro trabajo el objetivo se ha basado en valorar los resultados clínicos, funcionales y complicaciones en el tratamiento de hallux rigidus estadio II-III (tabla 1) con osteotomías distales vs artrodesis.

Material y método

Realizamos un estudio descriptivo retrospectivo en el periodo comprendido entre julio de 2009 y julio de 2013, con un seguimiento medio de 2 años (8 meses-5 años); 103 pacientes que presentaban hallux rigidus grado II-III, el 81% mujeres, con edades comprendidas entre 23 y 86 años, con una media de edad de 62 años, fueron tratados en el Hospital General de Hospitalet con diversas técnicas quirúrgicas.

Nos basamos en 2 grandes grupos: 68 osteotomías distales y 35 artrodesis, los cuales podemos dividir a la vez en los siguientes 4 grupos a nivel quirúrgico: osteotomías distales de conservación articular mediante cirugía abierta (Chevron, Weil, Scarf), osteotomías de conservación articular por cirugía mínimamente invasiva, cirugías para aumentar el espacio articular (cirugía percutánea y Regnauld) y cirugía de supresión articular (Keller y artrodesis).

La técnica de artrodesis utilizada en nuestro hospital se basa en una placa de bajo perfil de titanio (Fyxis®) con

Tabla 1 Clasificación de Regnaud

Estadio evolutivo	Hallazgos clínicos	Radiología
Estadio I	Balance articular libre Dolor esporádico en fase de despegue Limitación a la movilidad > 30%	Aplanamiento de la cabeza Ligero pinzamiento y osteofitosis
Estadio II	Dolor a la dorsoflexión acentuado Movilidad limitada entre un 30-50% Metatarsalgia M5 = marcha en supinación	Aplanamiento de la cabeza Pinzamiento articular Osteofitosis dorsales y laterales Esclerosis subcondral
Estadio III	Dolor constante Movilidad limitada entre un 50-100% Hiperqueratosis Marcha en supinación Retracción del tendón flexor largo	Desaparición interlínea articular Hipertrofia osteofítica con gran esclerosis periarticular Artrosis sesamoideos Anquilosis

tornillo de compresión en posición de 20° de flexión dorsal, en relación con el metatarsiano, 5-10° de abducción, primer dedo alineado con segundo dedo y rotación neutra siguiendo los principios de la AO.

Se usaron técnicas quirúrgicas asociadas, en algunos casos, aisladas o en combinación: Akin de F1 fijado, Akin F1 sin fijar, dedos en garra, Weil de otros metatarsianos, Moberg, Lelievre, Regnaud.

Todos estos procedimientos se llevaron a cabo como cirugías mayores ambulatorias, teniendo un 40,7% de pacientes con ingreso de una noche.

En el manejo postoperatorio el paciente se moviliza en carga con un zapato de talón invertido, se realizan curas a los 10 días, retirada de puntos entre los 15 y 20 días, cambio de zapato ortopédico por uno ancho y plano a las 5 semanas y revisiones al mes, a los 6 meses y a los 12 meses hasta completar un año.

Para el desarrollo del trabajo se revisaron retrospectivamente las historias clínicas y pruebas complementarias de los pacientes atendidos (radiografías en carga AP y lateral, axiales de metatarsianos y TAC en los casos necesarios), cogiendo como criterios de inclusión aquellos con diagnóstico clínico de hallux rigidus estadio II y III, según la clasificación de Regnaud, encontrando un 62% en el estadio II y 41% en el III.

Las variables recogidas se basaron en edad, género, estadio de hallux rigidus, técnica quirúrgica, técnicas asociadas, complicaciones, score AOFAS pre y posquirúrgico y grado de satisfacción.

El programa estadístico utilizado fue el SPSS 19.0 con pruebas estadísticas de «t» de Student, U-Mann Whitney y Chi cuadrado, considerando un resultado estadísticamente significativo aquel con una $p < 0,05$.

Resultados

Edad, sexo y estadio

Si analizamos la media de edad, el sexo y el estadio (II-III) de los pacientes, en cuanto a complicaciones o no complicaciones, los datos no presentan diferencias estadísticamente significativas ($p < 0,069$)

Técnicas principales

Se realizaron 68 osteotomías distales, practicándose 32 Weil M1, 9 MIS, 8 Regnaud, 7 cirugías percutáneas, 5 Chevron, 5 Keller Brandes Lelievre, una osteotomía de Scarf y una doble osteotomía. Las artrodesis llevadas a cabo se contabilizan en 35.

Técnicas asociadas

De 46 pacientes a los que se les realizó alguna técnica asociada, 10 de ellos presentaron complicaciones (21,7%), sin ser estadísticamente significativa la presencia o no de complicaciones dependiendo de si se usa o no técnicas asociadas.

En el 13,6% de los casos se realizó la técnica Akin sin fijar, y en el 5,8% se resolvieron problemas de dedos en garra.

Complicaciones

En los 2 grupos se presentan un 24,3% de complicaciones (fig. 1) en aquellos pacientes intervenidos, siendo la metatarsalgia junto con la progresión de hallux rigidus las complicaciones más frecuente (75%), seguidas de la persistencia del dolor y problemas con la herida que ambas representan el 25%.

Analizando las metatarsalgias nos encontramos algunos pacientes con index minus y metatarsalgias de transferencia que fueron tratados con plantillas con evolución correcta.

En aquellos con progresión de hallux rigidus ($n = 9$) visualizamos errores de indicación o errores técnicos que fueron solucionados, en 3 casos, con la realización posterior de artrodesis en una media aproximada de 2 años.

En cuanto a los dolores y problemas con la herida fueron solucionados sin incidencias, encontrándonos un caso de intolerancia a la placa Fyxis (caso descrito a continuación).

En las figuras 2 y 3 presentamos un caso destacable; paciente de 65 años diagnosticada clínica y radiológicamente como Hallux rigidus estadio II cuya indicación fue realizar osteotomía distal tipo Weil M1 (fig. 2). En cuestión de un año progresó el hallux rigidus con sintomatología para la paciente, decidiéndose nueva intervención para fijar la articulación con artrodesis mediante placa. La paciente presentó intolerancia a la misma y dolor en zona de los sesamoideos. Finalmente se retiró la Fyxis y se llevó a cabo sesamoidectomía (fig. 3) Destacamos también la importancia de los sesamoideos en esta enfermedad.

Si analizamos los 2 grandes grupos: osteotomías distales y artrodesis presentan los siguientes datos:

Comenzando con las 68 osteotomías distales de nuestra base de datos se complicaron 19 de ellas (27,9%), progresando la enfermedad de hallux rigidus existente en

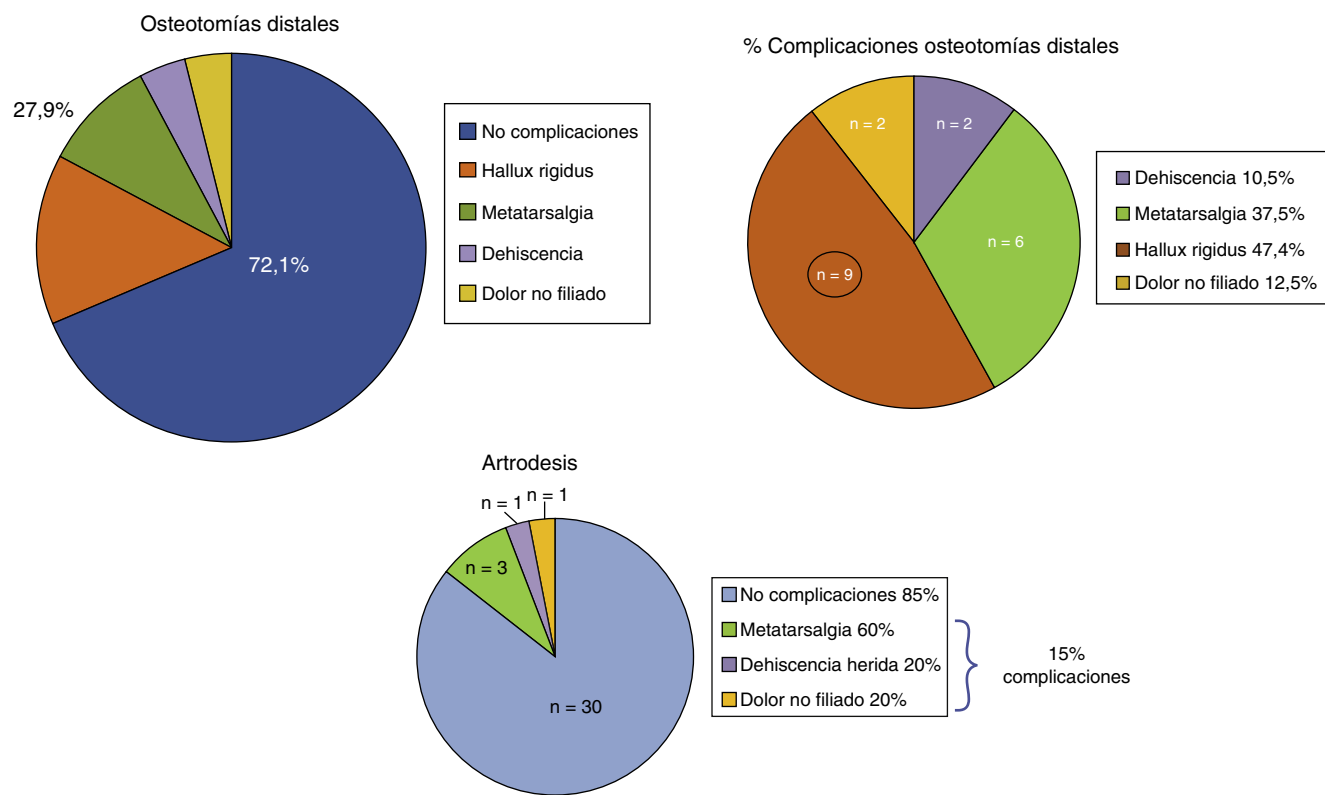


Figura 1 Complicaciones en osteotomías distales y artrodesis.

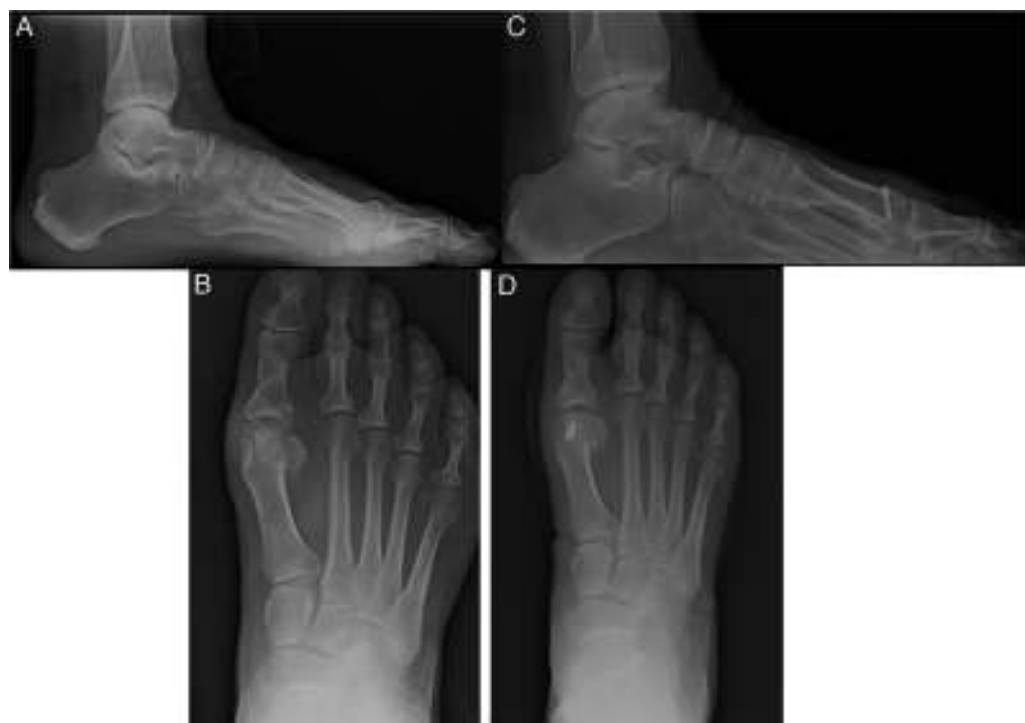

Figura 2 A y B. Hallux rigidus estadio II perfil y anteroposterior en carga pie derecho. C y D. Osteotomía de Weil un mes postoperatorio. Perfil y anteroposterior en carga pie derecho.

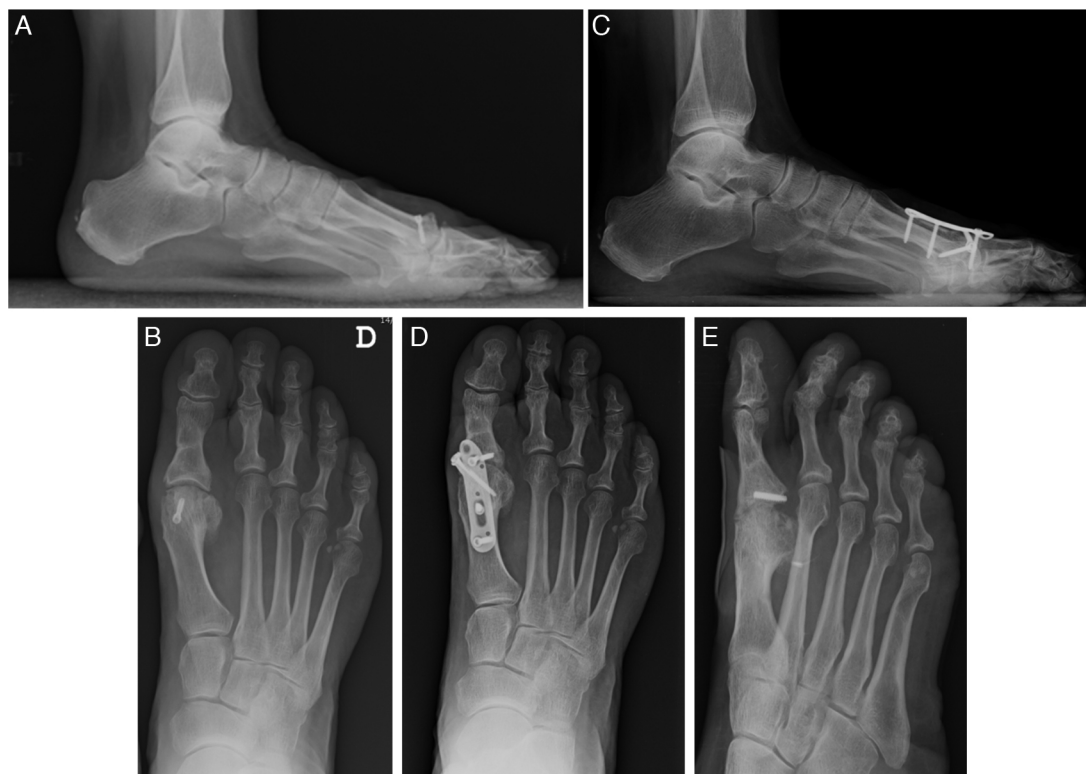

Figura 3 A y B. Un año postoperatorio. Progresión hallux rigidus. Perfil y anteroposterior. C y D. Dos años postoperatorio. Artrodesis con placa Fyxis®. Lateral y anteroposterior en carga. E. Imagen tras sesamoidectomía.

un 47,4% (n=9), seguida de la metatarsalgia con un 37,5% (n=6).

Analizando 2 de las osteotomías distales importantes (Chevron vs Weil) apreciamos mayor porcentaje de complicaciones con la técnica de Chevron (40%), teniendo mayor progresión en su enfermedad y más metatarsalgias que el Weil M1 (28,9%) con diferencias estadísticamente significativas ($p < 0,035$).

Si dentro de las osteotomías distales comparamos las complicaciones según estadio II (n=63) o III (n=5) nos percatamos de que presentando un estadio III alcanzamos un 60% de complicaciones (n=4), destacando la progresión a hallux rigidus y la metatarsalgia.

En el grupo de arthrodesis las complicaciones se dieron en 5 de los 35 pacientes (14,6%), siendo la más frecuente la metatarsalgia (60%, n=3) (fig. 1).

En cuanto al score AOFAS es una escala de 100 puntos separada por secciones: dolor (40 puntos), función (45 puntos) y alineación (15 puntos). Si se valora la arthrodesis el máximo de puntuación llegaría a 90 puntos (por la nula movilidad metatarsal) (13).

En nuestro estudio nos encontramos con valores medios de AOFAS preoperatoria en el grupo de osteotomías de 42,7, y postoperatoria al final del seguimiento de 75,8. En el grupo de arthrodesis esos valores se aproximan a 30,1 en el preoperatorio y 71,3 en el postoperatorio.

Si comparamos las AOFAS pre y posquirúrgicas de las técnicas Chevron vs Weil apreciamos valores similares (Chevron pre: 41,6/post: 77 vs Weil pre: 41,5/post: 76,5).

Hemos comparado el incremento en los valores de AOFAS en 3 grupos distintos (fig. 4) a través de una variable que

sigue una distribución normal, expresado en medias y distribución estándar. Esta variable representa la diferencia entre la AOFAS posquirúrgica y la AOFAS prequirúrgica con el objetivo de valorar la mejoría funcional.

Encontramos que comparando el primer grupo (estadio II 33,66 [± 13,30] vs estadio III 39,35 [± 17,75]) no obtenemos una mejoría estadísticamente significativa en un estadio respecto al otro ($p=0,021$), al igual que en el segundo grupo comparando Chevron (35,40 [± 14,67]) vs Weil (35,03 [± 12,77]) ($p=0,953$); sin embargo la comparación del grupo arthrodesis vs osteotomías distales mostraba diferencias significativas a favor de un aumento en la media de puntuación final al emplear arthrodesis ($p=0,021$), habiendo tenido en cuenta que la puntuación máxima de AOFAS en el grupo de arthrodesis fue 90 puntos, como ya hemos comentado.

El grado de satisfacción

Cabe destacar que si valoramos en grado de satisfacción (fig. 5), tanto en osteotomías distales como en arthrodesis, prácticamente el 50% se encuentran satisfechos, sin embargo hay un porcentaje mayor de muy satisfechos tras la arthrodesis (51%) y mayor porcentaje de pocos satisfechos en aquellos con osteotomías distales (15%).

Discusión

Existen autores que han propuesto diferentes sistemas de gradación del hallux rigidus con 3 o 4 estadios basados en criterios radiográficos, o una combinación de criterios

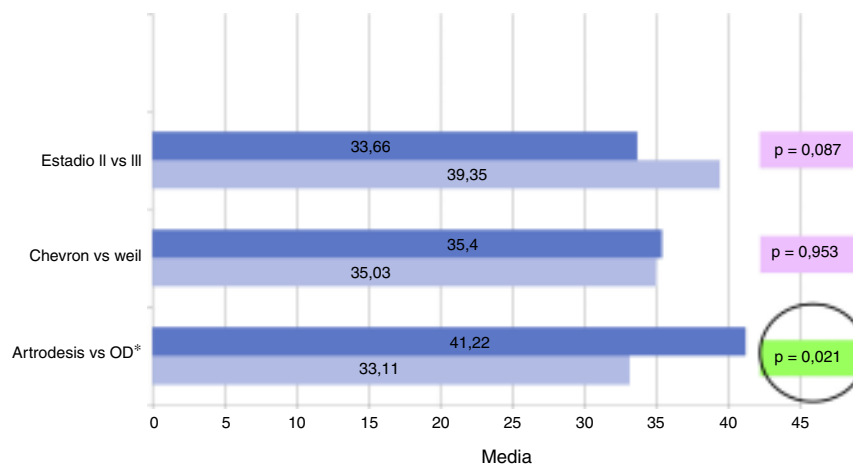


Figura 4 Incremento medio en el score AOFAS de la diferencia pre y postintervención en los 3 grupos. OD: osteotomías distales.

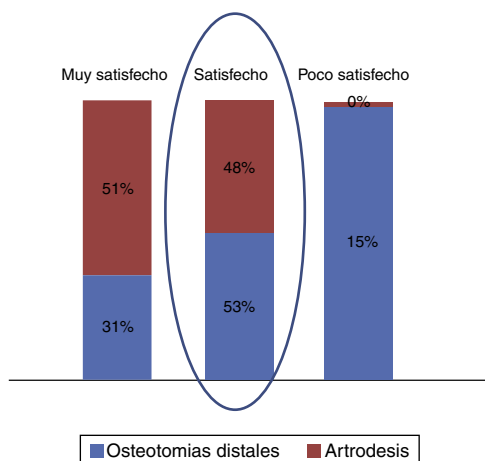


Figura 5 Grado de satisfacción.

clínicos y radiográficos. Además, el tratamiento quirúrgico del hallux rigidus presenta un gran abanico de técnicas incluso llevadas a cabo, algunas de ellas, al mismo tiempo¹³. Todas estas variaciones hacen que las comparaciones sean difíciles. Los estudios publicados hasta ahora siguen la línea de realizar técnicas de osteotomía en los primeros estadios y realizar la fusión metatarsofalángica ante estadios avanzados. La dificultad consiste en encontrar una indicación quirúrgica clara ante aquellos hallux rigidus que se encuentran en el límite (estadios II avanzados de Regnaud diagnosticados intraoperatoriamente e infradiagnosticados clinicoradiológicamente), donde se plantea la duda de continuar con la indicación de osteotomía o, por el contrario, realizar una artrodesis. En nuestro estudio hemos comentado los casos estadio III infradiagnosticados previamente, a los que se les practicó osteotomías y donde llegan a tener un número mayor de complicaciones en su evolución.

El resto de resultados nos sigue posicionando en la anterior idea de que van bien las artrodesis en estadios III. La mejoría de AOFAS es estadísticamente significativa a favor de la artrodesis, y el porcentaje de muy satisfechos es mayor que en las osteotomías distales.

También a destacar está el hecho de que las osteotomías distales tipo Weil comparadas con las tipo Chevron (utilizadas muy frecuentemente en nuestro centro) presentan menos complicaciones, siendo los resultados estadísticamente significativos.

Conclusión

Ante estadios límite (II avanzado de Regnaud) nos decantamos por realizar artrodesis y tener disponibles los materiales necesarios a utilizar en estos casos.

Conflicto de intereses

Los autores declaran no tener ningún conflicto de intereses.

Bibliografía

- Viladot-Pericé A. 20 lecciones sobre patología del pie. Barcelona: Editorial Mayo; 2009. p. 129–34.
- Davies-Colley M. Contraction of the metatarsophalangeal joint of the great toe. *Br Med J.* 1887;1:728.
- Kilmartin TE. Phalangeal osteotomy versus first metatarsal decompression osteotomy for the surgical treatment of hallux rigidus: A prospective study of age-matched and condition-matched patients. *J. Foot Ankle Surg.* 2005;44:2–12.
- Gilbert Yee MD, Johnny Lau MD. Current concepts review: Hallux rigidus. *Foot Ankle Int.* 2008;29:637–46.
- Lambrinudi C. Metatarsus primus elevatus. *Proc R Soc Med.* 1938;31:1273.
- Barouk LS, Barouk P. Gastrocnemius cortos. *Rev Pie Tobillo.* 2012;26:7–13.
- O'Malley MJ, Basran HS, Gu Y, Sayres S, Deland JT. Treatment of advanced stages of hallux rigidus with cheilectomy and phalangeal osteotomy. *JBJS.* 2013;95:606–10.
- Keiserman LS, Sammarco VJ, Sammarco GJ. Surgical treatment of the hallux rigidus. *Foot Ankle Clin North Am.* 2005;10:75–96.
- Shurnas PS. Hallux rigidus: Etiology, biomechanics and nonoperative treatment. *Foot Ankle Clin.* 2009;14:1–8.

10. Coughlin MJ, Shurnas PS. Hallux rigidus. Surgical techniques (cheilectomy and arthrodesis). *J Bone Joint Surg.* 2003;85-A:2072-88.
11. Lombardi CM, Silhanek AD, Connolly FG, Dennis LN, Kelsonsky AJ. First metatarsophalangeal arthrodesis for treatment of hallux rigidus: A retrospective study. *J Foot Ankle Surg.* 2001;40:137-43.
12. Wilson CL. A method of fusion of the metatarsophalangeal joint of the great toe. *J Bone Joint Surg Am.* 1958;40:384-5.
13. Coughlin MJ, Shurnas PS. Hallux rigidus. Grading and long-term results of operative treatment. *JBJS.* 2003;85-A(11):2072-88.