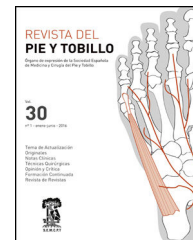




REVISTA DEL PIE Y TOBILLO

www.elsevier.es/rptob



REVISTA DE REVISTAS

La artroplastia de la primera articulación metatarsofalángica ¿es actualmente una alternativa fiable a la artrodesis?

Es una pregunta que se hacen Martin Oliva et al. en un excelente trabajo publicado en la *Revista del Pie y Tobillo*. 2015;29(2):67-70. Los autores piensan que, a día de hoy, la artrodesis sigue siendo el «gold standard» como tratamiento más seguro y predecible para resolver el hallux rigidus en estadios avanzados, en lugar de la artroplastia metatarsofalángica, también indicada en estos casos de hallux rigidus graves.

Con este motivo hemos pretendido revisar algunos artículos publicados desde 2002 hasta la actualidad y valorar las diferentes opiniones al respecto.

Non-constrained titanium-polyethylene total endoprosthesis in the treatment of hallux rigidus. A prospective clinical 2-year follow-up study. Ess P, Hämäläinen M, Leppilähti J. *Scand J Surg*. 2002;91(2):202-7.

Diez pacientes con hallux rigidus severo fueron tratados con prótesis Toefit-Plus y valorados mediante la escala AOFAS con un seguimiento de 2 años, con resultado de 5 casos excelentes, uno bueno, 2 regulares y 2 con resultado pobre.

Ocho paciente subjetivamente estuvieron insatisfechos y 2 descontentos. Cinco de los pacientes estaban indoloros, 4 tenían dolor suave ocasional y uno tenía dolor moderado. Ocho pacientes no tenían ninguna limitación de actividad, mientras uno tenía ligera limitación y otro limitación moderada. La alineación del radio y la articulación metatarsofalángica era correcta en 7 casos; 2 casos presentaban valgo moderado y uno era sintomático.

La prótesis dio resultado satisfactorio a los 2 años en el 60% de los pacientes. Los autores concluyen que la artroplastia es un tratamiento alternativo para hallux rigidus en pacientes de baja demanda. No la recomiendan para atletas y pacientes jóvenes porque las altas fuerzas que actúan sobre la prótesis pueden causar su fracaso.

Debido al fracaso de integración de la prótesis Moje de cerámica para el hallux rigidus, los autores han sustituido esta prótesis por la Toefit Plus en 6 casos.

Treatment of aseptic loosened MTPI prosthesis by one-stage revision with ToeFit Plus prosthesis. Gutteck N, Lebek S, Wohlrab D, Zeh A, Delank KS. *Arch Orthop Trauma Surg*. 2013 Jan;133(1):11-4.

En la serie se analizaron los resultados a corto plazo de los 6 pacientes durante un período de 24 meses usando la valoración AOFAS y la escala visual analógica.

No se observaron signos radiológicos de aflojamiento o migración de la prótesis ToeFit Plus en 24 meses. Una fisura en la falange proximal requirió un cerclaje estabilizador, no existiendo otras complicaciones. Una mejoría significativa en la escala AOFAS y en el rango de movimiento ya se observó a las 6 semanas.

Los autores han obtenido resultados buenos y muy buenos a corto plazo después del reemplazo de una prótesis Moje aflojada por una ToeFit Plus debido al anclaje de tornillo cónico. Con un anclaje suficiente es posible conservar y mejorar el rango de movimiento cambiando la prótesis aflojada por una ToeFit Plus y evitando la artrodesis metatarsofalángica.

First metatarsophalangeal joint replacement with total arthroplasty in the surgical treatment of the hallux rigidus. Valentini R, de Fabrizio G, Piovan G. *Acta Biomed*. 2014; 85 Suppl 2:113-7.

El hallux rigidus, en la etapa avanzada, siempre es un desafío en cuanto al tratamiento quirúrgico. Durante años hubo varias técnicas quirúrgicas propuestas con el objetivo de suprimir el dolor corrigiendo la deformidad y manteniendo un cierto grado de movimiento. En estos últimos años hemos dirigido el problema hacia el reemplazo protésico metatarsofalángico.

Nuestra experiencia es de 25 pacientes (18 mujeres y 7 varones) con una edad media de 58,1 años, operados entre junio de 2008 y junio de 2011. El rango de movilidad alcanzó una media de 72° (45° de extensión y 27° de flexión) con una recuperación funcional buena en 8 pacientes y buena movilidad de la articulación (50°-40°) en 12 pacientes. Estimamos que este procedimiento es óptimo para el hallux rigidus avanzado.

Early results of first metatarsophalangeal joint replacement using the ToeFit-Plus prosthesis. Duncan NS, Farrar NG, Rajan RA. *J Foot Ankle Surg.* 2014;53(3):265-8.

El objetivo del presente estudio fue investigar los resultados del primer reemplazo para el hallux rigidus mediante el implante de Smith & Nephew ToeFit-Plus™. Se evaluaron los resultados de las 69 primeras prótesis de articulación metatarsofalángica utilizando la puntuación AOFAS antes de la operación y anualmente después de la operación, así como el resultado radiográfico. Todas las operaciones fueron realizadas por el mismo cirujano en 2 centros. Un total de 69 artroplastias (57 pacientes) se llevaron a cabo dentro del período de estudio.

La media de la puntuación AOFAS al año fue de 100 (rango: 100-100), a los 2 años fue de 100 (rango: 95-100), a los 3 años fue de 100 (rango: 87,5-100), y a los 4 años de 100 (rango: 91,25-100). Imágenes radiolucidas del componente de la falange se observaron en 23 casos; sin embargo, esto solo fue sintomático en 2 pacientes, que requirieron cirugía de revisión.

Nuestros resultados preliminares han demostrado que la primera cirugía de reemplazo articular con la prótesis ToeFit-Plus™ supone una mejora significativa en la mayoría de los pacientes; sin embargo, se requiere seguimiento a más largo plazo para valorar el efecto clínico de la radiolucencia alrededor del componente de la falange.

Reduced postoperative functional length ratio influences patient satisfaction in first metatarsophalangeal joint replacement. Akkurt MO, Şeşen H, Özdemir M, Çatma MF, Demirkale İ. *J Foot Ankle Surg.* 2016;55(4):743-7.

Las complicaciones de la artroplastia metatarsofalángica son ya conocidas. Sin embargo, en ocasiones se puede producir una metatarsalgia transferencial por aumento de la presión en el segundo metatarsiano. El efecto de la proporción de longitud funcional del primero y segundo metatarsianos, el dolor y la satisfacción del paciente fueron valorados en este trabajo.

Intervinieron 34 pacientes de hallux rigidus avanzado, utilizando la prótesis Toefit-Plus™. Se evaluó el efecto de la proporción entre el primero y segundo metatarsianos y la satisfacción del paciente.

Los resultados fueron valorados con la escala AOFAS (la puntuación pasó de 44 a 80), el dolor (de 7 a 3 en una escala visual analógica de 10), y el rango total de movimiento (aumentó de 42,2 a 59,4°). El 58,82% de los pacientes estuvieron satisfechos con el procedimiento.

Los autores concluyen que se debe valorar en el estudio preoperatorio la proporción entre la longitud del primero y segundo metatarsianos porque podría ser útil en la prevención de la metatarsalgia transferencial debido a la existencia de un primer metatarsiano relativamente corto.

Los autores presentan los resultados y complicaciones de una nueva prótesis de la primera articulación metatarsofa-

Total arthroplasty of the metatarsophalangeal joint of the hallux. Horisberger M, Haeni D, Henninger HB, Valderrabano V, Barg A. *Foot Ankle Int.* 2016;37(7):755-65.

lángica (MTP-I) de 3 componentes en 22 pacientes. Valoran las complicaciones perioperatorias y las secundarias, así como la estabilidad protésica, la alineación, el grado de alivio del dolor y los resultados funcionales, incluyendo radiografías.

Siete pacientes (24,1%) sufrieron una o más cirugías. Cuatro casos (13,7%) requirieron una artrodesis. Dos pacientes murieron por causas no relacionadas con el procedimiento. Las 9 prótesis restantes presentaron osteointegración estable y ninguna migración, pero la alineación MTP-I mostró una alta variabilidad. La valoración media del dolor disminuyó de 5,9 (rango: 3-9) a 1,2 (rango: 0-5). El promedio de la puntuación AOFAS de antepié aumentó de 55 (rango: 0-80) a 83,5 (rango: 58-95). El rango de movimiento aumentó inicialmente de 37,8° (0-60°) a 88,6° (45-125°), pero disminuyó a 29° (11-52°) posteriormente.

Los datos muestran que la prótesis de la primera articulación metatarsofalángica conlleva un alto número de cirugías de revisión, pero los pacientes restantes presentaron un alivio del dolor significativo a medio plazo. Sin embargo, los autores observaron alta variabilidad en la alineación de los componentes y un balance articular muy pobre.

Comentario

Todos los autores y las publicaciones revisadas exponen los resultados del tratamiento quirúrgico del hallux rigidus grave mediante la implantación de una prótesis metatarsofalángica.

La conclusión que hemos extractado de la lectura de estos trabajos es que hay un porcentaje medio de fracasos de alrededor del 30%, siendo las complicaciones más frecuentes el dolor, la disminución del rango de movilidad y la metatarsalgia transferencial. Sin embargo, ningún trabajo refiere infección o intolerancia. En el 60% de resultados favorables, mejora la valoración AOFAS casi en un 100% el primer año y luego esta va disminuyendo con el paso del tiempo.

Horisberger et al. son los que peores resultados obtienen, con un 13% de revisión de la artroplastia a artrodesis. En cambio, Gutteck et al. presentan resultados muy buenos utilizando la prótesis ToeFit Plus como recambio, por fracaso de la prótesis de cerámica Moje.

Martin Oliva et al., autores del trabajo que nos ha servido de referencia, piensan que, a día de hoy, la artrodesis metatarsofalángica sigue siendo el tratamiento más seguro, con resultados funcionales muy aceptables y un número de complicaciones y reintervenciones sensiblemente más bajo que con la artroplastia. Nuestra opinión personal coincide con la de estos autores.

Mariano Núñez-Samper Pizarroso
Hospital Virgen del Mar, Madrid, España
Correo electrónico: mnusamp1@nunezsamper.com