


Revista Española de Artroscopia y Cirugía Articular

www.elsevier.es/artroscopia



Original

Diagnóstico y tratamiento artroscópico de la inestabilidad escafolunar

Fernando Corella^{a,b,*}, Montserrat Ocampos^{a,b} y Miguel Del Cerro^b

^a Unidad de Cirugía de Mano, Hospital Universitario Infanta Leonor, Madrid, España

^b Unidad de Cirugía de Mano, Hospital Beata María Ana, Madrid, España

INFORMACIÓN DEL ARTÍCULO

Historia del artículo:

Recibido el 1 de mayo de 2014

Aceptado el 13 de julio de 2014

Palabras clave:

Ligamento escafolunar

Artroscopia de muñeca

Ligamentoplastia artroscópica

Inestabilidad carpiana

Inestabilidad escafolunar

RESUMEN

La inestabilidad escafolunar constituye la inestabilidad más frecuente del carpo y abarca una amplia espectro de lesiones que van desde la lesión parcial del ligamento escafolunar hasta la lesión completa del mismo asociada a una lesión de los estabilizadores secundarios. Clásicamente se ha clasificado en lesión predinámica, dinámica y estática según los hallazgos radiográficos en las radiografías simples y dinámicas. A pesar de ello, las pruebas radiológicas presentan un alto porcentaje de falsos negativos, por lo que la técnica de referencia para el diagnóstico de estas lesiones es sin duda la artroscopia de muñeca. En este trabajo se presenta una revisión de las distintas clasificaciones artroscópicas de la inestabilidad escafolunar, junto a otras exploraciones artroscópicas útiles para facilitar la valoración de esta patología descritas por los autores.

En cuanto al tratamiento artroscópico de la inestabilidad escafolunar, existen numerosas técnicas. En el presente trabajo se hace una revisión de las técnicas más extendidas, como son el desbridamiento, la electrocoagulación, la reducción-asociación escafolunar (RASL) y la sutura capsuloligamentosa. Se hace una mención especial a la ligamentoplastia artroscópica, descrita por los autores, que permite una reconstrucción dorsal y volar del ligamento escafolunar.

Copyright © 2014, Fundación Española de Artroscopia (FEA). Publicado por ELSEVIER ESPAÑA, S.L.U. Éste es un artículo en open access bajo el CC BY-NC-NDlicense (<http://creativecommons.org/licenses/by-nc-nd/3.0/>).

Arthroscopic diagnosis and treatment of scapholunate instability

ABSTRACT

Scapholunate instability is the most common instability of the carpal and covers a wide spectrum of lesions, from a partial scapholunate ligament injury to its complete injury associated with a lesion of the secondary stabilizers. It has usually been classified into pre-dynamic, dynamic and static injury depending on the radiographic findings on the simple and dynamic X-rays. Despite all this, radiological tests have a high percentage of false negatives, thus the "gold standard" technique for the diagnosis of these injuries is,

Keywords:

Scapholunate ligament

Wrist arthroscopy

Arthroscopic ligamentoplasty

Carpal instability

Scapholunate instability

*Autor para correspondencia.

Correo electrónico: Fernando.corella@gmail.com (F. Corella).

without a doubt, wrist arthroscopy. In this article, as review of the different classifications of scapholunate instability is presented, along with other useful arthroscopic examinations to help in the assessment of this condition described by the authors.

There are numerous techniques available for the arthroscopic treatment of scapholunate instability, and this article will present a review of the most extensively used techniques such as, debridement, electrocoagulation, reduction-association scapholunate (RASL) procedure, and capsuloligamentous suture. Special mention is made to arthroscopic ligamentoplasty, described by the authors, that enables the dorsal and volar reconstruction of the scapholunate ligament.

Copyright © 2014, Fundación Española de Artroscopia (FEA). Published by Elsevier España, S.L.U. This is an open-access article distributed under the terms of the Creative Commons CC BY-NC ND Licence (<http://creativecommons.org/licenses/by-nc-nd/3.0/>).

Introducción

La inestabilidad escafolunar es la inestabilidad carpiana más frecuente y condiciona que la muñeca pierda la capacidad de realizar un movimiento (cinemática) o una transmisión de cargas (cinética) sin perder la correcta alineación de los huesos del carpo.

Hoy en día se sabe que el término de inestabilidad escafolunar no es una entidad única o una patología específica, sino que engloba un espectro amplio de lesiones, que van desde una lesión parcial del ligamento escafolunar (LEL), pasando por una lesión completa del LEL, a una lesión completa del LEL asociada a una lesión de los estabilizadores secundarios¹.

Las distintas pruebas de imagen para el diagnóstico de la inestabilidad escafolunar tienen un alto porcentaje de falsos negativos. Por eso, la técnica de referencia para este tipo de patología es la artroscopia de muñeca.

Existen multitud de tratamientos quirúrgicos para la inestabilidad escafolunar. Con el desarrollo de la artroscopia de muñeca, cada vez se describe un mayor número de técnicas artroscópicas, que minimizan la lesión de partes blandas.

Los propósitos de este trabajo de revisión son dos. El primero es la explicación del diagnóstico artroscópico; se justificará por qué las técnicas de imagen infraestiman este tipo de patología y se detallarán las distintas maniobras exploratorias para examinar el LEL. El segundo es la revisión de los distintos tipos de tratamiento artroscópico, con especial atención a la ligamentoplastia artroscópica descrita por los autores.

Diagnóstico artroscópico

Pruebas de imagen en la inestabilidad escafolunar

Los hallazgos radiológicos típicos de la inestabilidad escafolunar son la diástasis de más de 3 mm del espacio escafolunar (signo de Terry-Thomas), el signo del anillo y el desplazamiento dorsal del segmento intercalado (DISI)².

Los tres grupos mencionados (lesión parcial, lesión completa y lesión completa asociada a lesión de estabilizadores secundarios) se han denominado clásicamente inestabilidad escafolunar predinámica, dinámica y estática, respectivamente, en función de los hallazgos que se observaban en el

estudio radiográfico. En una lesión completa del LEL no se observa ninguna alteración en una radiografía simple; sin embargo, en una radiografía dinámica aparecen los signos característicos de la inestabilidad escafolunar, y por esto se denomina inestabilidad dinámica. En una lesión parcial no se encuentra ninguna alteración radiológica (ni en la radiografía simple ni en la dinámica), y por esto se denomina predinámica. Por último, en una lesión del LEL asociada de los estabilizadores secundarios aparece la mala alineación carpiana en la radiografía simple, por eso se denomina estática (fig. 1). Sin embargo, hoy en día sabemos que realmente esta división en tres grupos no es perfecta, ya que lesiones completas del LEL pueden cursar con radiografías totalmente normales.

Short et al. describieron tres posibles errores a la hora de evaluar una inestabilidad escafolunar en una radiografía simple³, pero para comprenderlas es imprescindible conocer la posición que toma el escafoidees cuando se produce una lesión del LEL. El escafoidees se flexiona y pronada, generando un conflicto en el dorso del radio (fig. 2). Esta posición será constante cuando se encuentren lesionados los estabilizadores secundarios (inestabilidad estática), pero aparecerá solo en determinadas condiciones de carga o posición cuando están íntegros (inestabilidad dinámica).

Las tres causas que describen Short et al. por las que se pueden infraestimar las lesiones del LEL en una radiografía simple son³:

1. Por la dirección de entrada del haz de rayos: la posición del antebrazo puede condicionar una alteración en la medida real de la distancia escafolunar, ya que una pequeña rotación del mismo condiciona que se observe una medida inferior a la real (fig. 3A y B).
2. Por la posición que toma el escafoidees: al pronarse, la distancia patológica real es la dorsal; sin embargo, debido a que la radiografía es una imagen en 2D, esta distancia queda oculta y se observa solo la menor distancia que separa los dos huesos (fig. 3C y D).
3. Por la posición de la muñeca: si la lesión no es estática, la posición de la muñeca puede condicionar que el escafoidees subluxado sobre el dorso del radio se reduzca. Así, si se flexiona la muñeca desde una posición de 20° de extensión, se reduce el escafoidees en la fosa escafoidea y desaparece la mala alineación (fig. 3E y F).

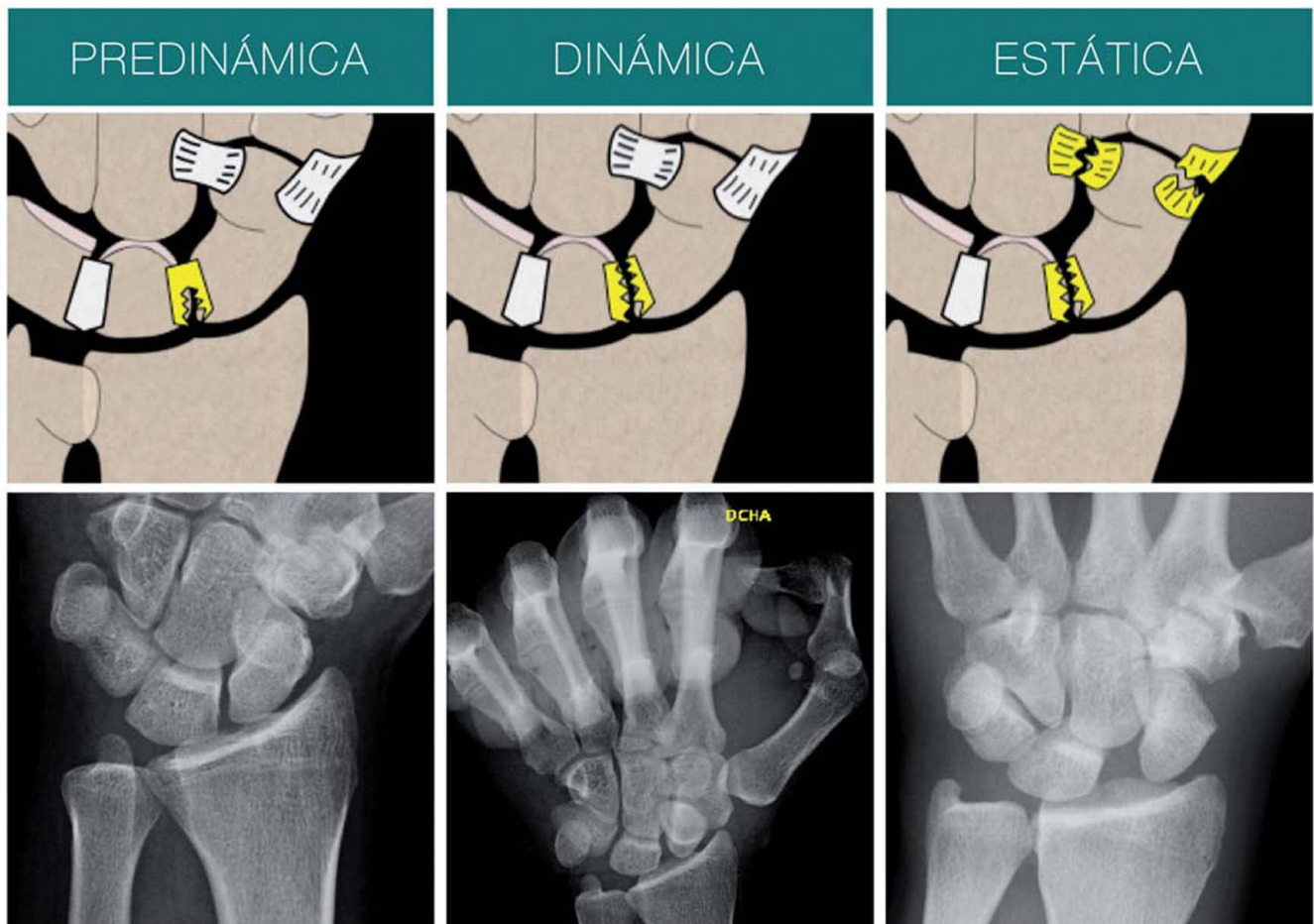


Figura 1 – Inestabilidad predinámica: lesión parcial del ligamento escafolunar. Tanto en la radiografía simple como en la dinámica no se observa ninguna patología. Inestabilidad dinámica: lesión completa del ligamento escafolunar. En la radiografía dinámica (supinación puño cerrado) se aprecian las alteraciones radiográficas. Inestabilidad estática: lesión asociada de los estabilizadores secundarios. En radiografías simples se puede observar la mala alineación.

Para mejorar el diagnóstico radiológico de las lesiones ligamentosas se han utilizado multitud de técnicas de imagen, como la artrografía⁴, la resonancia magnética (RM)⁵, la ecografía⁶, etc. Todas ellas tienen el mismo problema, y es que a pesar de tener una especificidad alta, la sensibilidad no lo es. Es decir, si en estas pruebas de imagen se diagnostica una lesión del LEL, es muy probable que esta sea real, pero si la prueba de imagen es normal puede existir la lesión en aproximadamente un 20% de los casos.

Por todo lo mencionado, la artroscopia de muñeca continúa siendo la técnica de referencia (o *gold standard*) para el diagnóstico de las lesiones del LEL. Existen varias clasificaciones artroscópicas de la inestabilidad escafolunar, que se detallan a continuación.

Clasificaciones artroscópicas de la inestabilidad escafolunar

Se han propuesto tres clasificaciones artroscópicas: la descrita por Geissler et al.⁷, la descrita por Dreant y Dautel⁸ y la descrita por Dreant et al.⁹.

Clasificación de Geissler de 1996⁷

Desarrolló una clasificación en cuatro grados basándose en un estudio de 60 pacientes con fracturas intraarticulares de radio distal, tratadas mediante reducción cerrada y fijación interna con control artroscópico y fluoroscópico (fig. 4):

- **Lesión de grado I:** atenuación o hemorragia del ligamento interóseo que se ve desde el espacio radiocarpiano. El aspecto normal liso y cóncavo del ligamento entre los huesos se pierde y se convierte en convexo. No existe incongruencia entre los huesos en la articulación mediocarpiana.
- **Lesión de grado II:** atenuación o hemorragia del ligamento interóseo en el espacio radiocarpiano. Incongruencia entre los huesos del carpo en la articulación mediocarpiana. Puede existir un pequeño espacio (inferior a la anchura del gancho palpador) entre los mismos.
- **Lesión de grado III:** separación e incongruencia entre los huesos del carpo, tanto en el espacio radiocarpiano como en el mediocarpiano. El palpador puede pasar entre los dos huesos.
- **Lesión de grado IV:** la separación entre los huesos es mayor e incluso puede pasar un artroscopio de 2,7 mm.

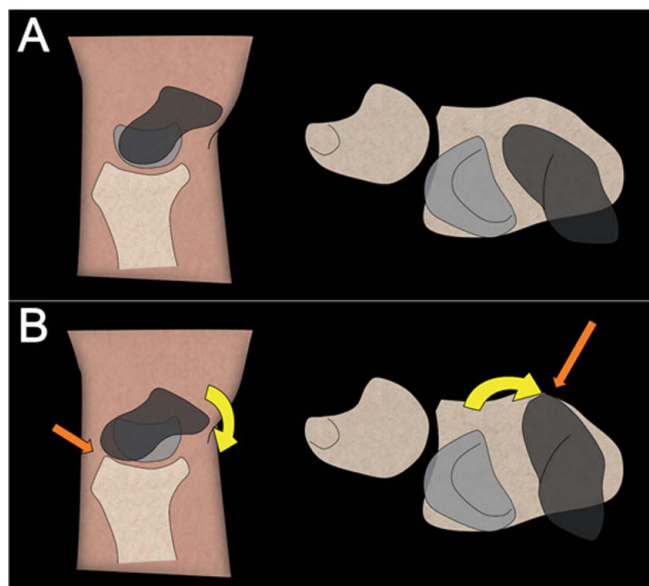


Figura 2 – A) Posición normal del escafoides. B) Posición del escafoides en una inestabilidad escafolunar. Se encuentra flexionado y pronado (flecha amarilla), lo que conlleva un conflicto en el margen dorsal del radio (flecha naranja).

Clasificación de Dreant de 2003⁸

Los autores propusieron una clasificación artroscópica en una revisión de 70 pacientes, basándose en una maniobra dinámica con el palpador en la articulación mediocarpiana, y retirando toda la tracción de la torre⁸.

- **Estadio 0:** es imposible introducir la punta del gancho entre el escafoides y el semilunar.
- **Estadio 1:** es posible introducir la punta del gancho entre el escafoides y el semilunar.
- **Estadio 2:** es posible crear una diástasis escafolunar mediante un movimiento de torsión del gancho.
- **Estadio 3:** el artroscopio de 2,7 mm pasa entre el escafoides y el semilunar desde el espacio mediocarpiano al radiocarpiano.

También correlacionaron el tipo de inestabilidad radiológica con la inestabilidad artroscópica. De este modo, todos

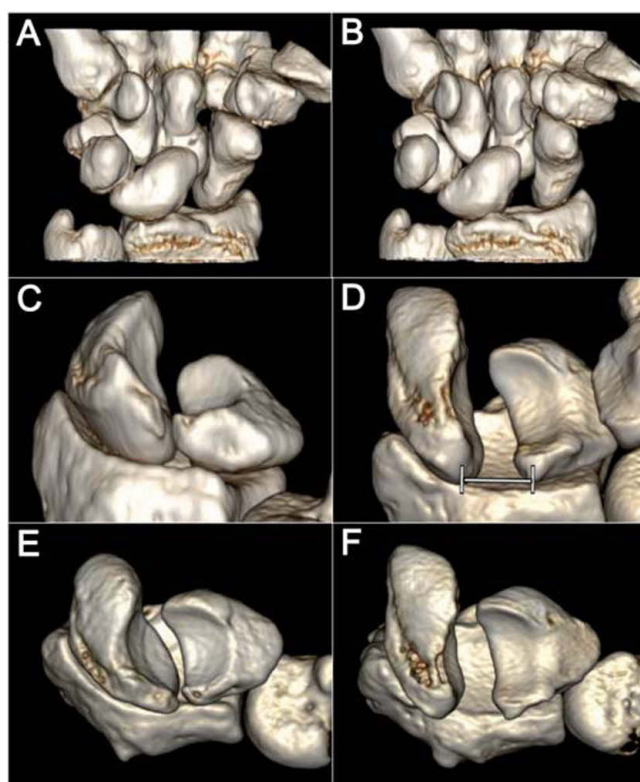


Figura 3 – A y B) Al girar 10° la muñeca se observa una diástasis escafolunar mayor, por lo que es importante que el haz del rayo entre paralelo a la articulación escafolunar. C y D) La diástasis patológica mayor es la dorsal por la pronación del escafoides; aunque el rayo entre paralelo a la articulación, esta distancia siempre quedará oculta en una radiografía anteroposterior. E y F) La posición de la muñeca puede hacer que el escafoides se reduzca en la fosa escafoidea del radio y que desaparezca la mala alineación.

los pacientes con un estadio 1 tenían una inestabilidad pre-dinámica. Los pacientes con un estadio 2 tenían una inestabilidad predinámica en el 61% de los casos, una inestabilidad dinámica en el 33%, y una inestabilidad estática en el 6%. Los pacientes con un estadio 3 presentaban una inestabilidad dinámica en el 22% de los casos, y una inestabilidad estática en el 78%.

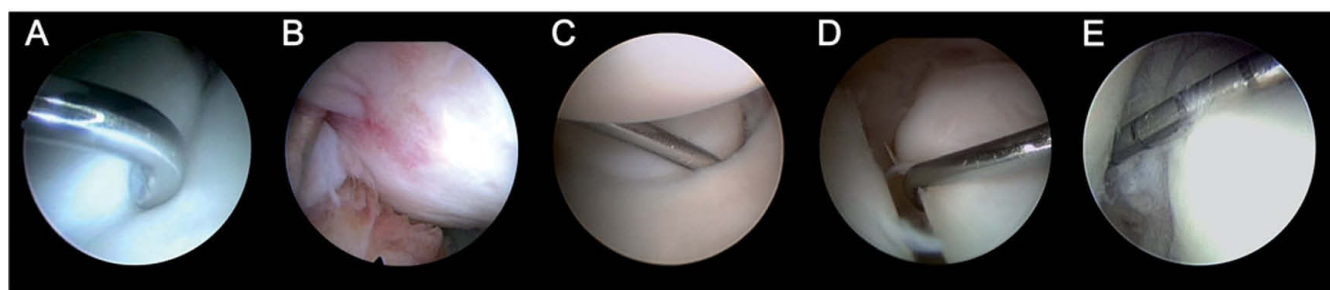


Figura 4 – A) No existe inestabilidad escafolunar. B) Grado I: ligamento escafolunar hemorrágico sin separación entre los huesos. C) Grado II: el gancho explorador entra entre el escafoides y el semilunar, sin poder girarlo libremente. D) Grado III: la diástasis y el escalón es mayor, el gancho entra y gira libremente. E) Grado IV: la cámara entra entre los dos huesos.

Clasificación de la EWAS (European Wrist Arthroscopy Society) de 2009⁹

Se realizó una comparación de las clasificaciones artroscópicas de Geissler y Dautel para la inestabilidad escafolunar en un estudio prospectivo y multicéntrico. Los autores concluyeron que ninguna de las dos era la ideal y propusieron una nueva clasificación, con los estadios 1, 2 y 3 para definir el grado de inestabilidad como la clasificación de Dautel, con la prueba dinámica en la articulación mediocarpiana (en el estadio 0 no hay inestabilidad). Las letras A, B, C, D y E se añaden para proporcionar información sobre el estado de la lesión del LEL visto desde la articulación radiocarpiana:

- **A:** lesión de la porción central del LEL.
- **B:** lesión de la porción anterior del LEL.
- **C:** lesión de la porción posterior del LEL.
- **D:** rotura completa del LEL.
- **E:** ligamento en continuidad, pero muy laxo.

Otras exploraciones artroscópicas

Valoración de la porción dorsal del ligamento escafolunar

El LEL tiene forma de C con una porción dorsal, volar y membranosa o proximal, por lo que no existe ligamento en la porción distal de la articulación, es decir, entre el escafoides y el semilunar en la articulación mediocarpiana. Sin embargo, es valorando el espacio que une estos dos huesos como se interpreta si existe o no una lesión del LEL y su grado.

Esta valoración indirecta es la usada en las clasificaciones mencionadas, pero en algunos casos también puede ser útil una visualización directa de la porción dorsal del LEL, ya que es la más resistente y se ve alterada en patologías como gangliones dorsales o síndromes de impactación dorsal del radio y –como se ha mencionado muchas veces– su lesión parcial puede pasar desapercibida.

Para facilitar esta visualización directa, los autores del presente artículo comunicaron tres detalles técnicos:

1. Posición de la muñeca: se debe mantener la muñeca en una posición vertical en la torre de la tracción. De esta manera, se relajará la tensión de la cápsula dorsal contra el escafoides y el semilunar (fig. 5).
2. Posición del artroscopio: el artroscopio se debe colocar en el portal 6R, con la óptica mirando a la porción dorsal del ligamento. Pero no debe estar centrado en la articulación radiocarpiana, sino más dorsal del margen dorsal del radio. En esta localización, cuando hay una lesión del LEL, suele aparecer una gran cantidad de la sinovitis, por lo que se debe reseca con el sinoviotomo entrando desde el portal 3-4 (fig. 6).
3. Separación de la cápsula: se introduce un *vaseloop* a través del portal 3-4 y se recupera a través del portal 6R o a través de un portal de 4-5. Tractionando de él, la cápsula se separa de los huesos, y se exponen las porciones dorsales, tanto del escafoides como del semilunar y del LEL (fig. 7).

Valoración del movimiento entre los huesos

Por último, al igual que existe un *ballotment test* clínico que valora la movilidad patológica entre el semilunar y el esca-

folunar (que se realiza aplicando un movimiento de cizallamiento entre los huesos), se puede realizar un *ballotment test* bajo control artroscópico. Esto nos puede ayudar a ver la verdadera inestabilidad y la movilidad entre los huesos, ya que introduciendo el gancho explorador y girándolo no siempre se puede valorar el verdadero movimiento y la inestabilidad que puede existir entre el escafoides y el semilunar (fig. 8).

Tratamiento artroscópico de la inestabilidad escafolunar

Existen distintos tipos de tratamientos artroscópicos para la inestabilidad escafolunar que se enumeran a continuación.

Desbridamiento aislado

Ha sido recomendado en lesiones parciales del LEL. La justificación que proponen algunos autores para no reconstruir el ligamento es que la porción dorsal del mismo permanece intacta¹⁰; el dolor se produce por un pinzamiento entre el ligamento lesionado y la fosa del semilunar en el radio¹¹.

Ruch et al. presentaron una mejoría de todos los pacientes con una lesión parcial del LEL a los que se les realizó un desbridamiento aislado¹². Weiss et al. obtuvieron una resolución completa o una mejoría de la sintomatología en 66% de los casos con una rotura completa del LEL, y en el 85% de los casos con una rotura parcial¹³. Westkaemper et al. describieron buenos resultados en el 86% de los casos con roturas parciales (21 de 23) y en el 100% de los casos con una lesión completa (2), aunque esta cifra tan reducida de lesiones completas limitó la significación de los resultados obtenidos¹⁴. Earp et al. comunicaron la evolución del manejo artroscópico de dolor crónico de muñeca en 32 niños y adolescentes. A todos se les realizó un desbridamiento del LEL. Inicialmente hubo una mejora significativa en la escala modificada MWS (Mayo Wrist Score), pero 8 pacientes requirieron una cirugía posterior adicional por empeoramiento de la sintomatología (entre estos casos se encontraban las roturas tipo III del LEL)¹¹.

De lo anteriormente expuesto puede deducirse que el desbridamiento simple de las roturas parciales crónicas del LEL proporciona buenos resultados, mientras que estos resultados son menos satisfactorios en el caso de roturas completas crónicas.

Desbridamiento y contracción térmica

Se basa en los cambios estructurales y mecánicos que sufre el colágeno con temperaturas iguales o superiores a 60 °C, que hace que las fibras se acorten¹⁵.

La técnica se realiza primero desbridando los fragmentos sueltos, y posteriormente con una sonda, realizando coagulaciones cortas, tanto en la región palmar como dorsal. Debe realizarse con irrigación, controlando la temperatura de coagulación para evitar el riesgo de lesiones térmicas¹⁶.

Darlis et al. obtuvieron buenos resultados con el desbridamiento y la electrocoagulación de lesiones de grado 1 o 2,

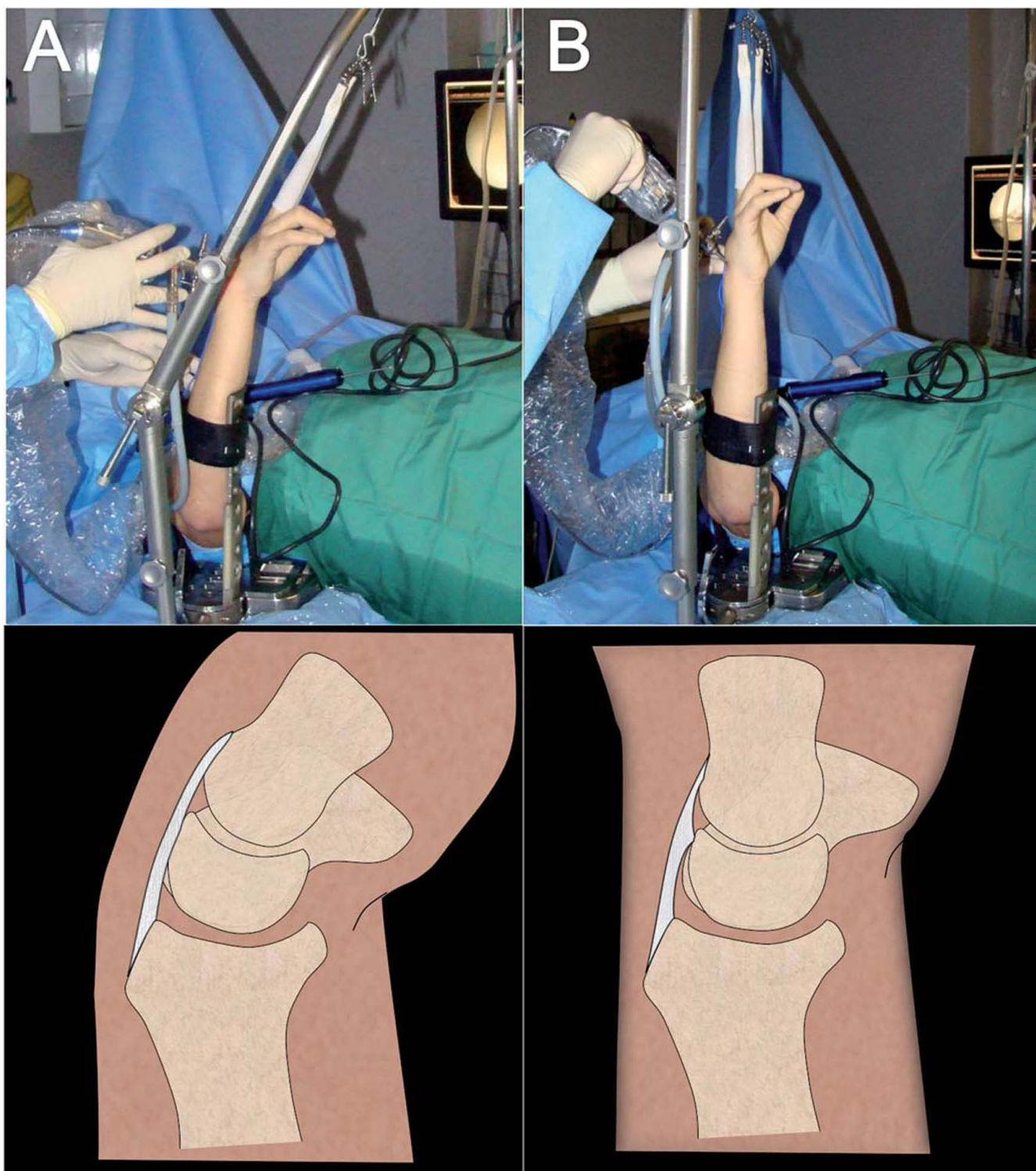


Figura 5 – A) Con la muñeca en flexión se tensa la cápsula sobre la porción dorsal del escafolunar y queda oculta. B) En una posición vertical se relaja la tensión de la cápsula dorsal y aumenta el espacio para la visualización.

en el 87% de los casos¹⁷. Hirsh et al. comunicaron un 90% de buenos resultados con la electrocoagulación en lesiones tipo 2¹⁸. Shih et al. obtuvieron un porcentaje de éxito del 79% en el tratamiento de lesiones predinámicas y dinámicas; el 21% restante experimentó laxitud recurrente del LEL al año de la intervención¹⁹. Battistela y Taverna compararon el des-

bridamiento con la electrocoagulación, aislados y asociados a fijación con agujas de Kirschner; los grupos tratados con electrocoagulación aislada o asociada a la fijación percutánea obtuvieron mejores resultados¹⁶.

En conclusión, hoy en día, la indicación principal de la contracción térmica es la inestabilidad escafolunar de grado I o

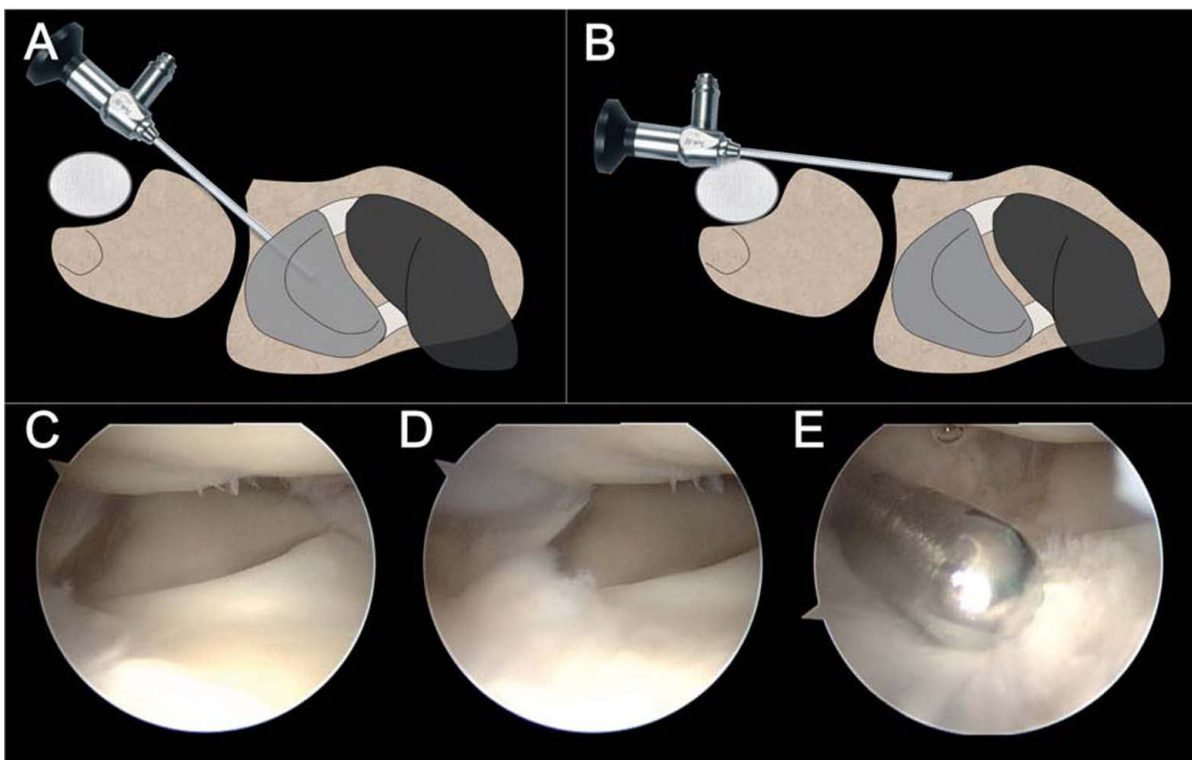


Figura 6 - A y C) Con el artroscopio centrado en la articulación no se puede visualizar la porción dorsal. B y D) Al colocar el artroscopio sobre el margen dorsal del radio se puede visualizar directamente la porción dorsal. E) En esta localización, cuando hay una lesión del LEL, suele aparecer una gran cantidad de la sinovitis, por lo que se debe resecar con el sinoviotomo entrando desde el portal 3-4.

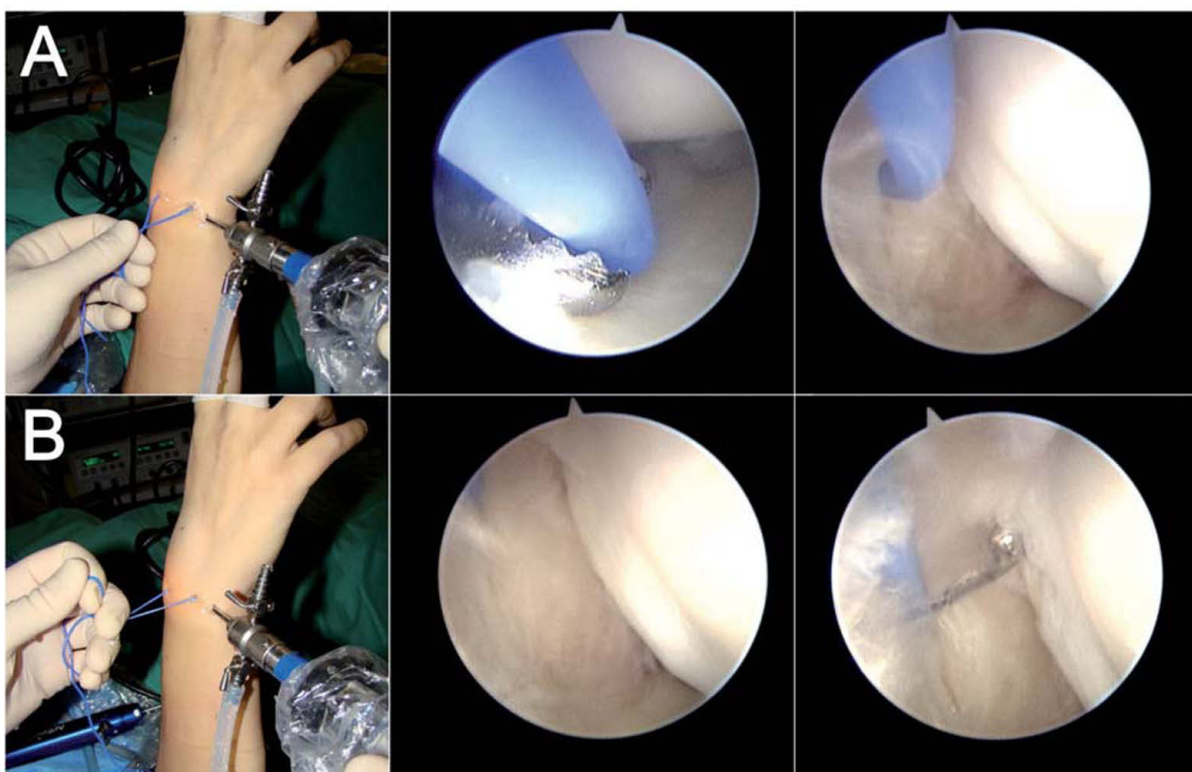


Figura 7 - A) Para separar la cápsula dorsal se introduce un vaseloop a través del portal 3-4 y se recupera a través del portal 6R o a través de un portal 4-5. B) Traccionando de él, la cápsula se separa de los huesos, y las porciones dorsales tanto del escafoides como del semilunar y del ligamento escafolunar se visualizan fácilmente.

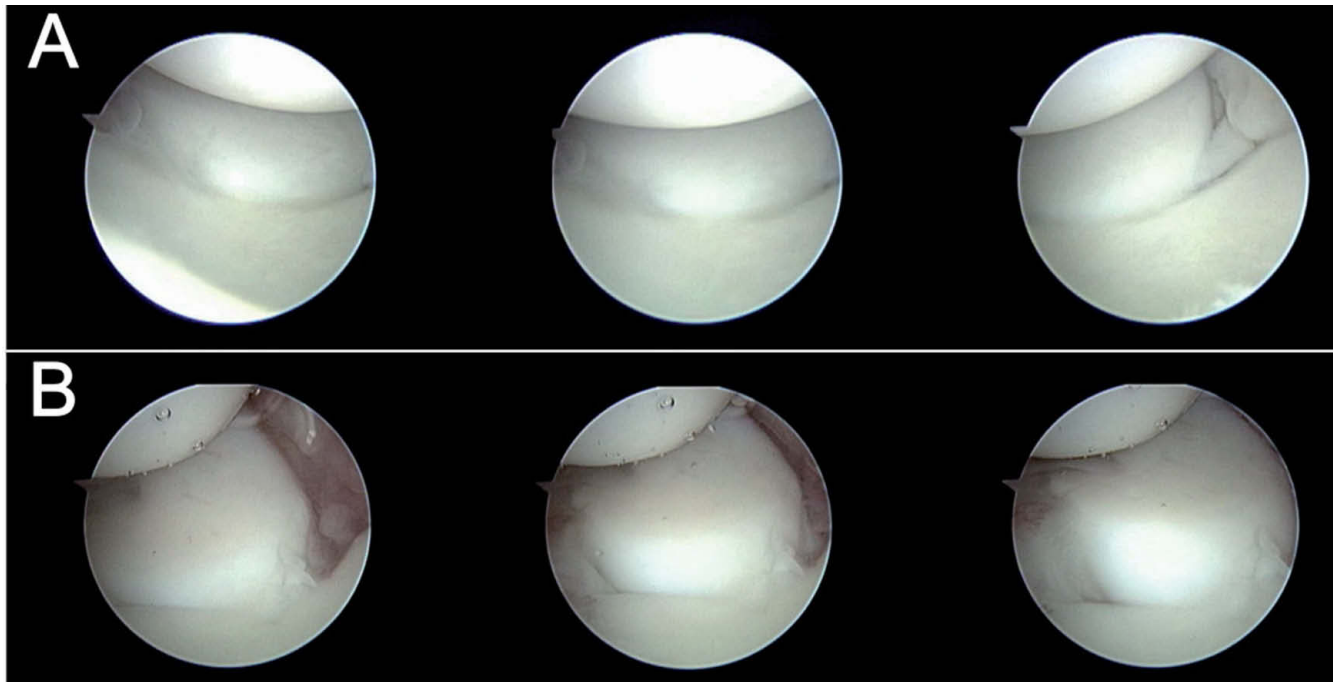


Figura 8 – Ballotment test artroscópico. A) Artroscopio en portal MCU. Toda la hilera proximal se mueve al unísono, no hay movimiento entre el escafoides y el semilunar. B) Inestabilidad escafolunar en la que se observa un movimiento patológico del escafoides sobre el semilunar.

II, mientras que está contraindicada como procedimiento aislado en presencia de inestabilidades estáticas o en pacientes con cambios artrósicos degenerativos¹⁶.

Reducción y fijación con agujas de Kirschner

La reducción artroscópica del intervalo escafolunar y la síntesis con agujas de Kirschner no ha mostrado buenos resultados en las lesiones crónicas. Whipple trató a 40 pacientes con roturas del LEL mediante reducción artroscópica del intervalo escafolunar y síntesis percutánea; el 83% de los casos con una diástasis escafolunar de menos de 3 mm y menos de 3 meses de evolución obtuvieron un resultado satisfactorio, mientras que este se redujo a un 53% de los casos cuando la diástasis era mayor de 3 mm o la duración de los síntomas superior a 3 meses²⁰. Asimismo, Darlis et al. trataron a 11 pacientes con lesiones de grado III-IV mediante un desbridamiento agresivo y la estabilización con agujas; sólo en 6 pacientes se obtuvieron resultados buenos o excelentes a los 3 años de seguimiento²¹.

Probablemente, donde ha presentado mejor evolución la reducción artroscópica del intervalo escafolunar y la síntesis percutánea con agujas es en las lesiones agudas, en las que se han comunicado resultados satisfactorios en el 92% de los casos en una serie de 66 pacientes²².

RASL (reducción y asociación escafolunar) artroscópica

El propósito de esta intervención es crear una unión fibrosa que permita un pequeño grado de movimiento entre los dos

huesos (similar al fisiológico), y restaure el alineamiento normal del carpo. Inicialmente fue descrito como procedimiento abierto por Rosenwasser et al.²³. Posteriormente, Avilés et al. describieron la realización de la técnica RASL de forma artroscópica para inestabilidades estáticas crónicas con un LEL irreparable, o en casos seleccionados con una muñeca SLAC I²⁴.

En la serie de Hausman se realizó la técnica de RASL artroscópica a 7 pacientes, cuatro con deformidades estáticas y tres con muñecas SLAC (dos con SLAC II y uno con SLAC III); el arco de movimiento disminuyó un 22,5%, la distancia escafolunar se redujo de 4,2 a 1,75 mm, y el ángulo escafolunar de 81,6 a 61,8 en un período de seguimiento medio de 19 meses. El paciente con la muñeca SLAC III requirió una artrodesis parcial posterior por persistencia del dolor y limitación funcional¹⁶. Caloia et al. publicaron los resultados del RASL artroscópico en 8 pacientes en los que consiguieron una mejora del dolor y la función mientras se preservaba la movilidad, en un período de seguimiento de medio de 12 meses; hubo que retirar el tornillo a 2 pacientes por movilización del mismo²⁵.

Reparación capsuloligamentosa artroscópica

Mathoulin et al. propusieron esta técnica para los casos de lesiones parciales o completas crónicas del LEL, en las que el escafoides está bien alineado o puede ser reducido, que se corresponden con los estadios 2, 3 y 4 de la clasificación de García-Elías modificada, para la disociación crónica escafolunar²⁶. En su técnica realizan una sutura de la cápsula dorsal y los remanentes de la porción dorsal del LEL anclados al esca-

foides y el semilunar mediante una técnica fuera-dentro. La muñeca permanece inmovilizada durante 8 semanas.

Los autores han comunicado los resultados de la reparación capsuloligamentosa dorsal artroscópica en 57 pacientes jóvenes y activos durante un período de seguimiento medio de 2 años. El rango de movimiento mejoró en todas las direcciones, y también se obtuvo una mejoría en la escala visual analógica, en la fuerza de puño (93,4% del lado contralateral) y en el cuestionario DASH (Disabilities of Arm Shoulder and Hand). En un 19% de los casos, la deformidad en DISI permaneció sin corregir.

Posteriormente, Del Piñal^{27,28} ha publicado la técnica para realizar una sutura capsuloligamentosa volar, con la misma filosofía que la sutura dorsal, pero en la porción volar del ligamento. Esta sutura se realiza cubital al flexor radial del carpo, dejando la sutura intraarticular.

Ligamentoplastia de la porción dorsal y volar del ligamento escafolunar

Como se ha visto, las técnicas basadas en el desbridamiento y la electrocoagulación constituyen una buena opción terapéutica en lesiones parciales crónicas^{12,13,17,18} y en lesiones completas agudas²², pero no en las lesiones completas crónicas, ya que empeora el resultado obtenido^{17,20}, tal vez porque con estas técnicas no se realiza una verdadera reconstrucción del LEL y porque es un ligamento con muy poca capacidad de cicatrizar pasadas pocas semanas desde la lesión.

Se han descrito numerosas técnicas abiertas cuyo propósito es realizar una reconstrucción anatómica en las lesiones del LEL, que incluyen la capsulodesis dorsal, la reconstruc-

ción ligamentosa utilizando injertos tendinosos (ligamentoplastias) o injertos óseos y ligamentosos (H-T-H). A pesar de haberse comunicado un buen resultado clínico con ellas, el abordaje que precisan es amplio y crea un importante tejido cicatricial que puede ser la causa de que se pierda movilidad.

Por todo lo mencionado, los autores del presente trabajo describieron una ligamentoplastia artroscópica que aunara los beneficios de la cirugía artroscópica que evita la capsulotomía y, por tanto, la desinserción del ligamento intercarpio dorsal, cuya lesión es la responsable de la evolución de una inestabilidad dinámica a una estática²⁹ y la lesión del nervio interóseo, responsable de la información propioceptiva y, por tanto, de la estabilización dinámica del carpo^{30,31}. En un primer trabajo se describió la técnica para la reconstrucción dorsal del LEL y se realizó un estudio en cadáver para comprobar su seguridad³², y posteriormente se realizó una modificación, añadiendo nuevos pasos quirúrgicos para reconstruir no solo la porción dorsal sino también la porción volar³³. Esta reconstrucción de la porción volar añade estabilidad al evitar la apertura de la articulación escafolunar volar y la rotación en el plano sagital del escafoides y el semilunar, ya que mantiene dos puntos de anclaje y no solo uno como con la reconstrucción dorsal aislada.

La técnica intenta corregir la posición anómala que tiene el escafoides en flexión y pronación. Para ello, se pasa un hemitendón del flexor radial del carpo por un túnel en el escafoides y se saca al portal 3-4, con lo que al traccionar de la plastia se extiende el escafoides (corrigiendo la flexión) (fig. 9). A continuación se pasa la plastia por otro túnel en el semilunar y se saca al portal volar central descrito por los autores³³; al traccionar de la plastia se supina el escafoides (corrigiendo así la pronación) (fig. 10). Por último, se fija a una

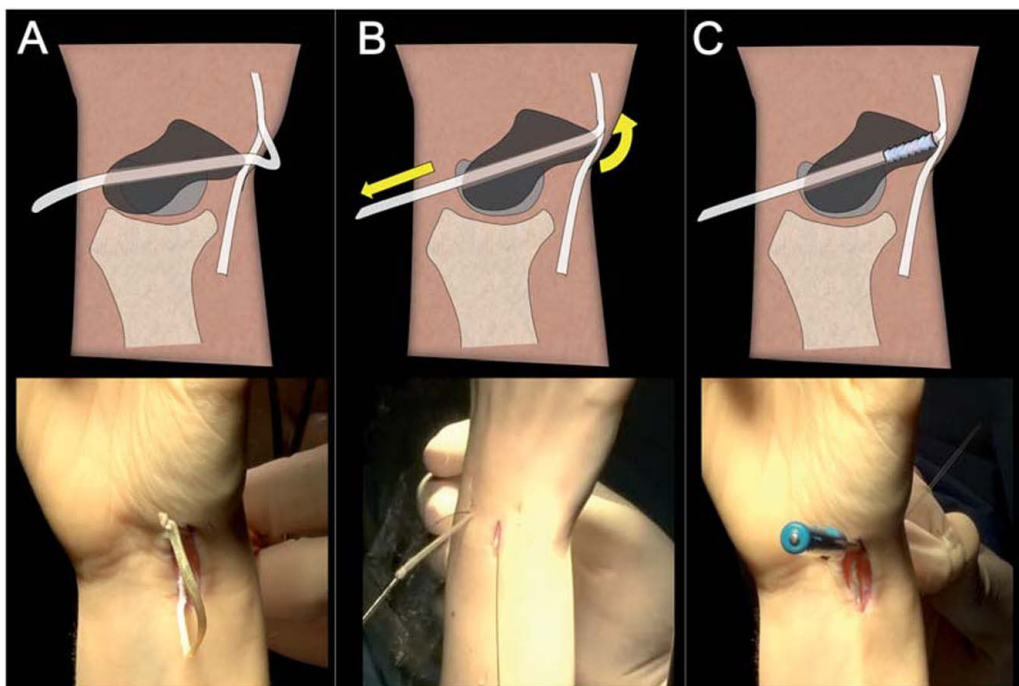


Figura 9 – A) Paso de la plastia por el túnel del escafoides. B) Al traccionar desde dorsal se extiende el escafoides (corrigiendo la flexión). C) Se fija con un tornillo de biotenodesis de 3 x 8 mm.

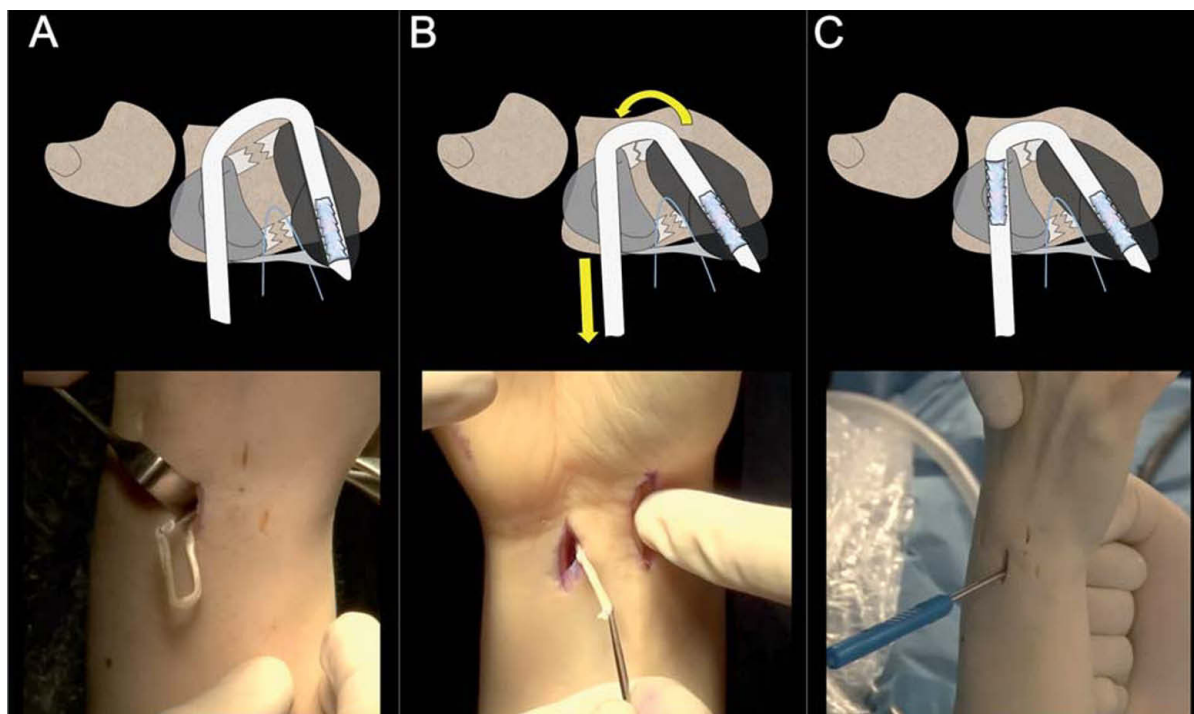


Figura 10 – A) Paso de la plastia por el semilunar. B) Al traccionar desde volar se supina el escafoides (corrigiendo la pronación). C) Se fija con un tornillo de biotenodesis de 3 x 8 mm.

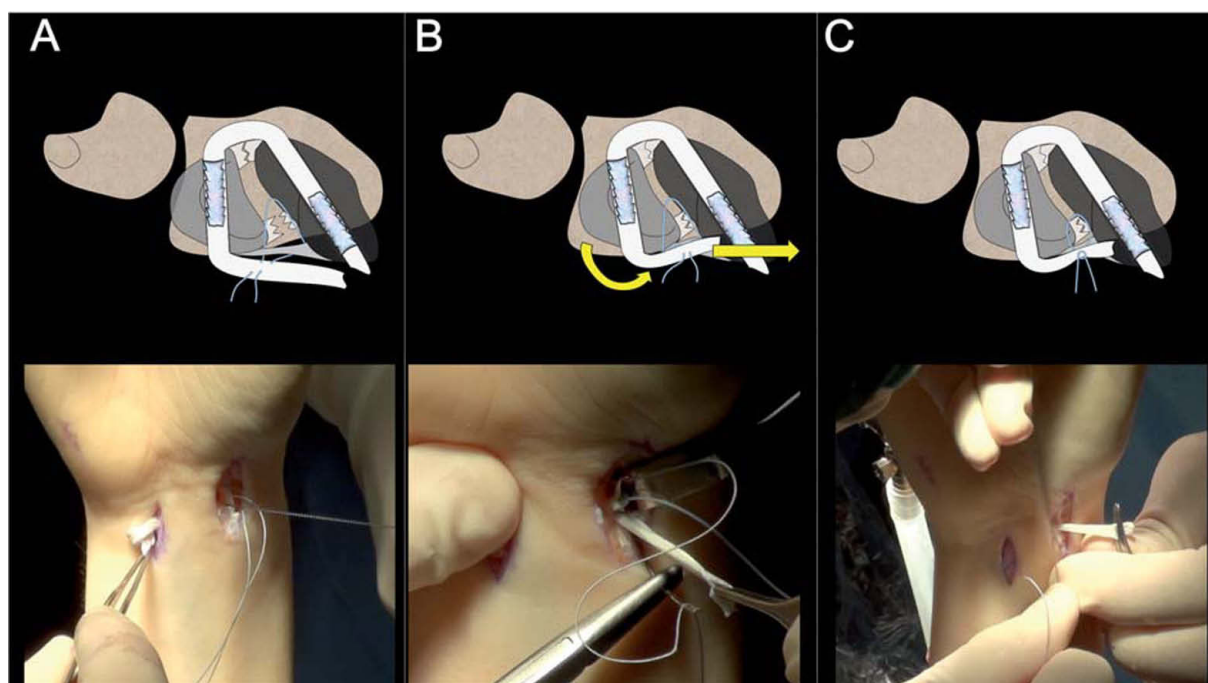


Figura 11 – A) Paso de la plastia hacia radial bajo la sutura capsuloligamentosa. B) Al traccionar desde radial se cierra la porción volar. C) Al anudar la plastia a la sutura capsuloligamentosa se completa el círculo, y se reconstruye tanto la porción dorsal como la volar.

sutura capsuloligamentosa volar del LEL, pero a diferencia de la técnica original de Del Piñal²⁸, la sutura se realiza con una técnica de fuera-adentro, dejando los hilos en la incisión que se usa para la obtención de la plastia. Al fijar la plastia a esta

sutura se cierra la porción volar de la articulación, cerrando el círculo, con lo que se evita el movimiento de bisagra en el plano coronal o sagital que puede ocurrir solo con un punto de anclaje dorsal (fig. 11).

En el protocolo postoperatorio, el paciente comienza a realizar un movimiento del lanzador de dardos a las 2 semanas. Este movimiento corre a cargo de la articulación mediocarpiana sin prácticamente movimiento en la hilera proximal del carpo³⁴. A las 4 semanas se permite un rango de movimiento completo y a las 6 semanas se comienzan ejercicios de propiocepción con el *powerball*³⁵.

Las indicación absoluta es una rotura crónica completa del LEL que causa una inestabilidad dinámica (grado III de la clasificación de García-Elías), aunque se puede utilizar en una inestabilidad estática (grado IV), pero solo si la inestabilidad es muy fácilmente reductible.

Los resultados a medio plazo, aunque prometedores sobre todo en cuanto a movilidad, están pendientes de ser publicados.

Conclusión

La inestabilidad escafolunar es una patología frecuente que engloba un amplio espectro de lesiones. El diagnóstico de imagen puede infraestimar la lesión del LEL, por eso el diagnóstico artroscópico continúa siendo la técnica de referencia.

La exploración artroscópica no se debe limitar a la introducción del gancho palpador en el espacio escafolunar, sino que se debe visualizar directamente el ligamento (sobre todo su porción dorsal) y valorar la inestabilidad existente entre los huesos con maniobras dinámicas bajo control artroscópico.

Las técnicas clásicas de tratamiento artroscópico (desbridamiento, electrocoagulación, agujas percutáneas) tienen buenos resultados en lesiones parciales crónicas y completas agudas (difíciles de diagnosticar salvo en las lesiones asociadas a fracturas), pero empeoran en lesiones completas crónicas. Para estos casos se están desarrollando distintas técnicas (RASL artroscópica, sutura capsuloligamentosa artroscópica y ligamentoplastia artroscópica). Pero existen todavía pocos trabajos clínicos con un número adecuado de pacientes para poderlas recomendar con seguridad.

En cualquier caso, al igual que en otras articulaciones, el tratamiento artroscópico se ha impuesto sobre las técnicas abiertas; es de esperar que en la muñeca se describan cada vez más tipos de tratamientos reconstructivos artroscópicos que aúnen la reconstrucción del ligamento lesionado con una menor lesión de partes blandas.

Conflicto de intereses

Los autores declaran no tener conflictos de intereses.

BIBLIOGRAFÍA

- García-Elías M, Lluch AL, Stanley JK. Three-ligament tenodesis for the treatment of scapholunate dissociation: indications and surgical technique. *J Hand Surg Am.* 2006;31(1):125-34.
- García-Elías M. Carpal Instability. En: Green DP, Wolfe SW, editors. *Green's operative hand surgery*. 6th ed. Philadelphia: Elsevier/Churchill Livingstone; 2011. p. 465-522.
- Short WH, Werner FW, Green JK, et al. Biomechanical evaluation of ligamentous stabilizers of the scaphoid and lunate. *J Hand Surg Am.* 2002;27(6):991-1002.
- Weiss AP, Akelman E, Lambiase R. Comparison of the findings of triple-injection cinearthrography of the wrist with those of arthroscopy. *J Bone Joint Surg Am.* 1996;78(3):348-56.
- Hobby JL, Tom BD, Bearcroft PW, et al. Magnetic resonance imaging of the wrist: diagnostic performance statistics. *Clin Radiol.* 2001;56(1):50-7.
- Dao KD, Solomon DJ, Shin AY, et al. The efficacy of ultrasound in the evaluation of dynamic scapholunate ligamentous instability. *J Bone Joint Surg Am.* 2004;86-A(7):1473-8.
- Geissler WB, Freeland AE, Savoie FH, et al. Intracarpal soft-tissue lesions associated with an intra-articular fracture of the distal end of the radius. *J Bone Joint Surg Am.* 1996;78(3):357-65.
- Dreant N, Dautel G. Development of a arthroscopic severity score for scapholunate instability. *Chir Main.* 2003;22(2):90-4.
- Dreant N, Mathoulin C, Lucchetti R, et al. Comparison of two arthroscopic classifications for scapholunate instability. *Chir Main.* 2009;28(2):74-7.
- Mayfield JK. Patterns of injury to carpal ligaments. A spectrum. *Clin Orthop Relat Res.* 1984(187):36-42.
- Earp BE, Waters PM, Wzykowski RJ. Arthroscopic treatment of partial scapholunate ligament tears in children with chronic wrist pain. *J Bone Joint Surg Am.* 2006;88(11):2448-55.
- Ruch DS, Poehling GG. Arthroscopic management of partial scapholunate and lunotriquetral injuries of the wrist. *J Hand Surg Am.* 1996;21(3):412-7.
- Weiss AP, Sachar K, Glowacki KA. Arthroscopic debridement alone for intercarpal ligament tears. *J Hand Surg Am.* 1997;22(2):344-9.
- Westkaemper JG, Mitsionis G, Giannakopoulos PN, et al. Wrist arthroscopy for the treatment of ligament and triangular fibrocartilage complex injuries. *Arthroscopy.* 1998;14(5):479-83.
- Medvecky MJ, Ong BC, Rokito AS, et al. Thermal capsular shrinkage: Basic science and clinical applications. *Arthroscopy.* 2001;17(6):624-35.
- Slutsky DJ, Nagle DJ. *Techniques in wrist and hand arthroscopy*. Edinburgh: Churchill Livingstone; 2007.
- Darlis NA, Weiser RW, Sotereanos DG. Partial scapholunate ligament injuries treated with arthroscopic debridement and thermal shrinkage. *J Hand Surg Am.* 2005;30(5):908-14.
- Hirsh L, Sodha S, Zoentka D, et al. Arthroscopic electrothermal collagen shrinkage for symptomatic laxity of the scapholunate interosseous ligament. *J Hand Surg Br.* 2005;30(6):643-7.
- Shih JT, Lee HM. Monopolar radiofrequency electrothermal shrinkage of the scapholunate ligament. *Arthroscopy.* 2006;22(5):553-7.
- Whipple TL. The role of arthroscopy in the treatment of scapholunate instability. *Hand Clin.* 1995;11(1):37-40.
- Darlis NA, Kaufmann RA, Giannoulis F, et al. Arthroscopic debridement and closed pinning for chronic dynamic scapholunate instability. *J Hand Surg Am.* 2006;31(3):418-24.
- Mathoulin C, Messina J. Treatment of acute scapholunate ligament tears with simple wiring and arthroscopic assistance. *Chir Main.* 2010;29(2):72-7.
- Rosenwasser MP, Miyasajsa KC, Strauch RJ. The RASL procedure: reduction and association of the scaphoid and lunate using the Herbert screw. *Tech Hand Up Extrem Surg.* 1997;1(4):263-72.

24. Aviles AJ, Lee SK, Hausman MR. Arthroscopic reduction-association of the scapholunate. *Arthroscopy*. 2007;23(1):105 e1-5.
25. Caloia M, Caloia H, Pereira E. Arthroscopic scapholunate joint reduction. Is an effective treatment for irreparable scapholunate ligament tears? *Clin Orthop Relat Res*. 2012;470(4):972-8.
26. Mathoulin CL, Dauphin N, Wahegaonkar AL. Arthroscopic dorsal capsuloligamentous repair in chronic scapholunate ligament tears. *Hand Clin*. 2011;27(4):563-72, xi.
27. Del Pinal F. Arthroscopic volar capsuloligamentous repair. *J Wrist Surg*. 2013;2(2):126-8.
28. Del Pinal F, Studer A, Thams C, et al. An all-inside technique for arthroscopic suturing of the volar scapholunate ligament. *J Hand Surg Am*. 2011;36(12):2044-6.
29. Mitsuyasu H, Patterson RM, Shah MA, et al. The role of the dorsal intercarpal ligament in dynamic and static scapholunate instability. *J Hand Surg Am*. 2004;29(2):279-88.
30. Hagert E, Persson JK. Desensitizing the posterior interosseous nerve alters wrist proprioceptive reflexes. *J Hand Surg Am*. 2010;35(7):1059-66.
31. Hagert E, Persson JK, Werner M, et al. Evidence of wrist proprioceptive reflexes elicited after stimulation of the scapholunate interosseous ligament. *J Hand Surg Am*. 2009;34(4):642-51.
32. Corella F, Del Cerro M, Larrainzar-Garijo R, et al. Arthroscopic ligamentoplasty (bone-tendon-tenodesis). A new surgical technique for scapholunate instability: preliminary cadaver study. *J Hand Surg Eur Vol*. 2011;36(8):682-9.
33. Corella F, Del Cerro M, Ocampos M, et al. Arthroscopic ligamentoplasty of the dorsal and volar portions of the scapholunate ligament. *J Hand Surg Am*. 2013;38(12):2466-77.
34. Moritomo H, Apergis EP, Herzberg G, et al. 2007 IFSSH committee report of wrist biomechanics committee: biomechanics of the so-called dart-throwing motion of the wrist. *J Hand Surg Am*. 2007;32(9):1447-53.
35. Balan SA, Garcia-Elias M. Utility of the Powerball in the invigoration of the musculature of the forearm. *Hand Surg*. 2008;13(2):79-83.