



Revista Española de
Artroscopia y Cirugía Articular

www.elsevier.es/artroscopia



Caso clínico

**Duplicidad de la porción larga del bíceps
sintomática. Reporte de caso**



**Christián Alejandro González Jofré^{a,*}, Vicente Sanchez Ramos^b
y Eduardo Sanchez Alepuz^c**

^a Fellow Artroscopia, Unión de Mutuas, Valencia, España. Traumatología adjunta,
Hospital Carlos Van Buren y Mutual de Seguridad CCHC, Chile

^b Traumatología adjunta, Hospital Arnau Vilanova-Liria, Valencia, España

^c Traumatología adjunta, Unión de Mutuas, Valencia, España

INFORMACIÓN DEL ARTÍCULO

Historia del artículo:

Recibido el 15 de septiembre de 2015

Aceptado el 29 de enero de 2016

On-line el 3 de marzo de 2016

Palabras clave:

Porción larga del bíceps

Anatomía

Función

Tenodesis

Variaciones

R E S U M E N

La porción larga del bíceps es una causa frecuente de omalgia. Su evaluación y su manejo requieren el conocimiento de su anatomía normal y sus numerosas variantes descritas en la literatura, así como de la adecuada correlación de la clínica, la imagenología y los hallazgos artroscópicos. Se presenta el caso de un paciente de 49 años, sexo masculino, con rotura de manguito traumática y dolor bicipital. En la evaluación artroscópica se identificó una duplicidad de la porción larga del bíceps, con el fascículo accesorio originado en el manguito rotador. El caso se resolvió realizando artroscópicamente tenodesis en uno de los fascículos y tenotomía del otro, más reparación de manguito rotador.

© 2016 Fundación Española de Artroscopia. Publicado por Elsevier España, S.L.U. Este es un artículo Open Access bajo la licencia CC BY-NC-ND (<http://creativecommons.org/licenses/by-nc-nd/4.0/>).

Symptomatic duplicity of the long head of the biceps tendon. Case report

A B S T R A C T

The long head of the biceps is a common cause of shoulder pain. Assessment and management requires knowledge of normal anatomy and its many variants described in the literature, as well as appropriate correlation of clinical, imaging, and arthroscopic findings. The case is presented of a 49 year-old male patient of with a traumatic ruptured cuff and biceps pain. In the arthroscopic evaluation duplication of the long head of the biceps was identified with the accessory bundle originated in the rotator cuff. The case was resolved arthroscopically by performing a tenodesis of the fascicles of one, and a tenotomy of the other, plus rotator cuff repair.

© 2016 Fundación Española de Artroscopia. Published by Elsevier España, S.L.U. This is an open access article under the CC BY-NC-ND license (<http://creativecommons.org/licenses/by-nc-nd/4.0/>).

* Autor para correspondencia.

Correo electrónico: cgonzalezdoc@yahoo.es (C.A. González Jofré).

<http://dx.doi.org/10.1016/j.reaca.2016.01.005>

2386-3129/© 2016 Fundación Española de Artroscopia. Publicado por Elsevier España, S.L.U. Este es un artículo Open Access bajo la licencia CC BY-NC-ND (<http://creativecommons.org/licenses/by-nc-nd/4.0/>).

Introducción

La porción larga del bíceps (PLB) es una estructura anatómica de alta relevancia clínica en la práctica del artroscopista de hombro en la actualidad. Su función ha sido evaluada mediante estudios electromiográficos, mostrando discrepancia entre los autores, ya que para algunos ejerce una función activa durante la elevación del hombro¹ y otros la refieren nula². La PLB es considerada como sinérgica en función con el ligamento glenohumeral inferior y es aceptada en general como un estabilizador de la articulación glenohumeral. Se origina embrionariamente desde la cápsula del hombro, diferenciándose del tejido mesodermal del brazo entre las 7 a 8 semanas de gestación³, pudiendo generar alteraciones de la anatomía normal en esta etapa. Es una estructura ampliamente inervada por el nervio toracoacromial en su origen y el músculo cutáneo en su segmento distal, siendo por esto importante como gatillo doloroso. Su anatomía ha sido descrita más detalladamente gracias a la masificación de la artroscopia^{4,5}. Clásicamente, su origen corresponde al tubérculo supraglenoideo, donde se adhiere firmemente en su mayoría a la parte posterior del labrum, pasando sus fibras en relación con la cabeza del húmero, dentro de la cápsula, introduciéndose luego en el canal intertroquiteriano a la corredera bicipital hasta alcanzar las fibras musculares. Meyer y otros autores describen la incidencia frecuente de otro origen desde el labrum superior⁶⁻⁹. Vangsness et al. encontraron aproximadamente un 50% de cada uno de estos orígenes en más de 100 disecciones cadavéricas⁷. Otras variantes anatómicas descritas son la existencia de más de 2 cabezas, como ocurre en el 8% de los chinos, el 10% de los europeos, el 12% de los africanos¹⁰⁻¹³.

En este artículo se describe a un paciente con rotura de manguito rotador traumática, clínicamente sintomática y dolor en la corredera bicipital secundaria a una duplicidad de la PLB, así como los hallazgos de estudio de imagen, artroscópicos y resolución quirúrgica.

Reporte de caso

Paciente varón, de 49 años, extremidad derecha dominante, trabajador agrícola, que consultó en nuestro centro por omalgia derecha e impotencia funcional tras evitar caída, soportando el peso corporal en una barra con hiperabducción de hombro. En el examen físico presentó dolor a la palpación de la cara anterior del hombro y subacromial, con movilidad pasiva completa, activa limitada con 70° de abducción y flexión. Test de Jobe, Speed, Yergason y Drop arm test positivos, con el resto del examen normal. Se solicitó serie radiográfica estándar y una resonancia magnética (RM) de hombro, donde se observaron una rotura completa del supraespinoso y parcial del infraespinoso, más un doble fascículo a nivel de la corredera bicipital (fig. 1). Se describió además hipertrofia en la articulación acromioclavicular y bursitis subacromiosubdeltoidea. Se plantea como hipótesis diagnóstica rotura de manguito rotador y patología de la PLB con duplicidad sintomática. Se realizaron el estudio prequirúrgico, así como el consentimiento informado.

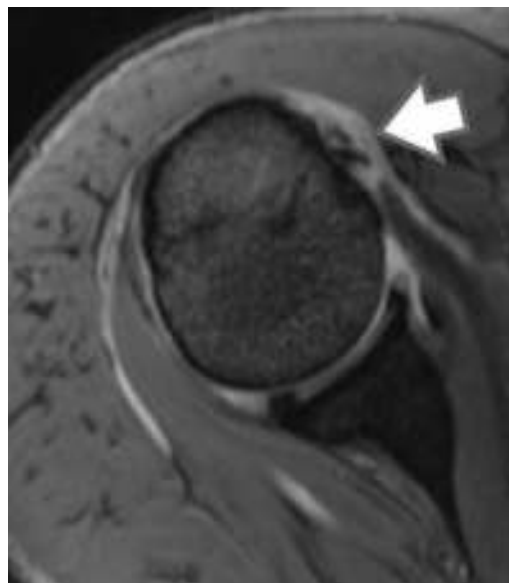


Figura 1 – Corte axial de IRM del hombro derecho donde se aprecia a nivel de la corredera bicipital 2 señales correspondientes a la duplicidad de la PLB (flecha).

El paciente fue colocado en decúbito lateral e intervenido con anestesia general más plexo interescalénico. La visualización artroscópica confirmó una rotura completa del supraespinoso y parcial mínima del subescapular, con una PLB aberrante duplicada anómalamente en la corredera bicipital (fig. 2), siendo el tendón del supraespinoso el lugar de origen de un fascículo accesorio de menor tamaño (fig. 3a) que se introdujo en la corredera bicipital junto a la PLB nacida del tubérculo supraglenoideo (fig. 3b), generando un conflicto de espacio sintomático, evidenciado macroscópicamente en desestructuración parcial en la superficie de ambos fascículos en su confluencia (fig. 3a). Como el paciente presentaba en su examen físico prequirúrgico clínica compatible con

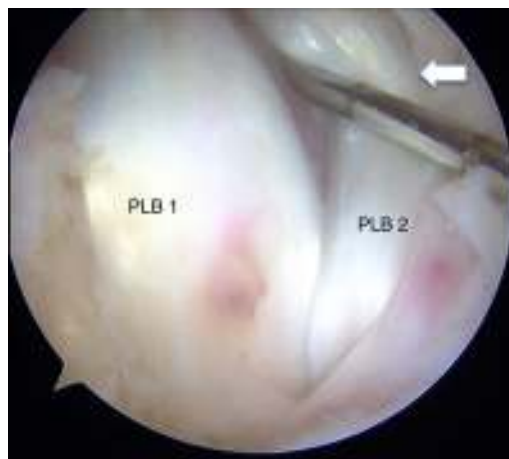

Figura 2 – Visión de la corredera bicipital desde el espacio subacromial por portal lateral con óptica de 30° donde se aprecian las 2 bandas de la PLB (PLB1 y PLB2) en la corredera bicipital, con signos macroscópicos de sufrimiento por compromiso de espacio (flecha).

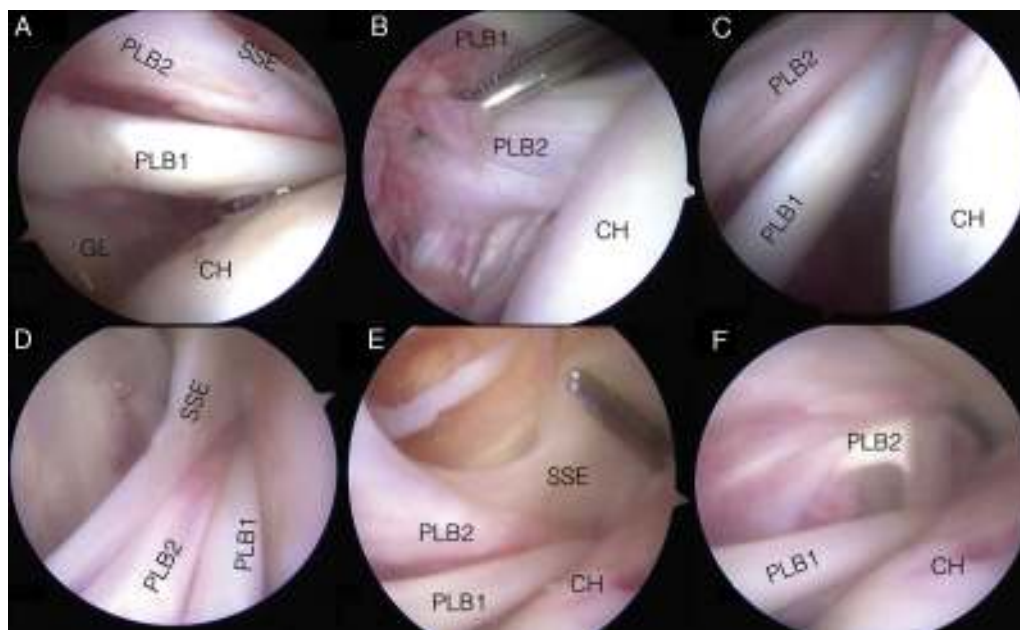

Figura 3 – Secuencia fotográfica de artroscopia de hombro derecho. Paciente en decúbito lateral, vista a través de óptica de 30° en portal posterior. En recuadro A se observa la porción larga del bíceps en su origen en el tubérculosupraglenoideo (PLB1), por sobre ella las fibras accesorias provenientes del tendón del músculo supraespinoso (SSE), que son el origen de la PLB accesoria duplicada (PLB2), además de la glena (GL) y la cabeza humeral (CH). En recuadro B se puede observar desde la misma visión la PLB1 elevada con instrumental, mostrando la salida de estas fibras accesorias del SSE que dan origen a la PLB2. EL recuadro C muestra el ascenso de la visión acompañando las fibras de la PLB2 provenientes del SSE que discurren por sobre la PLB1. Los recuadros C y D muestran cómo la PLB2 accesoria discurre entre elSSE y la PLB1 hacia la corredera bicipital, así como también el «foot print» del SSE en la CH. El recuadro E presenta la PLB2 traccionada y elevada por instrumental, observando de mejor manera las fibras originales del SSE y la conformación de la PLB2 que ingresa a la corredera junto a la PLB1.

tendinopatía de la PLB y la visión artroscópica mostró conflicto de espacio en la corredera, se realizó una tenotomía de la porción aberrante a nivel de la corredera y tenodesis anatómica suprapectoral de la otra porción con tornillo interferencial de 8 mm y túnel de 9 mm. Posteriormente, se realizó una reparación del manguito, con 3 anclajes bioabsorbibles, 4 puntos simples y en doble fila, previa cruentación de la huella de inserción con nanofracturas. El paciente inicia, según protocolo, movimientos activos de codo, muñeca y mano de inmediato, además de pasivos asistidos desde la semana. En los controles posquirúrgicos que son: el primero a la semana poscirugía y luego mensual, el paciente presenta ausencia de dolor y pruebas negativas para PLB, así como recuperación adecuada en relación con la reparación del manguito rotador.

Discusión

La PLB es una estructura de alta relevancia en el análisis del paciente con omalgia en la práctica clínica debido a su función, sus relaciones anatómicas y su abundante inervación. Algunas series de análisis del dolor anterior del hombro describen la tendinopatía de la PLB presente hasta en un 77% de los casos¹⁴. Su origen clásico es el tubérculo supraglenoideo desde donde sigue recorrido a la corredera en el húmero proximal, luego de avanzar distalmente en relación con el complejo

del manguito rotador. Si bien a esta anatomía y morfología se le han descrito numerosas variaciones en la literatura, en la práctica sus hallazgos son poco frecuentes. Un número menor de artículos describen su origen asociado intraarticularmente junto al manguito¹⁵⁻¹⁸. En más de 15 años y 2.000 artroscopias de experiencia del autor senior, este caso corresponde a la primera de estas presentaciones enfrentada por nosotros, siendo una variación no descrita donde se asocia una duplicidad de la PLB, con un fascículo menor proveniente de la superficie del supraespinoso que podría ser descrito como like BARC (bíceps attachment into rotator cuff) en similitud a la variación descrita por Snyder¹⁹, pero diferenciándose de esta entidad por no ser la adherencia del tendón al manguito en su recorrido, sino el origen de un nuevo fascículo, que ingresa a la corredera bicipital junto a la nativa proveniente de su origen clásico. Wittstein et al.¹⁸ describen una presentación muy similar en 2 pacientes sometidos a artroscopia por patología distinta de la PLB, con un origen principal medial al tubérculo glenoideo, distinto en este aspecto de nuestro caso, siendo dejado intacta esta estructura durante las cirugías.

Este tipo de hallazgos, así como otras variaciones, ponen muchas veces en jaque al cirujano artroscópico y presentan un desafío en relación con decidir qué conducta debe ser tomada. En el caso de las variaciones anatómicas de la PLB, han sido habitualmente consideradas como no generadoras de sintomatología o conflicto, no requiriendo medidas quirúrgicas,

predominando una conducta conservadora. El análisis clínico del paciente previo a la cirugía es de fundamental relevancia para la interpretación adecuada y así apoyar o descartar eventuales procedimientos al encontrar estas variaciones. En nuestro paciente, esta duplicidad en la corredera generó conflicto de espacio con signos macroscópicos, a diferencia de los casos ya mencionados en otros artículos¹⁵⁻¹⁹, que si bien no se relacionaban con el mecanismo descrito por el paciente, sí era compatible con la clínica de dolor irradiado a nivel distal de la extremidad superior, además de pruebas positivas de Speed y Yergason. Fue la suma de estos la que motivaron la conducta quirúrgica realizada a la PLB y que no la desestimáramos como en la mayoría de las publicaciones, como una condición existente pero no generadora de sintomatología. El paciente presentó mejoría del dolor y de la sintomatología en el postoperatorio precoz, sin complicaciones, persistiendo las molestias propias en relación con la cirugía reparadora de manguito, que son habituales en esta etapa, pero con ausencia de dolor irradiado a nivel distal y test negativos para la PLB, lo que lleva a pensar que la interpretación fue adecuada y la decisión quirúrgica la correcta.

Conclusiones

Variaciones anatómicas de la PLB se presentan en la práctica artroscópica. Al enfrentarse a ellas, la mayoría de los autores relatan actitud conservadora. Para enfrentarlas adecuadamente, y definir acciones quirúrgicas como la realizada en el caso de esta duplicidad, donde se realizó tenodesis de la porción nativa de la PLB y tenotomía de una porción accesoria, originada del tendón supraespinoso, con resultado favorable, es indispensable un análisis clínico completo, físico y de imágenes, ya que al estar enfrentados a este tipo de condiciones especiales, debemos contar con todas las herramientas técnicas para interpretar los hallazgos y así tomar las decisiones adecuadas para nuestros pacientes.

Nivel de evidencia tipo IV.

Conflicto de intereses

Los autores declaran no tener ningún conflicto de intereses presente.

BIBLIOGRAFÍA

1. Sakurai G, Ozaki J, Tomita Y, Nishimoto K, Tamai S. Electromyographic analysis of shoulder joint function of the biceps brachii muscle during isometric contraction. *Clin Orthop Relat Res.* 1998;(354):123-31.
2. Levy AS, Kelly BT, Lintner SA, Osbahr DC, Speer KP. Function of the long head of the biceps at the shoulder: Electromyographic analysis. *J Shoulder Elbow Surg.* 2001;10(3):250-5.
3. Gardner E, Gray DJ. Prenatal development of the human shoulder and acromioclavicular joints. *Am J Anat.* 1953;92(2):219-76.
4. Hollinshead WH. *Anatomy for surgeons.* New York: Hoeber-Harper; 1958.
5. Gray's anatomy. Gray, Henry, 1825-1861; Warwick, Roger; Williams, Peter Llewellyn. 36th ed./edited by Peter L. Williams & Roger Warwick. Edinburgh, New York: Churchill Livingstone, 1980.
6. Meyer A. Spontaneous dislocation and destruction of tendon of long head of biceps brachii. Fifty-nine instances. *Arch Surg.* 1928;17:493-506.
7. Vangsness CT Jr, Jorgenson SS, Watson T, Johnson DL. The origin of the long head of the biceps from the scapula and glenoid labrum. An anatomical study of 100 shoulders. *J Bone Joint Surg Br.* 1994;76(6):951-4.
8. Pal GP, Bhatt RH, Patel VS. Relationship between the tendon of the long head of biceps brachii and the glenoidal labrum in humans. *Anat Rec.* 1991;229(2):278-80.
9. Williams MM, Snyder SJ, Buford D Jr. The Buford complex—the «cord-like» middle glenohumeral ligament and absent anterosuperior labrum complex: A normal anatomic capsulolabral variant. *Arthroscopy.* 1994;10(3):241-7.
10. Asvat R, Candler P, Sarmiento EE. High incidence of the third head of biceps brachii in South African populations. *J Anat.* 1993;182 Pt 1:101-4.
11. Bergman RA, Afifi AK, Miyauchi R. Skeletal systems. En: *Compendium of human anatomical variations.* Baltimore: Urban and Schwarzenberg; 1988.
12. Greig HW, Anson BJ, Budinger JM. Variations in the form and attachments of the biceps brachii muscle. *Q Bull Northwest Univ Med Sch.* 1952;26(3):241-4.
13. Khaledpour C. Anomalies of the biceps muscle of the arm. *Anat Anz.* 1985;158(1):79-85.
14. Pfahler M, Branner S, Refior HJ. The role of the bicipital groove in tendopathy of the long biceps tendon. *J Shoulder Elbow Surg.* 1999;8(5):419-24.
15. MacDonald PB. Congenital anomaly of the biceps tendon and anatomy within the shoulder joint. *Arthroscopy.* 1998;14(7):741-2.
16. Richards DP, Schwartz M. Anomalous intraarticular origin of the long head of biceps brachii. *Clin J Sport Med.* 2003;13(2):122-4.
17. Yeh L, Pedowitz R, Kwak S, Haghghi P, Muhle C, Trudell D, et al. Intracapsular origin of the long head of the biceps tendon. *Skeletal Radiol.* 1999;28(3):178-81.
18. Wittstein J, Lassiter T Jr, Taylor D. Aberrant origin of the long head of the biceps: A case series. *J Shoulder Elbow Surg.* 2012;21(3):356-60.
19. Snyder SJ. Diagnostic arthroscopy. En: Snyder SJ, editor. *Shoulder arthroscopy.* Philadelphia: Lippincott, Williams & Wilkins; 2003. p. 22-38.