




Revista Española de Artroscopia y Cirugía Articular

www.elsevier.es/artroscopia



Artículo de revisión

Papel de la artroscopia de cadera en la displasia leve sintomática. ¿Dónde está el límite?



Boris García Benítez* y Libertad Cáceres Sánchez

Servicio de Cirugía Ortopédica y Traumatología, Hospital San Juan de Dios del Aljarafe, Bormujos, Sevilla, España

INFORMACIÓN DEL ARTÍCULO

Historia del artículo:

Recibido el 8 de noviembre de 2015

Aceptado el 16 de marzo de 2016

On-line el 14 de abril de 2016

Palabras clave:

Displasia de cadera

Artroscopia de cadera

Tratamiento

Límites

Pinzamiento femoroacetabular

R E S U M E N

Objetivo: La displasia de cadera está reconocida como una causa de pinzamiento femoroacetabular y de artrosis precoz. El propósito de este estudio es determinar el papel del tratamiento artroscópico en la displasia leve sintomática de cadera.

Método: Se lleva a cabo una revisión de la bibliografía sobre la utilidad de la cirugía artroscópica en la enfermedad displásica de la cadera.

Resultados: En las series publicadas la artroscopia de cadera presenta buenos resultados en el tratamiento de la displasia leve sintomática con especial cuidado en la preservación del labrum y de la cápsula articular.

Conclusiones: La artroscopia de cadera tiene un papel en el tratamiento de la displasia leve sintomática pero en la displasia moderada solo tiene utilidad como tratamiento complementario.

Nivel de evidencia: 5

Relevancia clínica: El conocimiento de las correctas indicaciones de la cirugía artroscópica en la displasia de cadera conllevará unos mejores resultados y disminución de los errores.

© 2016 Publicado por Elsevier España, S.L.U. a nombre de Fundación Española de Artroscopia. Este es un artículo Open Access bajo la CC BY-NC-ND licencia (<http://creativecommons.org/licencias/by-nc-nd/4.0/>).

Role of arthroscopy in symptomatic mild hip dysplasia. What are the limits?

A B S T R A C T

Objective: Hip dysplasia is a recognised cause of femoral acetabular impingement and early osteoarthritis. The purpose of this study is to determine the role of arthroscopic treatment in symptomatic mild hip dysplasia.

Method: A literature review is presented on the usefulness of arthroscopy surgery in dysplastic hip disease.

Results: Good outcomes were reported in the symptomatic treatment of mild dysplasia in published series of hip arthroscopy. Special care must be taken in preserving the labrum and joint capsule.

Keywords:

Hip dysplasia

Hip arthroscopy

Treatment

Limits

Femoral acetabular impingement

* Autor para correspondencia.

Correo electrónico: bgarciab@hotmail.com (B. García Benítez).

<http://dx.doi.org/10.1016/j.reaca.2016.03.002>

2386-3129/© 2016 Publicado por Elsevier España, S.L.U. a nombre de Fundación Española de Artroscopia. Este es un artículo Open Access bajo la CC BY-NC-ND licencia (<http://creativecommons.org/licencias/by-nc-nd/4.0/>).

Conclusions: Hip arthroscopy has a role in the treatment of mild symptomatic dysplasia, but in moderate dysplasia it is only useful as a complementary treatment

Level of evidence: 5

Clinical relevance: Knowledge of the correct indications of arthroscopic surgery in hip dysplasia achieves better results and reduces errors.

© 2016 Published by Elsevier España, S.L.U. on behalf of Fundación Española de Artroscopia. This is an open access article under the CC BY-NC-ND license (<http://creativecommons.org/licenses/by-nc-nd/4.0/>).

«Los límites son siempre necesarios, lo difícil es reconocer dónde están»

Introducción

El pinzamiento femoroacetabular (CFA) no es una enfermedad «per se» pero sí una alteración biomecánica que ha demostrado una clara relación con la progresión a procesos degenerativos de la cadera¹. Numerosas publicaciones indican el buen resultado de la técnica artroscópica en el tratamiento del CFA²⁻⁵, si bien es cierto que, debido a su rápida progresión y difusión, es necesario demostrar su eficacia en otras afectaciones de la cadera. No hay que olvidar que es una técnica demandante y con una curva de aprendizaje compleja⁶ por lo que hemos de precisar en qué procesos patológicos de la cadera tiene un papel relevante y en cuáles hemos de ser muy cautos con su uso.

El papel de la artroscopia de cadera en la displasia sintomática es muy controvertido y continúa siendo un desafío para los cirujanos. Su infravaloración ha dado lugar a situaciones dramáticas.

Intentaremos analizar en este artículo de revisión cuál es el estado actual de la displasia leve sintomática de cadera y el papel del tratamiento artroscópico en esta enfermedad.

Historia natural

La displasia de cadera, entendida como una afectación en el desarrollo estructural del acetábulo y/o fémur con déficit de cobertura de la cabeza femoral, conlleva una alteración en el normal funcionamiento de la cadera con la consiguiente lesión de las estructuras como labrum, cápsula articular y ligamento redondo, provocando sintomatología dolorosa y una degeneración precoz de la articulación de la cadera⁷.

Se caracteriza por presentarse preferentemente en mujeres jóvenes y activas (fig. 1). El momento de aparición de los síntomas va en relación con la gravedad de la displasia. Los pacientes con subluxaciones más graves habitualmente presentaban el inicio de los síntomas en la segunda década de la vida, aquellos que padecen una moderada subluxación experimentan el comienzo durante las décadas tercera y cuarta, y los que tienen una subluxación mínima padecen el inicio de los síntomas en la menopausia. Los síntomas clínicos son insidiosos y de carácter moderado y se localizan en la zona inguinal y lateral de la cadera, se incrementa el dolor con la marcha y las actividades físicas, se acompañan frecuentemente de síntomas mecánicos del tipo chasquido, bloqueo o resalte. El curso lento e insidioso de esta afectación

hace, en muchos casos, que el diagnóstico de displasia desde la aparición de los síntomas suele demorarse varios años⁸.

Evaluación clínica

La exploración clínica del paciente con displasia presenta, en contraste con el pinzamiento femoroacetabular, un rango de movilidad raramente limitado en la flexión y rotación interna.

Algunos test pueden ayudar a su diagnóstico. El test de choque (fig. 2) puede indicar lesiones a nivel del reborde

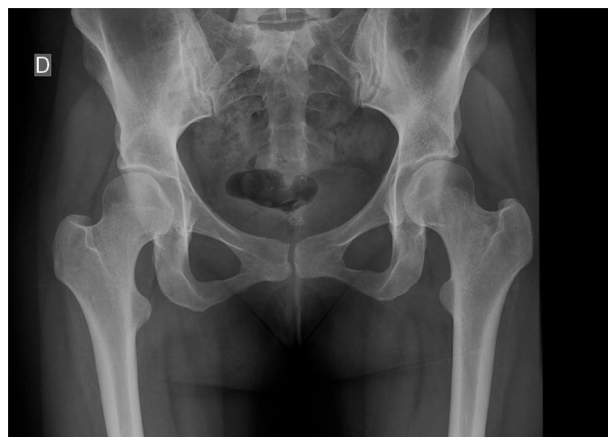

Figura 1 – Cadera displásica en mujer joven activa.

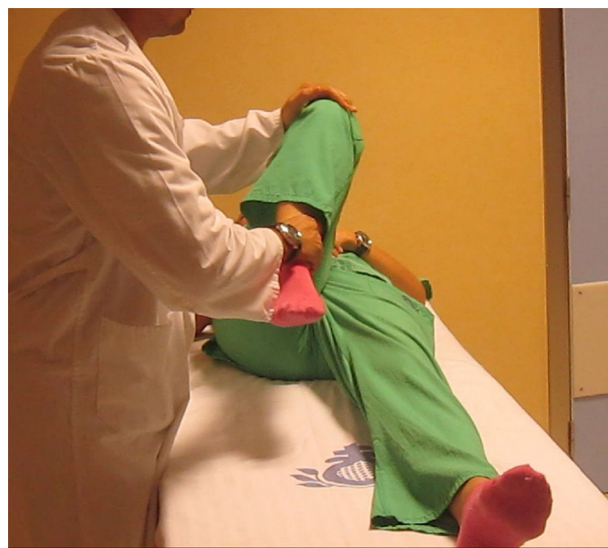

Figura 2 – Test de choque. Maniobra de flexión y ligera rotación interna.

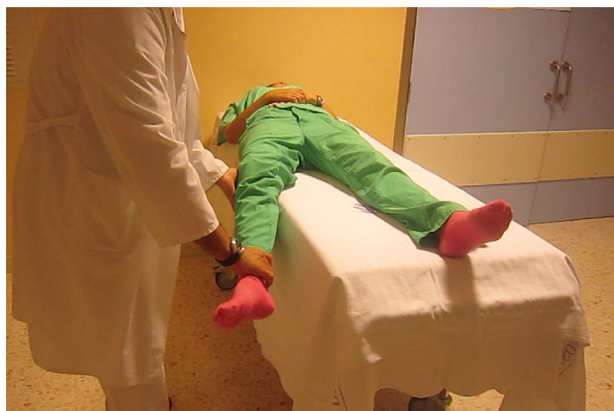

Figura 3 – Test de aprehensión. Maniobra: desde flexión se lleva a extensión y rotación externa.

acetabular anterior^{9,10} y es positivo según algunos autores hasta en el 97% de los pacientes⁸. El test de aprehensión (fig. 3) es otra maniobra que nos puede ayudar a valorar la inestabilidad anterior de la cadera y en lesiones de labrum. Se realiza con el paciente en decúbito supino y la pierna afecta es extendida y rápidamente rotada externamente. Es positivo si provoca aprehensión o dolor anterior de cadera.

Por último, debe ser valorada la fuerza abductora de la cadera. El signo de Trendelenburg aparece con el apoyo monopodal sobre la pierna afecta. Puede ser positivo hasta en el 38% de los pacientes⁸.

Pruebas de imagen

El diagnóstico de imagen de la displasia de cadera puede ser complicado, principalmente en las displasias leves. Las pruebas de imagen específicas para el diagnóstico de displasia sintomática de cadera se pueden concentrar en radiografía anteroposterior de pelvis para determinar el ángulo centro-borde lateral de Wiberg¹¹ y la inclinación acetabular (fig. 4), y una radiografía lateral de falso perfil para determinar ángulo centro-borde anterior de Lequesne y de Seze¹². La tomografía computarizada puede ayudar en diagnósticos dudosos con la medición de los ángulos de cobertura acetabulares llamados

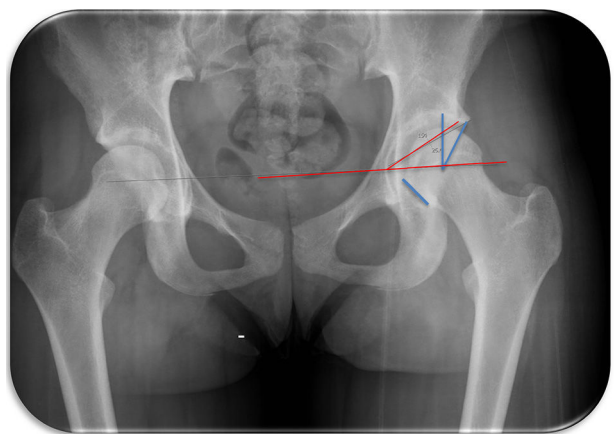


Figura 4 – medición de ángulo centro-borde lateral e índice acetabular.

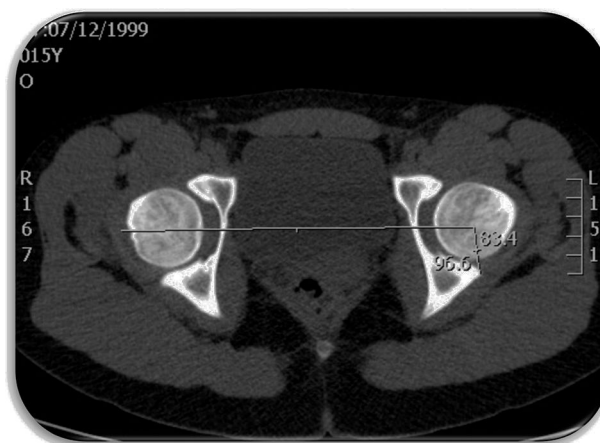


Figura 5 – Medición de ángulos: anterior acetabular sector angle 47° y posterior acetabular sector angle 96°.

anterior acetabular sector angle (AASA) y posterior acetabular sector angle (fig. 5).

Tratamiento

El tratamiento artroscópico en la displasia leve sintomática de cadera está en discusión.

Muchos autores han presentado resultados dispares en el tratamiento de la displasia de cadera vía artroscópica. Byrd y Jones¹³ publicaron un artículo en 2003 de 48 pacientes a los que se les realizó una artroscopia de cadera para el tratamiento de su enfermedad intraarticular y determinaron retrospectivamente que tenían una displasia acetabular. Encontraron que el 67% de las caderas tuvieron una lesión labral y el 60% lesiones condrales que fueron diagnosticadas en el momento de la cirugía. Los pacientes tuvieron un seguimiento medio de 27 meses y una mejoría significativa en la escala de Harris modificada al final del seguimiento.

En cambio, Parvizi et al.¹⁴ publican un artículo en 2009 en el que presentan los resultados de 36 caderas con displasia que fueron tratadas por artroscopia de cadera para su enfermedad intraarticular. Con una media de 3,5 años de seguimiento, encontraron que 2 tercios de los pacientes tuvieron un empeoramiento de sus síntomas, y que el 44% de los pacientes estudiados requirieron cirugías abiertas adicionalmente. Estos tuvieron una mejora funcional a las 6 semanas, pero dicha mejora desaparecía con el tiempo.

El deterioro de la función tras una artroscopia de cadera en una cadera displásica es multifactorial^{15,16}. Algunos autores indican que la mejora del dolor tras un desbridamiento del labrum puede enmascarar las alteraciones mecánicas subyacentes en este tipo de caderas, dando lugar a un progresivo daño del cartílago articular anterolateral^{17,18}. De tal modo que la hipertrofia del labrum que se encuentra en este tipo de caderas es un elemento de protección contra la microinestabilidad. Además, el labrum proporciona un sellado a la articulación que incrementa su estabilidad. El desbridamiento labral realizado durante la artroscopia de cadera puede actuar incrementando dicha microinestabilidad y aumentando la degeneración articular^{19,20}. La cápsula articular, habitualmente

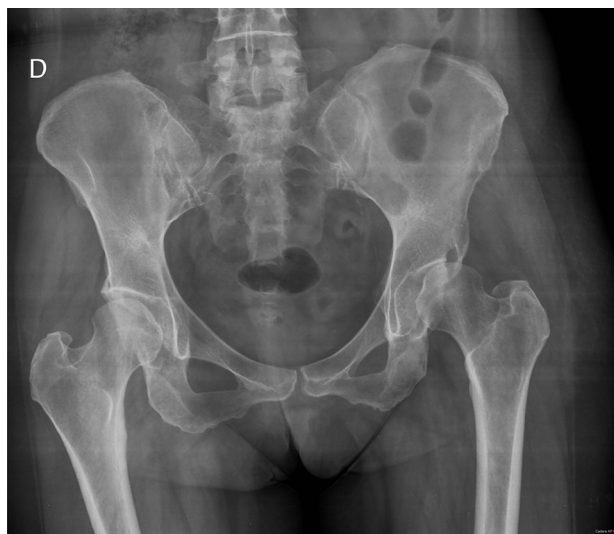

Figura 6 – Subluxación de cadera tras realización de artroscopia.

engrosada en la cadera displásica, alcanza igualmente en este tipo de caderas una importancia crucial para su estabilidad. Telleria et al.¹⁹ publicaron una descripción de las estructuras capsuloligamentosas de la cadera que son de especial relevancia en la artroscopia de cadera. Indican que estas estructuras pueden ser claramente identificadas usando referencias anatómicas en el compartimento central y periférico de la cadera. Debido a la configuración en espiral de las fibras de la zona orbicularis permite una mayor estabilización en extensión y rotación externa y relajación en la flexión. Numerosos autores indican la necesidad de reparar esta cápsula articular, en especial la zona donde se localiza el ligamento ileofemoral, para preservar la estabilidad de la cadera²¹⁻²⁴. Además, varios artículos exponen las consecuencias catastróficas del tratamiento artroscópico en una cadera displásica con inestabilidades y subluxaciones como consecuencia del desbridamiento artroscópico del labrum en caderas con una displasia subyacente^{25,26} (figs. 6 y 7).

Ross et al.²⁷ publican una revisión de 30 caderas que tras cirugía artroscópica tuvieron que ser sometidas a una

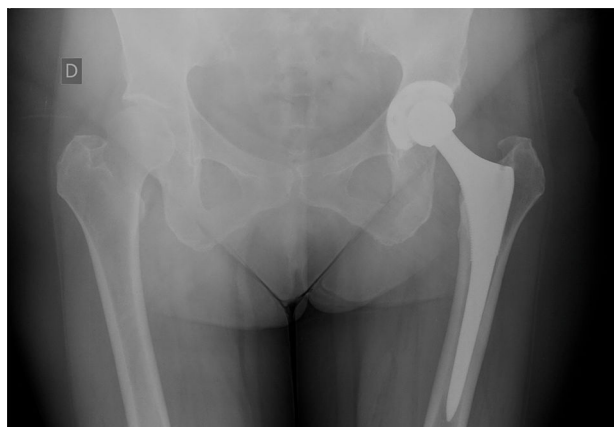

Figura 7 – Tratamiento de subluxación con prótesis total de cadera.

osteotomía periacetabular (OPA) por malos resultados. Encuentran que el 87% son mujeres con edad media de 27,3 años, ángulo centro-borde lateral medio de 14,7°, ángulo centro-borde anterior de 16,8°, inclinación acetabular de 16,3°, aparición de lesiones labrum en el 60% y lesiones condrales en el 56%. Determinan que el fallo en la artroscopia de cadera y posterior necesidad de OPA ocurre principalmente en mujeres jóvenes con moderada o severa displasia. Estos pacientes habitualmente presentan una persistencia o recurrencia de los síntomas de dolor y limitaciones funcionales 2 años después de la artroscopia de cadera.

Otros autores como Kain et al.²⁸ analizan el papel de la artroscopia de cadera previa a la realización de una OPA, no encontrado diferencias con aquellos a los que directamente se les realizó una OPA. Refieren además que el desbridamiento del labrum solo consigue una mejora temporal o incompleta en los pacientes con una displasia moderada. Afirman por tanto que el tratamiento de una cadera displásica sintomática ha de ser una OPA.

Kim et al.²⁹ publican los resultados de 43 caderas tratadas de forma simultánea con artroscopia de cadera y OPA. En dicho estudio se realiza una vía transtrocanterica y una vez expuesta la cápsula utilizaban el artroscopio para diagnosticar lesiones y para realizar desbridamiento de labrum o regularización de lesiones condrales. La edad media de los pacientes era de 40 años y con predominio de mujeres (35 caderas). Encuentran lesiones del labrum en el 88,4% principalmente en la zona anterosuperior y en todas se realizó un desbridamiento. El seguimiento medio fue de 74 meses y el 69,8% se clasificaron como Tönnis I-II y la mejora funcional pasó de 72,4 a 94 en la escala de Harris modificada. Concluyen que la artroscopia de cadera puede ser realizada en el mismo tiempo que la OPA para conseguir mejores resultados en pacientes con displasia sintomática de cadera y que el tratamiento artroscópico de las lesiones articulares puede alterar la progresión de la artrosis.

Recientemente Lodhia et al.³⁰ realizan una revisión sistemática comparando el tratamiento abierto versus el tratamiento artroscópico de los 759 artículos identificados, y tras aplicarles criterios de inclusión y exclusión revisan 10 artículos, uno con nivel III de evidencia y 9 con niveles IV de evidencia. Clasifican la displasia en ángulo centro-borde entre 18-25° como displasia límite y aquellos con menos de 18° como verdadera displasia. Comparan 3 opciones de tratamiento: cirugía artroscópica de cadera (CAC), OPA y CAC con OPA. Valoran el número de pacientes, 114 CAC, 703 OPA y 17 CAC; los resultados funcionales en escalas donde en los 3 grupos hay una mejoría; seguimiento medio 3,2 años en CAC y 6,5 años en OPA; la tasa de conversión a prótesis total de cadera en años, un 4,8%, un 12% y un 17,7% respectivamente; y el tiempo para esta conversión 1,5 años CAC, 4,3 OPA y 4,7 para CAC con OPA. Concluyen que los pacientes con una displasia límite (18-25° ángulo centro-borde) sintomáticos y sin signos de artrosis serían candidatos a tratamiento con CAC con la premisa de la preservación del labrum y la sutura de cápsula articular para evitar inestabilidades que den lugar a subluxaciones y a una progresión de la artrosis. En cambio, los pacientes con una verdadera displasia (< 18° ángulo centro-borde) serían candidatos a una OPA para la corrección de las grandes deformidades óseas asociada a una CAC para la identificación más exacta de las lesiones.

Conclusión

La displasia leve sintomática de cadera continúa siendo, a día de hoy, uno de los retos de la CAC. Se caracteriza por presentarse en pacientes jóvenes activos, con una clínica larvada y una radiología a veces difícil de interpretar por lo que el diagnóstico se puede demorar o pasar desapercibido. Es importante determinar la existencia de esta displasia a la hora de decidir su tratamiento³¹. La elección del tratamiento artroscópico de esta enfermedad, a nuestro entender, tiene hoy unos límites claros. En la displasia leve sintomática el tratamiento con cirugía artroscópica puede ser una opción válida pero siempre que preservemos estructuras fundamentales para la estabilidad de esta cadera como son el labrum y la cápsula articular. La reparación del labrum y la sutura capsular deben de ser obligatorias en el tratamiento de estos pacientes. Por otro lado, en la displasia moderada o severa la artroscopia de cadera solo sería complementaria a una OPA realizándose previa a esta o en el mismo momento. Los avances de la técnica artroscópica y del conocimiento de la enfermedad de la displasia pueden hacer que estos límites actuales no sean los futuros.

Conflicto de intereses

El autor declara no tener ningún conflicto de intereses.

BIBLIOGRAFÍA

- Ganz R, Parvizi J, Beck M, Leunig M, Nötzli H, Siebenrock KA. Femoroacetabular impingement: A cause for osteoarthritis of the hip. *Clin Orthop Relat Res.* 2003;417:112-20.
- Byrd JW, Jones KS. Prospective analysis of hip arthroscopy with 2-year follow-up. *Arthroscopy.* 2000;16:578-87.
- Byrd JW, Jones KS. Arthroscopic femoroplasty in the management of cam-type femoroacetabular impingement. *Clin Orthop Relat Res.* 2009;467:739-46.
- Byrd JW, Jones KS. Prospective analysis of hip arthroscopy with 10-year followup. *Clin Orthop Relat Res.* 2010;468:741-6.
- Hoppe DJ, de Sa D, Simunovic N, Bhandari M, Safran MR, Larson CM, et al. The learning curve for hip arthroscopy: A systematic review. *Arthroscopy.* 2014;30:389-97.
- Guille JT, Pizzutillo PD, MacEwen GD. Development dysplasia of the hip from birth to six months. *J Am Acad Orthop Surg.* 2000;8:232-42.
- Goldstein RY, Kay ID, Slover J, Feldman D. Hip dysplasia in the skeletally mature patient. *Bull Hosp Jt Dis.* 2014;72:28-42.
- Nunley RM, Prather H, Hunt D, Schoenecker PL, Clohisy JC. Clinical presentation of symptomatic acetabular dysplasia in skeletally mature patients. *J Bone Joint Surg Am.* 2011;93 Suppl 2:17-21.
- Hananouchi T, Yasui Y, Yamamoto K, Toritsuka Y, Ohzono K. Anterior impingement test for labral lesions has high positive predictive value. *Clin Orthop Relat Res.* 2012;470:3524-9.
- Clohisy JC, Knaus ER, Hunt DM, Leshner JM, Harris-Hayes M, Prather H. Clinical presentation of patients with symptomatic anterior hip impingement. *Clin Orthop Relat Res.* 2009;467:638-44.
- Wiberg G. The anatomy and roentgenographic appearance of a normal joint. *Acta Chir Scand.* 1939;83:7-38.
- Lequesne M, de Seze S. [False profile of the pelvis. A new radiographic incidence for the study of the hip. Its use in displasias and different coxopathies]. *Rev Rhum Mal Osteoartic.* 1961;28:643-52.
- Byrd JW, Jones KS. Hip arthroscopy in the presence of dysplasia. *Arthroscopy.* 2003;19:1055-60.
- Parvizi J, Bican O, Bender B, Mortazavi SM, Purtill JJ, Erickson J, et al. Arthroscopy for labral tears in patients with developmental dysplasia of the hip: A cautionary note. *J Arthroplasty.* 2009;24:110-3.
- Wenger DE, Kendell KR, Miner MR, Trousdale RT. Acetabular labral tears rarely occur in the absence of bony abnormalities. *Clin Orthop Relat Res.* 2004;426:145-50.
- Yamamoto Y, Ide T, Nakamura M, Hamada Y, Usui I. Arthroscopic partial limbectomy in hip joints with acetabular hypoplasia. *Arthroscopy.* 2005;21:586-91.
- Fujii M, Nakashima Y, Noguchi Y, Yamamoto T, Mawatari T, Motomura G, et al. Effect of intra-articular lesions on the outcome of periacetabular osteotomy in patients with symptomatic hip dysplasia. *J Bone Joint Surg Br.* 2011;93:1449-56.
- Crawford MJ, Dy CJ, Alexander JW, Thompson M, Schroeder SJ, Vega CE, et al. The 2007 Frank Stinchfield Award. The biomechanics of the hip labrum and the stability of the hip. *Clin Orthop Relat Res.* 2007;465:16-22.
- Telleria JJM, Lindsey DP, Giori NJ, Safran MR. An anatomic arthroscopic description of the hip capsular ligaments for the hip arthroscopist. *Arthroscopy.* 2011;27:628-36.
- Domb BG, Philippon MJ, Giordano BD. Arthroscopic capsulotomy, capsular repair, and capsular plication of the hip: Relation to atraumatic instability. *Arthroscopy.* 2013;29:162-73.
- Philippon MJ. New frontiers in hip arthroscopy: The role of arthroscopic hip labral repair and capsulorrhaphy in the treatment of hip disorders. *Instr Course Lect.* 2006;55:309-16.
- Myers CA, Register BC, Lertwanich P, Ejnisman L, Pennington WW, Giphart JE, et al. Role of the acetabular labrum and the iliofemoral ligament in hip stability: An in vitro biplane fluoroscopy study. *Am J Sports Med.* 2011;39 suppl:85S-91S.
- Elkins JM, Stroud NJ, Rudert MJ, Tochigi Y, Pedersen DR, Ellis BJ, et al. The capsule's contribution to total hip construct stability—A finite element analysis. *J Orthop Res.* 2011;29:1642-8.
- Benali Y, Katthagen BD. Hip subluxation as a complication of arthroscopic debridement. *Arthroscopy.* 2009;25:405-7.
- Mei-Dan O, McConkey MO, Brick M. Catastrophic failure of hip arthroscopy due to iatrogenic instability: Can partial division of the ligamentum teres and iliofemoral ligament cause subluxation? *Arthroscopy.* 2012;28:440-5.
- Matsuda DK, Khatod M. Rapidly progressive osteoarthritis after arthroscopic labral repair in patients with hip dysplasia. *Arthroscopy.* 2012;28:1738-43.
- Ross JR, Clohisy JC, Baca G, Sink E, ANCHOR Investigators. Patient and disease characteristics associated with hip arthroscopy failure in acetabular dysplasia. *J Arthroplasty.* 2014;29 9 Suppl:160-3.
- Kain MS, Novais EN, Vallim C, Millis MB, Kim YJ. Periacetabular osteotomy after failed hip arthroscopy for labral tears in patients with acetabular dysplasia. *J Bone Joint Surg Am.* 2011;93 Suppl 2:57-61.
- Kim KI, Cho YJ, Ramteke AA, Yoo MC. Peri-acetabular rotational osteotomy with concomitant hip arthroscopy for treatment of hip dysplasia. *J Bone Joint Surg Br.* 2011;93:732-7.
- Lodhia P, Chandrasekaran S, Gui C, Darwish N, Suarez-Ahedo C, Domb BG. Open and arthroscopic treatment of adult hip dysplasia: A systematic review. *Arthroscopy.* 2016;32:374-83.
- Goldstein RY, Kaye ID, Slover J, Feldman D. Hip dysplasia in the skeletally mature patient. *Bull Hosp Jt Dis.* 2014;72:28-42.