




Revista Española de
Artroscopia y Cirugía Articular

www.elsevier.es/artroscopia



Artículo de revisión

Pruebas de imagen y evaluación de la patología articular y periarticular de la cadera



Oscar Luis Casado Verdugo^{a,b,*}, Alberto Sanchez Sobrino^c e Ignacio Mediavilla Arza^d

^a Osatek Alta Tecnología Sanitaria S.A., Departamento de Resonancia Magnética, Hospital Galdakao-Usansolo, Galdakao, Vizcaya, España

^b Servicio de Radiología, Hospital Vithas, Vitoria, España

^c Servicio de Cirugía Ortopédica y Traumatología, Hospital Galdakao-Usansolo, Galdakao, Vizcaya, España

^d Servicio de Cirugía Ortopédica y Traumatología, Hospital Universitario de Basurto, Bilbao, España

INFORMACIÓN DEL ARTÍCULO

Historia del artículo:

Recibido el 31 de octubre de 2015

Aceptado el 8 de enero de 2016

On-line el 26 de febrero de 2016

Palabras clave:

Cadera

Diagnóstico por imagen

Tomografía axial computerizada

Resonancia magnética

Conflicto femoroacetabular

Labrum

Cartílago

Ligamento redondo

R E S U M E N

Las técnicas de imagen se usan habitualmente en el diagnóstico preoperatorio de los pacientes con dolor de cadera. En los últimos años han aumentado las capacidades diagnósticas de las técnicas de imagen tales como la ecografía, la tomografía computerizada y la resonancia magnética. Actualmente, se utilizan para confirmar una sospecha diagnóstica, excluir otras causas potenciales de dolor de cadera o periarticular y, además, sirven de herramienta para el cirujano de la cadera en la planificación quirúrgica. Asimismo, permiten evaluar áreas difíciles de visualizar en la artroscopia de cadera y por todo ello se utilizan como herramienta en la toma de decisión del tratamiento.

Las radiografías simples continúan siendo la técnica inicial de elección. La ecografía puede utilizarse en el diagnóstico de la patología extraarticular, como guía para aspirar líquido articular para su posterior análisis o bien, junto con la TAC, como guía para punciones intramusculares o perineurales. Las imágenes de TAC con reconstrucción en 3D de los huesos de la pelvis y de las caderas ofrecen una visión ósea global y se utilizan con frecuencia en la planificación preoperatoria. Avances técnicos recientes en resonancia magnética han expandido el uso potencial de esta técnica de imagen en los trastornos de la cadera habiendo aumentado su precisión diagnóstica.

En este artículo se describe el papel actual de las técnicas de imagen en el diagnóstico de la patología de la cadera y de las partes blandas periarticulares.

© 2016 Fundación Española de Artroscopia. Publicado por Elsevier España, S.L.U. Este es un artículo Open Access bajo la CC BY-NC-ND licencia (<http://creativecommons.org/licencias/by-nc-nd/4.0/>).

* Autor para correspondencia.

Correo electrónico: oscarlucas.10pi@yahoo.es (O.L. Casado Verdugo).

<http://dx.doi.org/10.1016/j.reaca.2016.01.001>

2386-3129/© 2016 Fundación Española de Artroscopia. Publicado por Elsevier España, S.L.U. Este es un artículo Open Access bajo la CC BY-NC-ND licencia (<http://creativecommons.org/licencias/by-nc-nd/4.0/>).

Intraarticular and periarticular imaging of the hip

A B S T R A C T

Keywords:

Hip
Diagnostic imaging
Computed tomography
Magnetic resonance imaging
Femoroacetabular impingement
Labrum
Cartilage
Ligamentum teres

Imaging techniques are frequently used in the diagnosis and management of patients with hip pain prior to arthroscopy. In recent years the capabilities of imaging techniques, such as ultrasound, computed tomography (CT), and magnetic resonance imaging (MRI), have expanded. At present, imaging techniques help to confirm a suspected diagnoses, to exclude other potential source of intra-articular or peri-articular hip pain, and to provide the hip surgeon with a pre-operative map. They also assess difficult to see areas during hip arthroscopy, and therefore may be used for clinical decision-making.

Plain radiographs are usually the first step in the imaging management. Ultrasound can be used in the assessment of extra-articular disease and, along with CT, it can be used to guide intra-muscular and peri-neural injections, or to perform joint fluid aspiration. Three-dimensional CT reconstruction of the hip and pelvis offers a global view of hip-bone anatomy, and is often used for pre-operative planning. Recent developments in hardware and software have increased the potential use of MRI in the current diagnosis of hip disorders with increasingly accuracy.

In this article, the current role of imaging techniques in the diagnosis of hip joint disorders and surrounding soft tissues is described.

© 2016 Fundación Española de Artroscopia. Published by Elsevier España, S.L.U. This is an open access article under the CC BY-NC-ND license (<http://creativecommons.org/licenses/by-nc-nd/4.0/>).

Introducción

La articulación de la cadera es una enartrosis, difícil de evaluar mediante técnicas de imagen. La radiografía (Rx) convencional continúa siendo la técnica de elección inicial en el estudio de pacientes con sintomatología de cadera. Avances recientes en otras técnicas como la tomografía computarizada (TAC) o la resonancia magnética (RM) han incrementado su capacidad diagnóstica. Específicamente, la RM permite en la actualidad evaluar prácticamente todas las estructuras intraarticulares y extraarticulares de la cadera facilitando el diagnóstico preoperatorio de la patología ósea, labrum, cartilago y ligamento redondo y excluir la patología periarticular.

Además, mediante TAC y RM se pueden obtener imágenes en 3 dimensiones (3D) del fémur y acetábulo para la planificación quirúrgica. Por otra parte, la ecografía y la TAC pueden utilizarse como guía de punciones intramusculares o perineurales (tabla 1).

En esta revisión se expondrá inicialmente la patología y hallazgos por imagen de la patología intraarticular incluyendo las alteraciones del labrum, cartilago y ligamento redondo; posteriormente se abordarán las alteraciones óseas asociadas a conflicto femoroacetabular (CFA) y displasia de cadera, y finalmente se revisará la patología periarticular incluyendo fundamentalmente los conflictos del iliopsoas, isquiofemoral y subespinoso y el síndrome subglúteo profundo.

Patología intraarticular

Labrum

Las roturas del labrum son una causa conocida de dolor de cadera y constituyen la indicación más frecuente de

artroscopia de cadera¹. Es conocida la función del labrum en la estabilidad de la cadera, en disminuir la carga del cartilago y en mantener el efecto de sellado del fluido articular².

Por ello, existe una asociación importante entre lesiones del labrum y del cartilago, lo que vincula la rotura del labrum al desarrollo progresivo de coxartrosis³.

Las lesiones del labrum y del cartilago pueden aparecer en múltiples patologías, especialmente en CFA, displasia del desarrollo de la cadera, en la enfermedad de Legg-Calvé-Perthes, deslizamiento de la epífisis femoral proximal, conflicto del iliopsoas, traumatismo y coxartrosis⁴.

La mayoría de las roturas del labrum se localizan en cuadrante anterosuperior, probablemente porque esta región soporta mayor carga mecánica. Las del cuadrante posterosuperior son la segunda localización más frecuente predominando en atletas jóvenes⁵.

La ubicación de las roturas puede mostrar su causa: las anteriores pueden originarse por conflicto del iliopsoas o por inestabilidad de la cadera, las anterolaterales por CFA y las posteriores por inestabilidad o secundarias a lesión por contragolpe en CFA⁶.

Las lesiones del labrum se diagnostican con artrografía-RM y se describen según su situación horaria. De los tipos de rotura descritas por Seldes, las roturas tipo I por desinserción del labrum respecto del cartilago y del acetábulo son mucho más frecuentes que las roturas tipo II o roturas intrasustancia⁷ (fig. 1). La presencia de quistes intra o paralabiales indica rotura subyacente del labrum aunque esta no sea evidente⁸⁻¹⁰.

Cartilago

La Rx solo detecta signos secundarios de condropatía avanzada como quistes subcondrales y estrechamiento del espacio articular después de una extensa pérdida de cartilago. La

Los equipos de 3 Teslas mejoran la evaluación condrolabral. Un estudio reciente señala una sensibilidad similar de la RM convencional (no-artrográfrica) y la artrografía-RM en equipos de 3 Teslas para las lesiones del labrum. No obstante, para la evaluación de condropatía, la artrografía-RM supera a la RM convencional¹⁴.

Nuevas técnicas de evaluación del cartilago con RM (realce tardío del cartilago con gadolinio [dGEMRIC], mapeo T2, T1 rho) han mostrado la posibilidad de detectar alteraciones estructurales del cartilago previas a la alteración morfológica^{11,15} (fig. 2b).

Ligamento redondo

La rotura del ligamento redondo (LR) es una causa de dolor de cadera y se considera la tercera causa más frecuente de coxalgia en atletas¹⁶⁻¹⁹.

El LR parece tener cierta función en la estabilidad de la cadera^{20,21} y así: 1) se ha descrito un aumento significativo de lesiones del cartilago acetabular asociadas a su rotura²²; 2) en pacientes con CFA y rotura del LR se ha demostrado un aumento de lesiones condrales en la región inferomedial del acetábulo²³.

Las lesiones del LR incluyen sinovitis rodeando al ligamento con o sin atrapamiento, roturas parciales de bajo o alto grado o asociadas a coxartrosis y roturas completas adquiridas, por avulsión o por ausencia del ligamento²⁴.

La artrografía-RM permite identificar la mayoría de las lesiones del LR²⁵. Para roturas completas no existen diferencias significativas entre RM convencional y artrografía-RM, mientras que para roturas parciales es superior la artrografía-RM²⁶ (fig. 3). Realizando artrografía-RM con tracción, un estudio reciente ha descrito alta sensibilidad (92%) y especificidad (98%) para las roturas completas del LR y menor para el diagnóstico conjunto de roturas parciales (sensibilidad 87% y especificidad 95%) a pesar de que el LR intacto y el LR con rotura parcial pueden tener apariencia similar^{27,28}.

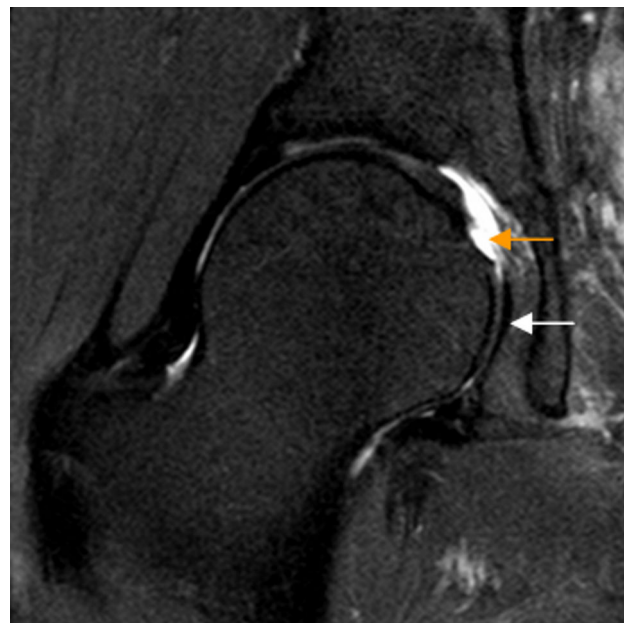

Figura 3 – Rotura del ligamento redondo. El corte coronal T2 con saturación grasa de RM de cadera derecha muestra rotura del ligamento redondo en su inserción en la fovea capitis que está ocupada por fluido articular (flecha naranja). La región caudal del ligamento redondo se identifica como una banda de hiposeñal lineal en situación medial a la cabeza femoral (flecha blanca).

Alteraciones óseas

Conflicto femoroacetabular

El CFA se produce por contacto repetitivo anormal entre la unión cabeza-cuello femoral y el borde acetabular en las fases terminales del movimiento de la cadera. Puede originarse en el lado femoral cuando la unión cabeza-cuello ha perdido su morfología esférica (deformidad Cam), en el lado acetabular

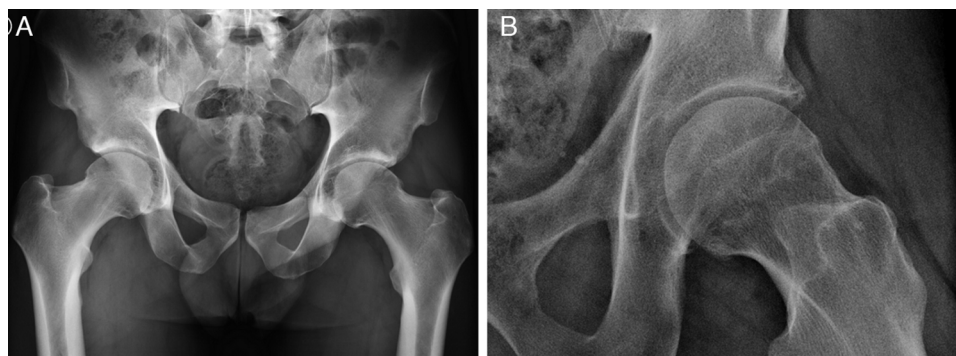


Figura 4 – A) Rx en proyección pélvica anteroposterior. La proyección pélvica anteroposterior se realiza en decúbito supino con 15° de rotación interna de las piernas para compensar la antetorsión femoral y visualizar mejor la superficie lateral de la transición cabeza-cuello femoral. El coxis y la sínfisis del pubis deben estar alineados y separados por una distancia de 1 a 2 cm.

B) Rx en proyección axial de Dunn en 45° de flexión de cadera izquierda. Las proyecciones axiales de Dunn se realizan en decúbito supino con la cadera a estudio flexionada 45 o 90°, con abducción de 20° y sin rotación de la cadera.

(deformidad Pincer) o más frecuentemente, ser mixto. Produce lesiones progresivas en el labrum y cartílago pudiendo causar artropatía degenerativa precoz⁵.

El papel de las técnicas de imagen en CFA incluye evaluar la patología ósea, del labrum y cartílago, de las estructuras capsuloligamentarias y excluir patología periarticular. La patología ósea se evalúa inicialmente con Rx, realizándose una proyección pélvica anteroposterior y otra axial¹⁶ (fig. 4a). Alternativamente a la proyección axial puede realizarse una axial de Dunn, preferiblemente en 45° de flexión, para evaluar anomalías de la superficie anterior de la unión cabeza-cuello femoral²⁹ (fig. 4b). Otras proyecciones incluyen la lateral en posición de rana y la de falso perfil³⁰.

La patología del labrum, cartílago y capsuloligamentaria se evalúa preferentemente con RM y/o artrografía-RM. Las calcificaciones del labrum se diagnostican mediante Rx y TAC.

Conflicto femoroacetabular tipo Cam

En el CFA tipo Cam existe pérdida de la esfericidad de la transición cabeza-cuello femoral por una deformidad ósea y/o osteocondral (giba) que, con los movimientos de flexión y rotación interna, cizalla el cartílago y la unión condrolabral lesionando el labrum.

El ángulo alfa se utiliza para diagnosticar el CFA tipo Cam y puede calcularse mediante Rx, TAC o RM^{6,31-33}. Un valor de ángulo alfa < 50-55° se considera normal^{32,34}, aunque la deformidad Cam se ha descrito en asintomáticos³⁵. Por ello se ha propuesto medir el ángulo alfa en región anterosuperior con un valor de corte de 60°, para aumentar la especificidad diagnóstica de CFA tipo Cam manteniendo una sensibilidad del 72-80%³⁶.

En Rx, la proyección AP identifica deformidades superolaterales configurando la imagen «en mango de pistola». La

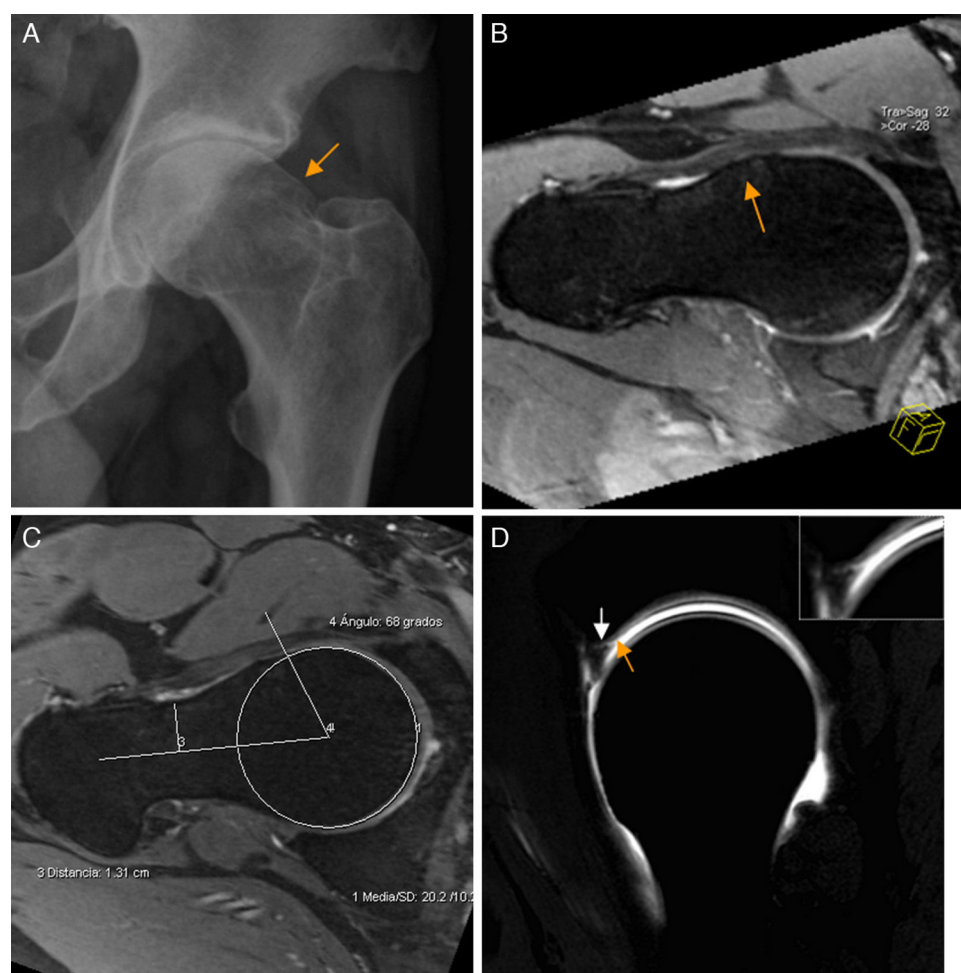


Figura 5 – Conflicto femoroacetabular tipo Cam. A) En la proyección axial de Dunn en 45° de flexión de cadera izquierda se aprecia pérdida de la esfericidad de la unión cabeza-cuello femoral por una giba superolateral (flecha naranja) configurándose una imagen «en mango de pistola». B) El corte radial en 3D gradiente T2 de RM de cadera derecha muestra los mismos hallazgos (flecha naranja) en la superficie anterior de la unión cabeza-cuello femoral. C) Medición del ángulo alfa: se define como el ángulo creado por una línea entre el centro de la cabeza femoral y la parte más estrecha del cuello femoral y otra línea entre el centro de la cabeza femoral y el punto anterior en el que la distancia desde el centro de la cabeza femoral excede el radio del platillo subcondral de la propia cabeza femoral. D) El corte sagital en T1 gradiente 3D de artrografía-RM de cadera derecha muestra la deformidad Cam anterior, una rotura del labrum de espesor parcial en la unión condrolabral (flecha blanca) y una leve irregularidad y adelgazamiento del cartílago adyacente por leve condropatía (flecha naranja), más evidente en la imagen de magnificación.

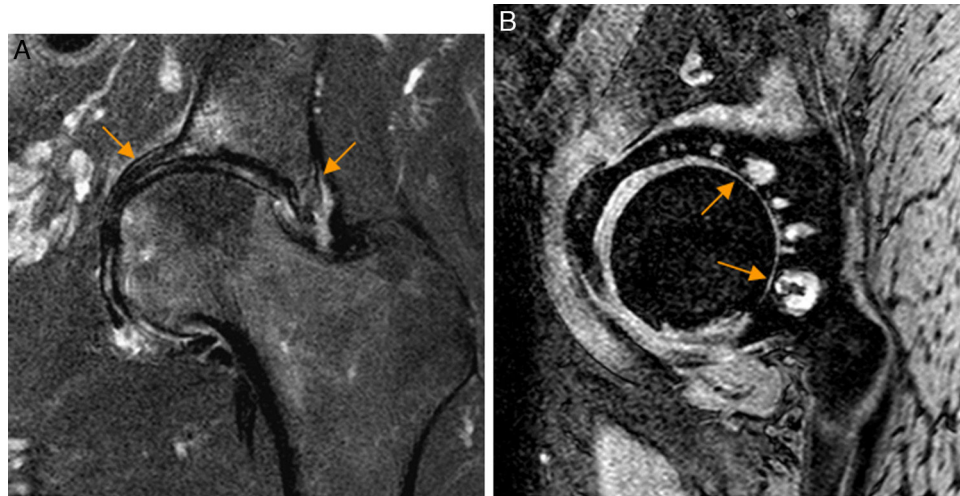


Figura 6 – Conflicto femoroacetabular tipo Pincer por sobrecobertura acetabular global. A) En el corte coronal T2 con saturación grasa de RM de cadera izquierda se identifica protrusión acetabular con sobrecubrimiento acetabular y abombamiento de la pared medial del acetábulo (flechas naranjas). B) En el corte sagital gradiente T2 de RM de cadera izquierda se aprecia pinzamiento del espacio articular posterior con quistes subcondrales que se extiende desde la región posterosuperior a la posteroinferior (flechas naranjas) en relación con avanzada condropatía secundaria a lesión por contragolpe.

proyección lateral identifica deformidades anteriores^{6,32}. No obstante, no evalúa las localizadas en el sector anterolateral. Por ello, se recomienda utilizar RM con cortes radiales o reconstrucciones de TAC 3D para evaluar la deformidad Cam en múltiples planos y en toda su extensión⁹ (fig. 5). Los cortes radiales utilizan el cuello femoral como eje de rotación permitiendo evaluar completamente la circunferencia de la unión cabeza-cuello femoral⁹.

Los cortes radiales no parecen aumentar el rendimiento diagnóstico de las roturas del labrum³⁷.

En el CFA Cam la lesión del labrum es típicamente anterosuperior y asocia progresivamente reblandecimiento del cartílago acetabular anterolateral, adelgazamiento o

delaminación del cartílago, ulceración, y finalmente desprendimiento del cartílago^{38,39} (fig. 5). También puede aparecer condropatía parafoveal femoral asociada⁴⁰. La delaminación condral se detecta cuando hay fluido o gadolinio con morfología lineal en la interfase cartílago-hueso subcondral⁴¹, aunque la RM es poco sensible en su detección. También se ha descrito como signo útil para el diagnóstico de delaminación la presencia de una banda lineal de hiposeñal en la superficie del cartílago acetabular que puede ser de morfología ondulada (signo de la ola o alfombra) (fig. 2a). Los quistes fibrosos aparecen tanto en el CFA Cam como en el Pincer y se localizan en la región anterosuperior del cuello femoral, en la zona del choque⁴².

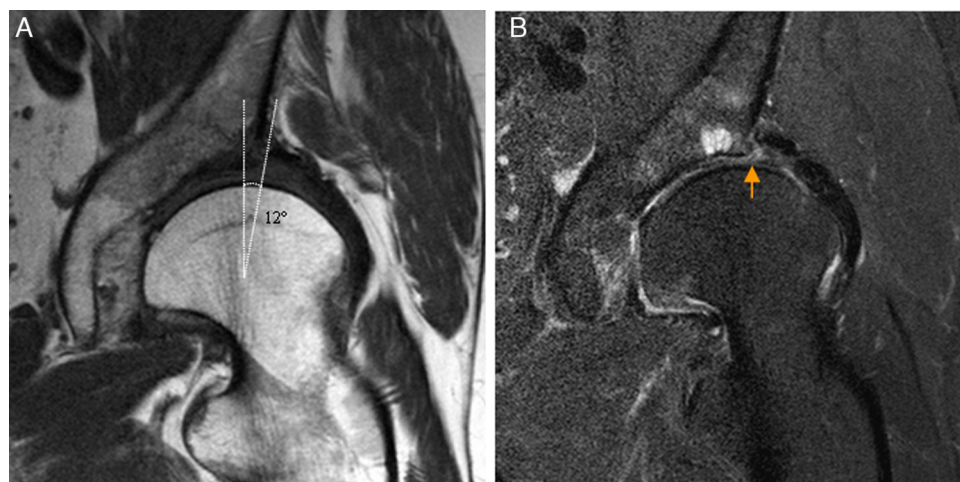


Figura 7 – Displasia de cadera en adulto joven. A) El corte coronal T1 de RM de cadera izquierda muestra escasa cobertura lateral de la cabeza femoral por el acetábulo y ángulo centro-borde disminuido. B) El corte coronal T2 con saturación grasa de cadera izquierda muestra rotura degenerativa del labrum acetabular (flecha naranja) y quistes subcondrales por avanzada condropatía asociada.

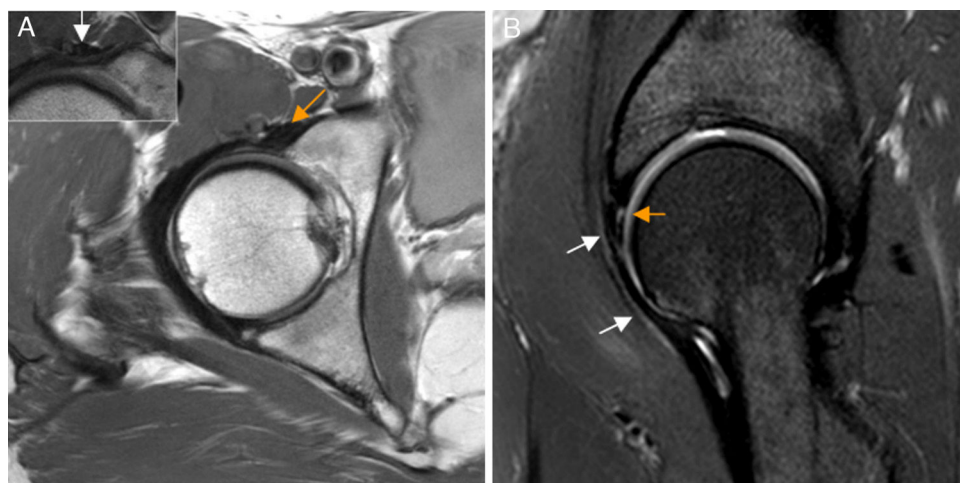


Figura 8 – Conflicto del iliopsoas. A) En el corte axial en densidad protónica de RM de cadera derecha el tendón del iliopsoas presenta una orientación oblicua (flecha naranja) y no horizontal en situación anterior a la cápsula articular, identificándose: B) la rotura del labrum anterior asociada en el plano sagital (flecha naranja, b) y leve aumento de señal anterior a la cápsula articular y profunda al tendón del iliopsoas (flechas blancas, b). En la imagen de magnificación de una cadera derecha se detalla una morfología normal del tendón del iliopsoas que sigue un trayecto horizontal en el plano axial (flecha blanca, a).

Conflicto femoroacetabular tipo Pincer

El CFA tipo Pincer se produce por sobrecubrimiento acetabular que puede ser focal por retroversión acetabular, o global por coxa profunda o protrusión acetabular.

Para diagnosticar el sobrecubrimiento acetabular por Rx³⁰ se utilizan distintas mediciones y signos:

Sobrecubrimiento acetabular global:

- Ángulo centro-borde lateral: deformidad Pincer si $\geq 40^\circ$.
- Índice acetabular: deformidad Pincer si $\leq 0^\circ$.
- Índice de extrusión de cabeza femoral: deformidad Pincer si $< 25\%$ de la cabeza femoral sin cubrir por el acetábulo.

- Coxa profunda: la fosa acetabular no sobrepasa la línea ilioisquiática.
- Protrusión acetabular: la cabeza femoral sobrepasa la línea ilioisquiática.

Retroversión acetabular:

- Anterior: la pared anterior es lateral a la posterior (signo radiológico del «8» o del lazo).
- Posterior: la pared posterior del acetábulo pasa medial al centro de la cabeza femoral (signo de la pared posterior).

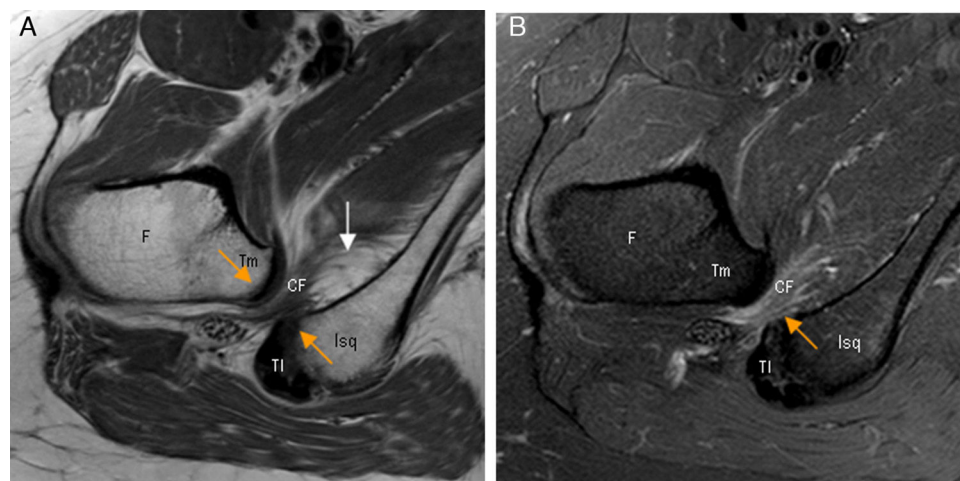


Figura 9 – Conflicto isquiofemoral. A) El corte axial en densidad protónica de RM de cadera derecha muestra una disminución de la distancia isquiofemoral (flechas naranjas) con atrofia del músculo cuadrado femoral que presenta infiltración grasa junto a la inserción isquiática (flecha blanca). B) En el corte axial T2 con saturación grasa de cadera derecha se observa edema del músculo cuadrado femoral en la zona del estrechamiento (flecha naranja). CF: músculo cuadrado femoral; F: fémur; Isq: apófisis isquiática; TI: tendones isquiotibiales; Tm: trocánter menor.

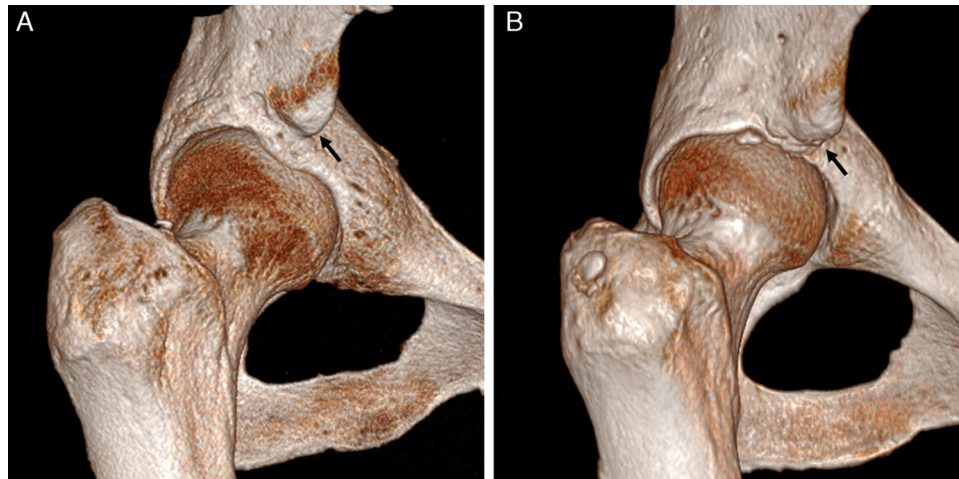


Figura 10 – Conflictos subespinosos. Las imágenes de reconstrucción con TAC 3D en plano coronal con rotación interna de la cadera derecha demuestran: **A)** una espina iliaca anteroinferior (EIAI) normal tipo I, que se sitúa proximal al borde acetabular y con pared lisa entre la EIAI y el borde acetabular, y **B)** una EIAI tipo II que alcanza el nivel del borde acetabular (flechas negras).

No obstante, la versión acetabular se evalúa más eficazmente mediante cortes axiales de TAC o RM que incluyan la pelvis ósea y ambas caderas para corregir posibles inclinaciones de la pelvis. Existe una anteversión de 15-25° en individuos normales⁴³.

En el CFA tipo Pincer, el impacto repetido del borde acetabular sobre el cuello femoral origina calcificación, degeneración y rotura del labrum y de la unión condrolabral, así como lesiones marginales del cartílago adyacente al borde acetabular que se extienden siguiendo el margen acetabular.

También pueden identificarse os acetabuli, estando debatido que puedan ser secundarios a fracturas de estrés del borde

acetabular y cuya extirpación, especialmente si son grandes, puede conducir a inestabilidad de la cadera⁴⁴⁻⁴⁶. En fases crónicas de CFA Pincer pueden aparecer lesiones condrales por contragolpe en la región posteroinferior del espacio articular³⁸ (fig. 6).

Displasia de cadera del adulto

El diagnóstico de displasia se ha realizado clásicamente con Rx. Las mediciones más utilizadas para evaluar la deficiencia acetabular son: el ángulo centro-borde que evalúa la cobertura lateral de la cabeza femoral por el acetábulo en proyección AP de pelvis, el ángulo vertical centro-borde anterior medido en

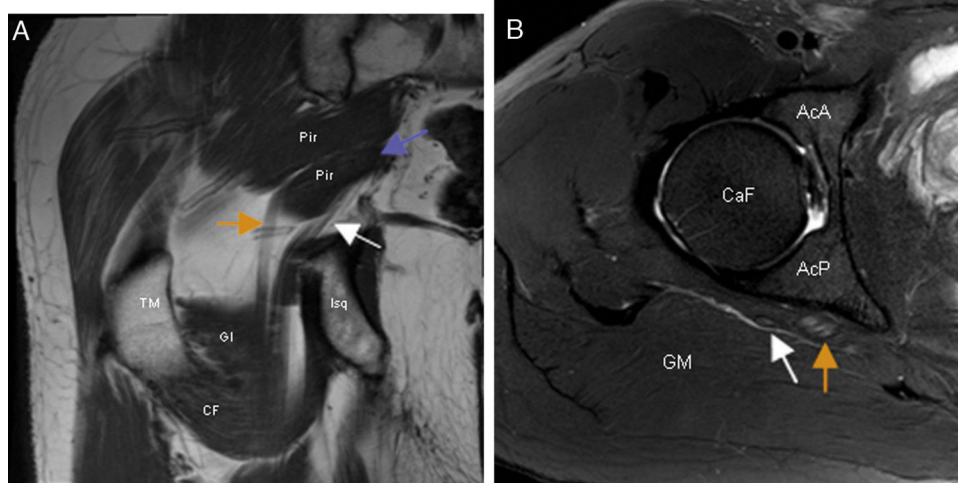


Figura 11 – Síndrome subglúteo profundo. **A)** El corte coronal en T1 de RM de cadera derecha demuestra la presencia de un vientre accesorio del músculo piramidal (flecha morada) que separa los componentes tibial (flecha naranja) y peroneal (flecha blanca) del nervio ciático en el espacio subglúteo. **B)** En el corte axial en T2 con saturación grasa de RM de la cadera derecha se observa aumento de señal fascicular y aumento de volumen del componente tibial (flecha naranja) del nervio ciático. El componente peroneal del nervio (flecha blanca) es normal. AcA: región anterior del acetábulo; AcP: región posterior del acetábulo; CaF: cabeza femoral; CF: músculo cuadrado femoral; GI: músculo gémينو inferior; GM: músculo glúteo mayor; Pir: músculo piramidal; TM: trocánter mayor.

proyección de falso perfil que evalúa la cobertura anterior y el índice acetabular que evalúa la superficie de carga acetabular. La displasia de cadera se caracteriza por un ángulo centro-borde disminuido ($< 25^\circ$) y un índice acetabular aumentado ($> 13^\circ$). Otras mediciones incluyen el ángulo delta para evaluar la presencia de fovea alta y el ángulo cuello-diáfisis femoral para descartar coxa valga/vara asociada⁴⁷.

En la displasia acetabular se produce sobrecarga mecánica del borde acetabular que origina lesión condral y del labrum y artrosis precoz^{10,48}. La Rx carece de sensibilidad para detectar la artrosis precoz, aunque un ángulo centro-borde $< 15^\circ$ y un índice acetabular $> 20^\circ$ se ha asociado a patología condrolabral severa. La artrografía-RM permite detectar las alteraciones óseas y las lesiones asociadas del labrum (hipertrofia, degeneración y rotura), del cartílago y del LR que permiten planificar el tratamiento artroscópico asociado a la osteotomía periacetabular^{49,50} (fig. 7).

Si la RM está contraindicada, la artrografía-TAC permite evaluar el daño condrolabral^{5,51}.

Además, la RM y especialmente la TAC aportan información en 3D mejorando la detección y caracterización de la deficiencia acetabular y permitiendo la planificación quirúrgica⁵².

Patología periarticular

Conflicto del iliopsoas

Está producido por el tendón del iliopsoas en su curso anterior a la cápsula articular. El tendón puede estar tenso, inflamado o con adherencias capsulares produciendo una lesión del labrum anterior por tracción repetitiva con la extensión de la cadera. Un músculo iliocapsular hiperactivo o hipertrófico que produzca tracción del complejo capsulolabral anterior también se ha postulado como causa⁵³.

El conflicto del iliopsoas es un diagnóstico artroscópico no habiendo criterios clínicos o de imagen validados para su diagnóstico preoperatorio. Una rotura del labrum a las 3 h sin sobrepasar las 2 h podría sugerir el diagnóstico. Otros signos asociados incluyen inclinación lateral o estrechamiento del tendón en plano transverso en la zona que cruza la cápsula anterior⁵⁴ (fig. 8).

El tendón puede estar formado por más de un componente tendinoso que es necesario liberar en la tenotomía artroscópica⁵⁵. Las inyecciones peritendinosas de corticoides y/o anestésicos guiadas por ecografía pueden ser una alternativa como tratamiento conservador.

Conflicto isquiofemoral

Se caracteriza por un estrechamiento doloroso del espacio entre la tuberosidad isquiática y el trocánter menor (distancia isquiofemoral) con conflicto directo entre ambos huesos y/o con compresión intermitente del músculo cuadrado femoral (MCF) interpuesto^{56,57}.

La RM demuestra edema y/o infiltración grasa del MCF con o sin atrofia muscular. Ocasionalmente aparece edema rodeando al tendón del psoas. La distancia isquiofemoral está disminuida con valores medios de 13 ± 5 mm (en controles: 23 ± 8 mm), aunque esta distancia puede variar según el grado de rotación interna o externa de la cadera^{56,58} (fig. 9).

La TAC puede utilizarse de guía en el tratamiento conservador mediante inyecciones intramusculares de anestésicos y corticoides⁵⁹.

Conflicto subespinoso

La espina iliaca anteroinferior (EIAI) se localiza proximal al borde acetabular y sirve de origen al tendón directo del músculo recto femoral. En atletas adolescentes son frecuentes las

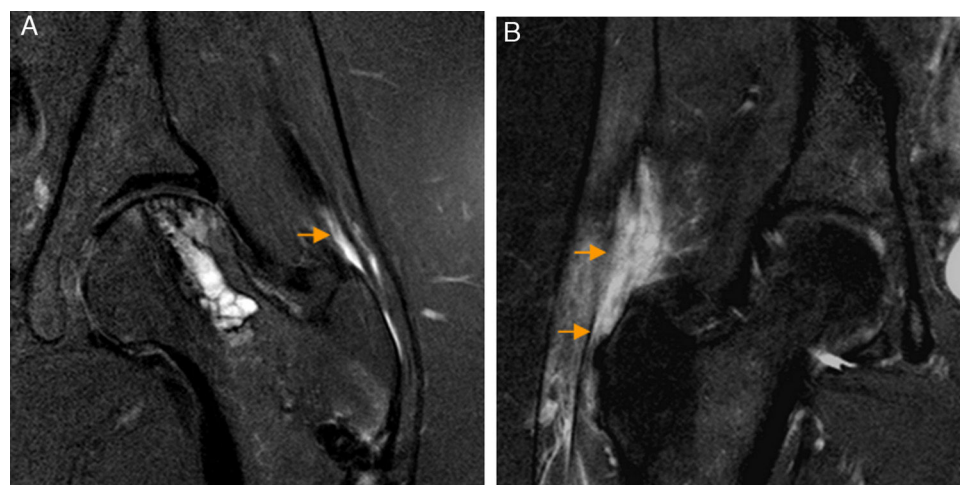


Figura 12 – Rotura del tendón del glúteo medio. A) El corte coronal T2 con saturación grasa de RM de cadera izquierda demuestra una rotura parcial longitudinal del tendón del glúteo medio como una zona de aumento señal lineal que afecta a las fibras profundas del tendón (flecha naranja). También se observan cambios secundarios a descompresión previa de la cabeza femoral. B) En otro paciente, en el corte coronal T2 con saturación grasa de RM de cadera derecha se aprecia una rotura completa del tendón del glúteo medio desde su trayecto proximal al trocánter mayor hasta la inserción trocantérea que se manifiesta como una extensa área de hiperseñal que interrumpe el trayecto del tendón (flechas naranjas).

avulsiones de la EIAI. Generalmente responden al tratamiento conservador, pero ocasionalmente la apófisis se desplaza inferiormente y condiciona una unión anómala, quedando una EIAI aumentada de tamaño que puede originar un conflicto mecánico entre el cuello femoral y la propia EIAI con la flexión de la cadera llamado conflicto de la EIAI⁶⁰.

Hetsroni clasificó mediante TAC los tipos de EIAI: tipo I si existe una pared lisa entre la EIAI y el borde acetabular; tipo II si la EIAI alcanza el nivel del borde acetabular, y tipo III si sobrepasa caudalmente el borde acetabular⁶¹ (fig. 10). Los tipos II y III asocian disminución de la flexión y rotación interna de la cadera, por lo que actualmente se plantea su tratamiento quirúrgico-artroscópico. Frecuentemente existe deformidad Cam asociada⁶¹.

El tipo de EIAI puede diagnosticarse con Rx mediante proyección AP de pelvis o de falso perfil de cadera o, con mayor exactitud, con TAC o RM. Las reconstrucciones 3D con TAC pueden utilizarse en la planificación quirúrgica. La artrografía-RM demuestra la patología articular asociada a la deformidad Cam⁶².

Síndrome subglúteo profundo

El síndrome subglúteo profundo (SSP) es una patología que describe un dolor en la región glútea secundario a atrapamiento extrapélvico del nervio ciático en el espacio subglúteo⁶³.

Sus causas incluyen: bandas fibrovasculares, variantes anatómicas del músculo piramidal, músculos rotadores externos, estructuras vasculares, lesiones de músculos-tendones isquiotibiales, fibrosis glútea y lesiones ocupantes de espacio. El síndrome piramidal puede considerarse un subgrupo del SSP que ocurre por hipertrofia-contractura del músculo

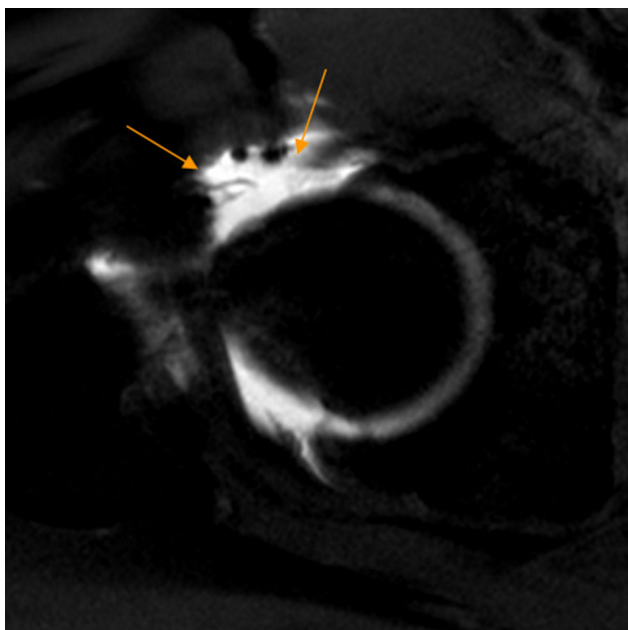


Figura 13 – Defecto capsular. El corte axial T1 de artrografía-RM de cadera derecha demuestra un amplio defecto de la cápsula anterior (flechas naranjas) residual a artroscopia previa.

piramidal con neuritis del ciático, por atrapamiento dinámico del nervio por el músculo piramidal o por variantes anatómicas del recorrido del nervio ciático (que predisponen a atrapamiento) tras aparecer un factor desencadenante^{64,65}.

La RM identifica variantes anatómicas musculares y en ocasiones la causa del atrapamiento (fig. 11). Además, la llegada de los equipos de 3 Teslas ha permitido el desarrollo de la neurografía-RM que identifica la patología intraneural detectando aumentos de señal fascicular y/o aumento de volumen del nervio facilitando la localización del atrapamiento^{65,66}.

La ecografía y la TAC sirven de guía en el tratamiento con inyecciones intramusculares y perineurales⁶⁷.

Otras aplicaciones

En el síndrome trocantérico la ecografía y la RM identifican la tendinopatía o rotura de los tendones glúteos medio y/o menor, el grado de retracción tendinosa y la atrofia-infiltración grasa de los vientres musculares permitiendo planificar el tratamiento (fig. 12). La Rx identifica las avulsiones óseas^{68,69}.

En la inestabilidad de la cadera, la RM permite evaluar las lesiones capsuloligamentarias⁷⁰ y los defectos capsulares tras artroscopia⁷¹ (fig. 13). Otras aplicaciones incluyen el diagnóstico de osteonecrosis, de condromatosis sinovial y de complicaciones asociadas a las prótesis de cadera⁷²⁻⁷⁵ (fig. 14).

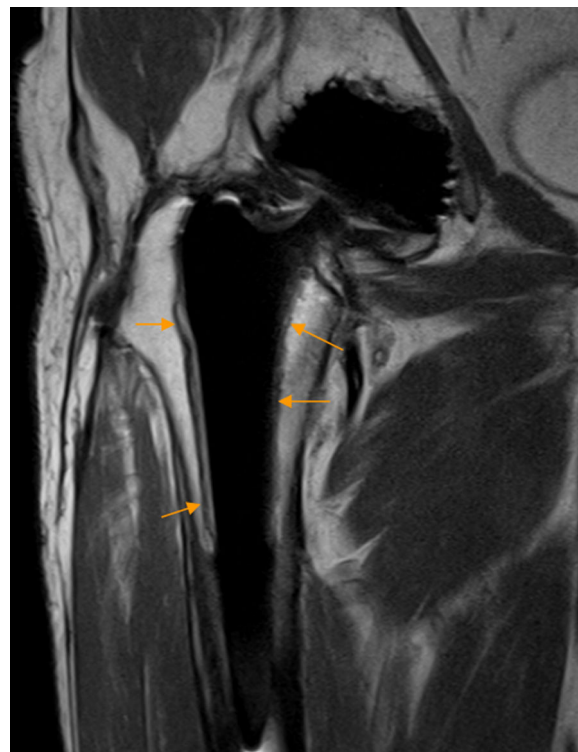

Figura 14 – Osteolisis aséptica en prótesis de cadera. El corte coronal en densidad protónica de RM de cadera y fémur proximal derecho demuestra un área de osteolisis bordeando al vástago femoral (flechas naranjas), más evidente en la superficie externa del vástago, caracterizada por una banda de hiperséñal delimitada superficialmente por una fina capa hipointensa.

Conflicto de intereses

Los autores declaran no tener ningún conflicto de intereses.

BIBLIOGRAFÍA

- Byrd JWT, Jones KS. Hip arthroscopy for labral pathology: Prospective analysis with 10-year follow-up. *Arthroscopy*. 2009;25:365-8.
- Crawford MJ, Dy CJ, Alexander JW, Thompson M, Schroder SJ, Vega CE, et al. The Frank Stinchfield award. The biomechanics of the hip labrum and the stability of the hip. *Clin Orthop Relat Res*. 2007;465:16-22.
- McCarthy JC, Noble PC, Schuck MR, Wright J, Lee J. The Otto E. Aufranc award: The role of labral lesions to development of early degenerative hip disease. *Clin Orthop Relat Res*. 2001;393:25-37.
- Naraghi A, White LM. MRI of labral and chondral lesions of the hip. *AJR Am J Roentgenol*. 2015;205:479-90.
- Llopis E, Fernandez E, Cerezal L. MR and CT arthrography of the hip. *Semin Musculoskelet Radiol*. 2012;16:42-56.
- Ganz R, Parvizi J, Beck M, Leunig M, Nötzli H, Siebenrock KA. Femoroacetabular impingement: A cause for osteoarthritis of the hip. *Clin Orthop Relat Res*. 2003;417:112-20.
- Seldes RM, Tan V, Hunt J, Katz M, Winiarsky R, Fitzgerald RH Jr. Anatomy, histologic features, and vascularity of the adult acetabular labrum. *Clin Orthop Relat Res*. 2001;382:232-40.
- Magerkurth O, Jacobson JA, Girish G, Brigido MK, Bedi A, Fessell D. Paralabral cysts in the hip joint: Findings at MR arthrography. *Skeletal Radiol*. 2012;41:1279-85.
- Botser I, Safran MR. MR Imaging of the hip: Pathologies and morphologies of the hip joint, what the surgeon wants to know. *Magn Reson Imaging Clin N Am*. 2013;21:169-82.
- Klaue K, Durnin CW, Ganz R. The acetabular rim syndrome. A clinical presentation of dysplasia of the hip. *J Bone Joint Surg Br*. 1991;73:423-9.
- Petchprapa CN, Recht MP. Imaging of chondral lesions including femoroacetabular impingement. *Semin Musculoskelet Radiol*. 2013;17:258-71.
- Llopis E, Cerezal L, Kassarian A, Higuera V, Fernández E. Direct MR arthrography of the hip with leg traction: Feasibility for assessing articular cartilage. *AJR Am J Roentgenol*. 2008;190:1124-8.
- Schmaranzer F, Klausner A, Kogler M, Henninger B, Forstner T, Reichkendler M, et al. Diagnostic performance of direct traction MR arthrography of the hip: Detection of chondral and labral lesions with arthroscopic comparison. *Eur Radiol*. 2015;25:1721-30.
- Magee T. Comparison of 3.0-T MR vs. 3.0-T MR arthrography of the hip for detection of acetabular labral tears and chondral defects in the same patient population. *Br J Radiol*. 2015;88:1053.
- Burstein D, Gray M, Mosher T, Dardzinski B. Measures of molecular composition and structure in osteoarthritis. *Radiol Clin North Am*. 2009;47:675-86.
- Gray AJ, Villar RN. The ligamentum teres of the hip: An arthroscopic classification of its pathology. *Arthroscopy*. 1997;13:575-8.
- Byrd JW, Jones KS. Traumatic rupture of the ligamentum teres as a source of hip pain. *Arthroscopy*. 2004;20:385-91.
- Philippson MJ, Kuppertschmidt DA, Wolff AB, Briggs KK. Arthroscopic findings following traumatic hip dislocation in 14 professional athletes. *Arthroscopy*. 2009;25:169-74.
- Byrd JW, Jones KS. Hip arthroscopy in athletes. *Clin Sports Med*. 2001;20:749-61.
- Martin RL, Palmer I, Martin HD. Ligamentum teres: A functional description and potential clinical relevance. *Knee Surg Sports Traumatol Arthrosc*. 2012;20:1209-14.
- O'Donnell J, Economopoulos K, Singh P, Bates D, Pritchard M. The ligamentum teres test. A novel and effective test in diagnosing tears of the ligamentum teres. *Am J Sports Med*. 2014;42:138-43.
- Domb BG, Martin DE, Botser IB. Risk factors for ligamentum teres tears. *Arthroscopy*. 2013;29:64-73.
- Kaya M, Suziki T, Minowa T, Yamashita T. Ligamentum teres injury is associated with the articular damage pattern in patients with femoroacetabular impingement. *Arthroscopy*. 2014;30:1582-7.
- Salas AP, O'Donnell JM. Ligamentum teres injuries — an observational study of a proposed new arthroscopic classification. *J Hip Preserv Surg*. 2015;2:258-64.
- Cerezal L, Kassarian A, Canga A, Dobado MC, Montero JA, Llopis E, et al. Anatomy, biomechanics, imaging, and management of ligamentum teres injuries. *Radiographics*. 2010;30:1637-51.
- Datir A, Xing M, Kang J, Harkey P, Kakarala A, Carpenter WA, et al. Diagnostic utility of MRI and MR arthrography for detection of ligamentum teres tears: A retrospective analysis of 187 patients with hip pain. *AJR Am J Roentgenol*. 2014;203:418-23.
- Cerezal L, Carro LP, Llorca J, Fernández-Hernando M, Llopis E, Montero JA, et al. Usefulness of MR arthrography of the hip with leg traction in the evaluation of ligamentum teres injuries. *Skeletal Radiol*. 2015;44:1585-95.
- Blankenbaker DG, de Smet AA, Keene JS, Muñoz del Rio A. Imaging appearance of the normal and partially torn ligamentum teres on hip MR arthrography. *AJR Am J Roentgenol*. 2012;199:1093-8.
- Meyer DC, Beck M, Ellis T, Ganz R, Leunig M. Comparison of six radiographic projections to assess femoral head/neck asphericity. *Clin Orthop Relat Res*. 2006;445:181-5.
- Tannast M, Siebenrock KA, Anderson SE. Femoroacetabular impingement: Radiographic diagnosis — what the radiologist should know. *AJR Am J Roentgenol*. 2007;188:1540-52.
- Ito K, Minka MA 2nd, Leunig M, Werlen S, Ganz R. Femoroacetabular impingement and the cam-effect. A MRI-based quantitative anatomical study of the femoral head-neck offset. *J Bone Joint Surg Br*. 2001;83:171-6.
- Nötzli HP, Wyss TF, Stoecklin CH, Schmid MR, Treiber K, Holder J. The contour of the femoral head-neck junction as a predictor for the risk of anterior impingement. *J Bone Joint Surg Br*. 2002;84:556-60.
- Stähelin L, Stähelin T, Jolles BM, Herzog RF. Arthroscopic offset restoration in femoroacetabular cam impingement: Accuracy and early clinical outcome. *Arthroscopy*. 2008;24:51-7.
- Nouh MR, Schweitzer ME, Rybak L, Cohen J. Femoroacetabular impingement: Can the alpha angle be estimated? *AJR Am J Roentgenol*. 2008;190:1260-2.
- Hack K, di Primio G, Rakhra K, Beaulé PE. Prevalence of cam-type femoroacetabular impingement morphology in asymptomatic volunteers. *J Bone Joint Surg Am*. 2010;92:2436-44.
- Sutter RT, Dietrich TJ, Zingg PO, Pfirrmann CW. How useful is the alpha angle for discriminating between symptomatic patients with Cam-type femoroacetabular impingement and asymptomatic volunteers? *Radiology*. 2012;264:514-21.
- Yoon LS, Palmer WE, Kassarian A. Evaluation of radial-sequence imaging in detecting acetabular labral tears at hip MR arthrography. *Skeletal Radiol*. 2007;36:1029-33.
- Beck M, Kalhor M, Leunig M, Ganz R. Hip morphology influences the pattern of damage to the acetabular cartilage: Femoroacetabular impingement as a cause of early osteoarthritis of the hip. *J Bone Joint Surg Br*. 2005;87:1012-8.

39. Bittersohl B, Steppacher S, Haamberg T, Kim YJ, Werlen S, Beck M, et al. Cartilage damage in femoroacetabular impingement (FAI): Preliminary results on comparison of standard diagnostic vs delayed gadolinium enhanced magnetic resonance imaging of cartilage (dGEMRIC). *Osteoarthr Cartil.* 2009;17:1297-306.
40. Zaltz I, Leunig M. Parafoveal chondral defects associated with femoroacetabular impingement. *Clin Orthop Relat Res.* 2012;70:3383-9.
41. Pfirrmann CWA, Duc SR, Zanetti M, Dora C, Hodler J. MR arthrography of acetabular cartilage delamination in femoroacetabular cam impingement. *Radiology.* 2008;249:236-41.
42. Leunig M, Beck M, Kalhor M, Kim YJ, Werlen S, Ganz R, et al. Fibrocystic changes at anterosuperior femoral neck: Prevalence in hips with femoroacetabular impingement. *Radiology.* 2005;236:237-46.
43. Anda S, Terjesen T, Kvistad KA. Computed tomography measurements of the acetabulum in adult dysplastic hips: Which level is appropriate? *Skeletal Radiol.* 1991;20:267-71.
44. Martinez AE, Li SM, Ganz R, Beck M. Os acetabuli in femoroacetabular impingement: Stress fracture or unfused secondary ossification centre of the acetabular rim? *Hip Int.* 2006;16:281-6.
45. Larson CM, Stone RM. The rarely encountered rim fracture that contributes to both femoroacetabular impingement and hip stability: A report of 2 cases of arthroscopic partial excision and internal fixation. *Arthroscopy.* 2011;27:1018-22.
46. Cuéllar A, Ruiz-Ibán MA, Marín-Peña O, Cuéllar R. Rapid development of osteoarthritis following arthroscopic resection of an «os acetabuli» in a mildly dysplastic hip: A case report. *Acta Orthop.* 2015;86:396-8.
47. Beltran LS, Mayo JD, Rosenberg ZS, De Tuesta MD, Martin O, Neto LP Sr, et al. Fovea alta on MR images: Is it a marker of hip dysplasia in young adults? *AJR Am J Roentgenol.* 2012;199:879-83.
48. Ross JR, Clohisey JC, Baca G, Sink E, ANCHOR investigators. Patient and disease characteristics associated with hip arthroscopy failure in acetabular dysplasia. *J Arthroplasty.* 2014;29 Suppl. 2:160-3.
49. Kim KI, Cho YJ, Ramteke AA, Yoo MC. Peri-acetabular rotational osteotomy with concomitant hip arthroscopy for treatment of hip dysplasia. *J Bone Joint Surg Br.* 2011;93:732-7.
50. Domb BG, LaReau JM, Hammarstedt JE, Gupta A, Stake CE, Redmond JM. Concomitant Hip Arthroscopy and Periacetabular Osteotomy. *Arthroscopy.* 2015;31:2199-206.
51. Tamura S, Nishii T, Shiomi T, Yamazaki Y, Murase K, Yoshikawa H, et al. Three-dimensional patterns of early acetabular cartilage damage in hip dysplasia; a high-resolution CT arthrography study. *Osteoarthr Cartil.* 2012;20:646-52.
52. Ito H, Matsuno T, Hirayama T, Tanino H, Yamanaka Y, Minami A. Three-dimensional computed tomography analysis of non-osteoarthritic adult acetabular dysplasia. *Skeletal Radiol.* 2009;38:131-9.
53. Domb BG, Shindle MK, McArthur B, Voos JE, Magennis EM, Kelly BT. Iliopsoas impingement: A newly identified cause of labral pathology in the hip. *HSS J.* 2011;7:145-50.
54. Blankenbaker DG, Tuite MJ, Keene JS, del Rio AM. Labral injuries due to iliopsoas impingement: Can they be diagnosed on MR arthrography? *AJR Am J Roentgenol.* 2012;199:894-900.
55. Philippon MJ, Devitt BM, Campbell KJ, Michalski MP, Espinoza C, Wijdicks CA, et al. Anatomic variance of the iliopsoas tendon. *Am J Sports Med.* 2014;42:807-11.
56. Torriani M, Souto SC, Thomas BJ, Ouellette H, Bredella MA. Ischiofemoral impingement syndrome: An entity with hip pain and abnormalities of the quadratus femoris muscle. *AJR Am J Roentgenol.* 2009;193:186-90.
57. Jo S, O'Donnell JM. Endoscopic lesser trochanter resection for treatment of ischiofemoral impingement. *J Hip Preserv Surg.* 2015;2:184-9.
58. Tosun O, Algin O, Yalcin N, Cay N, Ocakoglu G, Karaoglanoglu M. Ischiofemoral impingement: Evaluation with new MRI parameters and assessment of their reliability. *Skeletal Radiol.* 2012;41:575-87.
59. Bardakos NV. Hip impingement: beyond femoroacetabular. *J Hip Preserv Surg.* 2015;2:206-23.
60. de Sa D, Alradwan H, Cargnelli S, Thawer Z, Simunovic N, Cadet E, et al. Extra-articular hip impingement: A systematic review examining operative treatment of psoas, subspine, ischiofemoral, and greater trochanteric/pelvic impingement. *Arthroscopy.* 2014;30:1026-41.
61. Hetsroni I, Poultsides L, Bedi A, Larson CM, Kelly BT. Anterior inferior iliac spine morphology correlates with hip range of motion: A classification system and dynamic model. *Clin Orthop Relat Res.* 2013;471:2497-503.
62. Larson CM, Kelly BT, Stone RM. Making a case for anterior inferior iliac spine/subspine hip impingement: Three representative case reports and proposed concept. *Arthroscopy.* 2011;27:1732-7.
63. McCrory P, Bell S. Nerve entrapment syndromes as a cause of pain in the hip, groin and buttock. *Sports Med.* 1999;27:261-74.
64. Martin HD, Shears SA, Johnson JC, Smathers AM, Palmer IJ. The endoscopic treatment of sciatic nerve entrapment/deep gluteal syndrome. *Arthroscopy.* 2011;27:172-81.
65. Fernández M, Cerezal L, Pérez-Carro L, Abascal F, Canga A. Deep gluteal syndrome: Anatomy, imaging, and management of sciatic nerve entrapments in the subgluteal space. *Skeletal Radiol.* 2015;44:919-34.
66. Petchprapa CN, Rosenberg ZS, Sconfienza LM, Cavalcanti CF, Vieira RL, Zember JS. MR imaging of entrapment neuropathies of the lower extremity. Part 1. The pelvis and hip. *Radiographics.* 2010;30:983-1000.
67. Fanucci E, Masala S, Sodani G, Varrucchi V, Romagnoli A, Squillaci E, et al. CT-guided injection of botulinic toxin for percutaneous therapy of piriformis muscle syndrome with preliminary MRI results about denervative process. *Eur Radiol.* 2001;11:2543-8.
68. Kong A, van der Vliet A, Zadow S. MRI and US of gluteal tendinopathy in greater trochanteric pain syndrome. *Eur Radiol.* 2007;17:1772-83.
69. Chung CB, Robertson JE, Cho GJ, Vaughan LM, Copp SN, Resnick D. Gluteus medius tendon tears and avulsive injuries in elderly women: Imaging findings in six patients. *AJR Am J Roentgenol.* 1999;173:351-3.
70. Cerezal L, Arnaiz J, Canga A, Piedra T, Altónaga JR, Munafo R, et al. Emerging topics on the hip: Ligamentum teres and hip microinstability. *Eur J Radiol.* 2012;81:3745-54.
71. McCormick F, Slikker W 3rd, Harris JD, Gupta AK, Abrams GD, Frank J, et al. Evidence of capsular defect following hip arthroscopy. *Knee Surg Sports Traumatol Arthrosc.* 2014;22:902-5.
72. Bajwa AS, Villar RN. Arthroscopy of the hip in patients following joint replacement. *J Bone Joint Surg Br.* 2011;93:890-6.
73. Cuéllar R, Aguinaga I, Corcuera I, Bager A. Artroscopia en prótesis de cadera: resultados preliminares (en español original). *Cuad Artrosc.* 2009;16:35-42.
74. Cuéllar R, Aguinaga I, Corcuera I, Ponte J, Usabiaga J. Arthroscopic treatment of unstable total hip replacement. *Arthroscopy.* 2010;26:861-5.
75. Fritz J, Lurie B, Miller TT, Potter HG. MR imaging of hip arthroplasty implants. *Radiographics.* 2014;34:E106-32.