



Imagen de portada

Sinovitis villonodular pigmentada de tobillo

Pigmented villonodular synovitis of the ankle

V. Hurtado-Oliver, C. Villanueva-Dolcet, S. Escribano-Zacarés, S. Orenge-Montoliu

Hospital Comarcal Francesc de Borja. Gandía, Valencia

Correspondencia:

Dr. Vicent Hurtado-Oliver

Correo electrónico: vicenthurtado@gmail.com

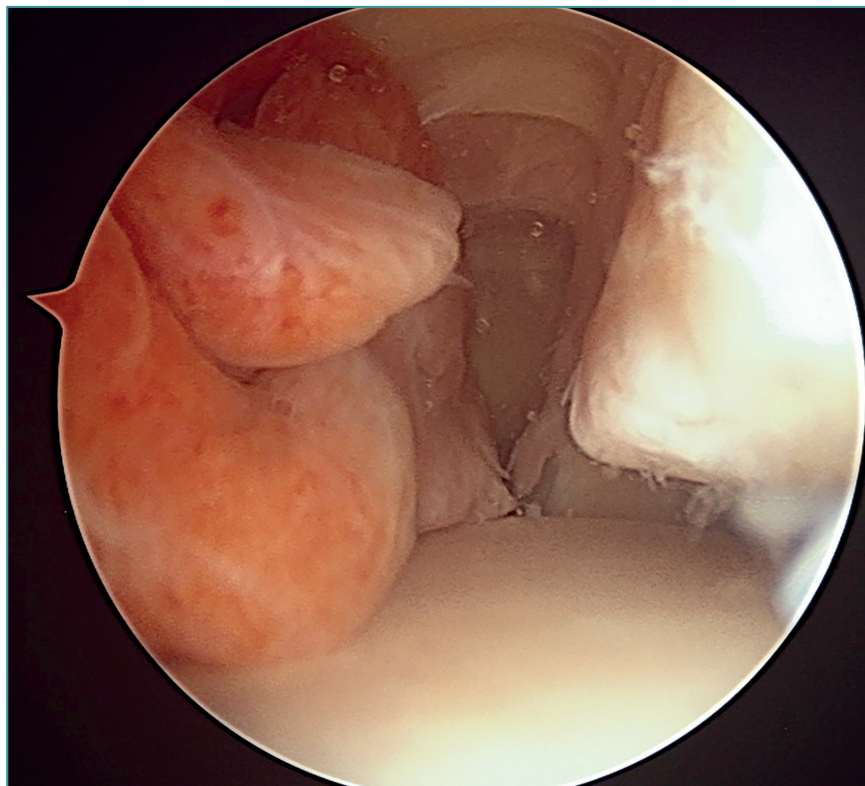
Recibido el 14 de julio de 2020

Aceptado el 30 de julio de 2021

Disponible en Internet: septiembre de 2021

Visión desde el portal artroscópico anteromedial del tobillo derecho en dirección lateral; se observa una masa mamelona e hiperémica correspondiente a sinovitis villonodular

pigmentada en el compartimento anterior del tobillo, que ocasiona conflicto de espacio entre la cúpula astragalina y el reborde anterodistal de la tibia.



<https://doi.org/10.24129/j.reaca.28373.fs2007040>

© 2021 Fundación Española de Artroscopia. Publicado por Imaidea Interactiva en FONDOSCIENCE® (www.fondoscience.com). Este es un artículo Open Access bajo la licencia CC BY-NC-ND (www.creativecommons.org/licenses/by-nc-nd/4.0/).