

GENERALIDADES, TÉCNICAS INNOVADORAS: PRESENTE Y FUTURO

S. Catalán Amigo

Unidad de Pie y Tobillo. Hospital FREMAP Barcelona

1

Introducción

Al hablar de técnicas innovadoras y, en especial, de la clasificación entre presente y futuro, he tenido ciertas dudas y posiblemente algunos de ustedes no consideren apropiada la clasificación que he asignado a cada apartado. ¿Cuándo consideramos que una técnica es presente y cuándo futuro? Cuando la utilizan la mayoría de los cirujanos podemos hablar del presente, pero, para aquellos pocos cirujanos que utilizan una técnica poco conocida, hablamos del presente también. Lo más importante en este aspecto es no estancarnos y continuar avanzando, independientemente del nombre que le pongamos.

Tomografía computarizada en 3 dimensiones (TC 3D). Presente

Actualmente, la mayoría de nosotros podemos contar con la TC 3D en la práctica diaria. Existen diferentes utilidades. En la ortopedia podemos utilizarla para analizar la anatomía de los huesos y las articulaciones y, de esta manera, planear osteotomías⁽¹⁾.

En el ámbito de la traumatología, Roll *et al.* estudian el uso de las reconstrucciones 3D con la TC en las fracturas del calcáneo y observan que la evaluación de dichas fracturas se ve mejorada, especialmente en los cirujanos inexpertos. Además, la tecnología que permite la sustracción de algún hueso también podría ser un valor añadido. Recomiendan la utilización tanto de las imágenes en 2 dimensiones (2D) como en 3D, para extraer la mayor información posible de la TC en las fracturas



<https://doi.org/10.24129/j.mact.1301.fs2105002>

© 2021 SEMCPT. Publicado por Imaidea Interactiva en FONDOSCIENCE® (www.fondoscience.com).

Este es un artículo Open Access bajo la licencia CC BY-NC-ND (www.creativecommons.org/licenses/by-nc-nd/4.0/).

del calcáneo⁽²⁾. De igual forma, Keiler en su trabajo demuestra que la reconstrucción en 3D de la TC aumenta la concordancia inter- e intraobservador de varias de las clasificaciones para las fracturas de pilón tibial, y mejora la correlación pre- e intraoperatoria del abordaje y del material a utilizar para la síntesis quirúrgica⁽³⁾.

Tomografía computarizada en carga. Presente

Desde 1980, gracias a la mayor accesibilidad de la TC, hemos conseguido entender y estudiar mejor las longitudes y los ángulos del pie y el tobillo utilizando simultáneamente las radiografías en carga y la TC 3D. Sin embargo, la TC convencional tiene como principales limitaciones las altas dosis de radiación y la falta de la exploración en carga⁽⁴⁾.

La TC en carga (*weight bearing computed tomography* –WBCT–) utiliza la tecnología de la TC en haz de cono (*cone beam computed tomography* –CBCT–) que se describió en 1998 y se empezó a utilizar en el campo de la cirugía dental. Se trata de un tipo de radiografía rotacional, donde el centro de rotación es el objeto investigado. Puede estudiar los importantes efectos de la carga en aspectos como la altura del arco medio, la supinación del antepié y el valgo del retropié. Otras ventajas respecto a la TC en descarga es la baja dosis de radiación (6 mSv por exploración bilateral de pie, frente a los 2 mSv de una radiografía de tórax y los entre 25 y 100 mSv de una TC normal), el ahorro de tiempo del técnico de radiología, la corta duración de la exploración, la alta resolución y el poco coste⁽⁴⁾.

Las patologías estudiadas con más frecuencia son el pie plano, las alteraciones de la articulación subtalar, de la articulación distal tibioperonea, la artrosis tibiotalar en varo, la hiper movilidad del primer radio, el *hallux valgus* y el *hallux rigidus*. También es útil para el estudio de la enfermedad de Müller-Weiss y de las lesiones osteocondrales subtalares y tibiotalares, habiéndose encontrado factores predisponentes como mayor valgo talar innato en pacientes con pie plano valgo o mayor rotación interna del astrágalo en pacientes con osteoartritis en varo^(4,5).

Inicialmente, la TC en carga se realizaba utilizando carga simulada, pero actualmente conta-

mos con aparatos que permiten que el paciente esté realizando la carga de su propio peso⁽⁵⁾. De momento, estamos al principio de la curva de aprendizaje, pero cuando se puedan realizar las mediciones de forma automatizada se ahorrará mucho tiempo en la valoración de la TC en carga. Aunque por el momento no está al alcance de todo el mundo, desde 2008 encontramos multitud de trabajos que hablan de su utilidad⁽⁴⁾.

Lintz describió una nueva herramienta biométrica tridimensional, FAO (*foot ankle offset*), para evaluar el eje del retropié, que utiliza el trípode formado por la cabezas de los metatarsianos (MTT) primero y quinto, y la parte más caudal de la tuberosidad del calcáneo. Se trata del punto por el que pasarían las cargas del pie⁽⁴⁾.

Tomografía computarizada y resonancia magnética dinámicas. Presente y futuro

El siguiente paso lógico en la evolución de la TC es la 4D o TC dinámica, donde estará a nuestro alcance el estudio de un pie en movimiento. Existe también el concepto de TC multitisular, que todavía irá un paso más allá⁽⁴⁾.

La TC dinámica, en la inestabilidad de tobillo, es un método objetivo para analizar la función de la articulación subastragalina. En el trabajo del grupo de Tejero, se observó, con el método de estrés dinámico baropodo-TC, que los pacientes con clínica de inestabilidad subastragalina tenían un mayor rango de movilidad de divergencia astrágalo-calcáneo que los pacientes sanos (**Figura 1**)⁽⁶⁾.

El trabajo de Peña *et al.* abre la puerta a un mejor entendimiento de los movimientos de la articulación subastragalina bajo carga fisiológica. Se determina que el eje helicoidal de la articulación subtalar se dirige de posterior-lateral-inferior a anterior-medial-superior, con un ángulo de inclinación de 42,6° (media). La articulación subastragalina se mueve rotando alrededor de este eje helicoidal (**Figura 2**). Determinar cuál es el centro de rotación de esta articulación tiene como aplicación práctica la posibilidad de desarrollar prótesis con mejores resultados⁽⁷⁾.

Gondim *et al.*, en su trabajo de 2019, buscaron diferencias en los ángulos talocalcáneos en descarga durante el movimiento entre sujetos sanos y pacientes con inestabilidad de tobillo y/o rigidez de la subastragalina. Encontraron diferencias esta-

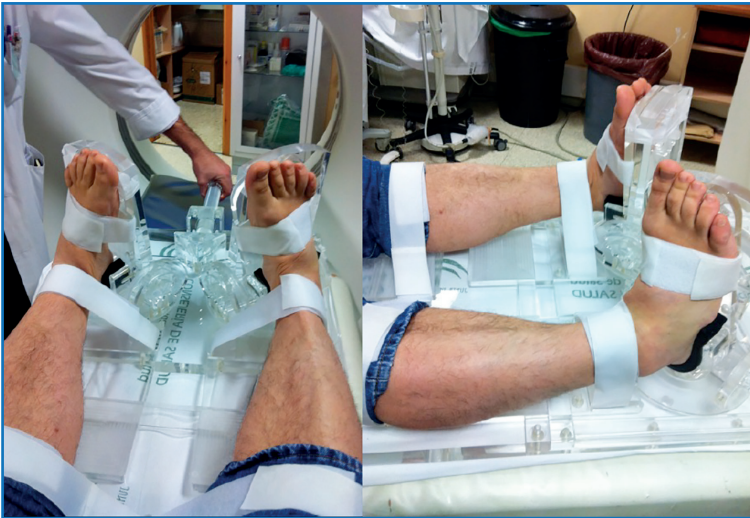

Figura 1. Herramienta para simular carga y estudio dinámico mediante tomografía computarizada en patología subtalar⁽⁶⁾.

dísticamente significativas entre los ángulos axial y coronal, por lo que determinaron que la TC 4D nos aporta criterios objetivos para diferenciar entre pacientes sanos y pacientes con articulaciones subtalares rígidas o inestabilidad crónica de tobillo⁽⁸⁾.

Aunque hay pocos trabajos al respecto, también se ha descrito la utilización de resonancia magnética (RM) dinámica para el estudio del pie y el tobillo. En el trabajo de Mittlmeier y Rammelt de 2018, se detalla también la utilización de la TC dinámica para el estudio de la subastragalina, además de la RM dinámica. En un ciclo completo de pronación y supinación se puede analizar funcional y espacialmente la articulación. Sin embargo, en la TC, los ligamentos no se pueden ver de manera directa, por lo que se ha descrito la utilización de un dispositivo para emplear durante la realización de la RM, el cual genera estrés en diferentes posiciones que permiten la valoración de la inestabilidad del tobillo. Los ligamentos pueden ser valorados y medidos de forma directa y se puede discriminar entre pacientes con tobillos y subastragalinas estables e inestables⁽⁹⁾.

Impresión 3D. Presente y futuro

Los expertos se refieren a la llegada de la impresión 3D como la “segunda

revolución industrial”. El concepto básico de prototipo rápido se ha vuelto una realidad⁽¹⁰⁾.

Sin entrar en detalles, hay diferentes maneras de crear un archivo para después poder imprimirlo. Una vez tenemos el archivo o “foto en 3D” a imprimir, hay diferentes tipos de impresoras y diferentes materiales para imprimir. Por ejemplo, las impresoras FDM utilizan unos filamentos en estado sólido que serían el equivalente a la tinta, que se depositan por capas sobre una superficie hasta conseguir la forma deseada. Otro tipo de impresión es la SLA (estereolitografía), que utiliza fotopolímeros líquidos que con la acción de la luz se endurecen. El SLS (*selective laser sintering*) utiliza tinta en polvo que, mediante láser de CO₂,

se funde formando estructuras sólidas. El DMLS (*direct metal laser sintering*) permite imprimir piezas metálicas partiendo de polvo de metal y utilizando también el láser. Por último, en las bioimpresoras, lo más complicado de imaginar es la “tinta”, la cual está compuesta por células o por células acompañadas de una base que se comportará como matriz extracelular⁽¹⁰⁾.

Las utilidades médicas de la impresión 3D son muchas. Los dispositivos protésicos y ortesis imprimidos en 3D están muy extendidos actualmente. Podemos encontrar yesos, plantillas, férulas de diferentes tipos y prótesis para extremidades. Las prótesis para manos o dedos pueden ser puramente estéticas o funcionales, incorporando componentes robóticos o biónicos⁽¹¹⁾.

Se puede imprimir un modelo anatómico 3D desde una prueba de imagen (ya sea TC o RM)

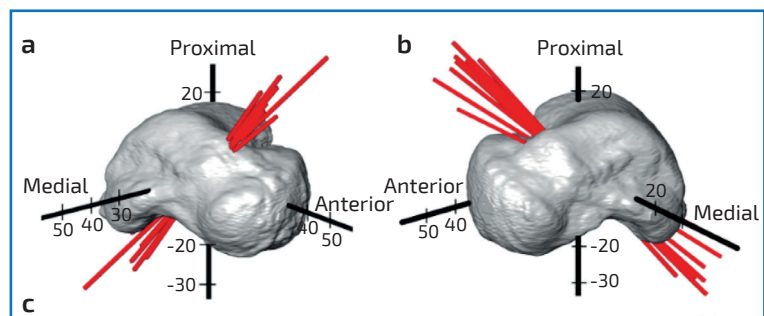


Figura 2. Representación de los ejes helicoidales de la movilidad subtalar⁽⁷⁾.

y utilizarlo para la planificación preoperatoria, como sería el caso de la cirugía pélvica compleja o la patología oncológica. Esto nos permite disminuir el tiempo quirúrgico y un mejor entendimiento preoperatorio de las patologías más complejas. Es especialmente pedagógico para los médicos en formación. También nos ayudan las impresiones 3D durante la cirugía, no solo en cuanto a la anatomía, sino que también podemos realizar guías para osteotomías o para la colocación de material de osteosíntesis, como los tornillos pediculares en la cirugía del raquis^(10,12,13). Chung *et al.* utilizaron las piezas 3D para entender fracturas complejas de pílón, para hacer plantillas, para seleccionar placas preconformadas y planificar trayectorias para los tornillos⁽¹²⁾.

La cirugía protésica también se ha beneficiado de la impresión 3D. Con esta tecnología se han imprimido guías y componentes para las artroplastias, con mejoras respecto a la cirugía tradicional que podemos ver en la correcta anteversión del componente acetabular en la artroplastia de cadera, a modo de ejemplo⁽¹⁰⁾.

La bioimpresión 3D de cualquier tejido es de especial interés y está en estudio. Hay 2 tipos de estrategias de ingeniería tisular, la que utiliza andamiajes como matrices en las que cargar células y la ingeniería tisular modular, que realiza microestructuras de tejidos y órganos nativos. La tecnología de bioimpresión 3D se puede dividir en 2 tipos de producción, la bioimpresión 3D indirecta y la directa. En la primera se realizan unos moldes en negativo seguidos de la fundición con el biomaterial positivo deseado y la retirada de los moldes. En la bioimpresión 3D directa, se generan estructuras en 3D que ofrecen viabilidad al depositar múltiples tipos celulares y biomateriales para construir el tejido deseado⁽¹⁴⁾.

Es muy importante la selección de la biotinta, teniendo en cuenta su flexibilidad y su viscosidad, así como la temperatura en la que pasan, por ejemplo, de estado líquido, durante el proceso de extrusión, a estado en forma de gel una vez bioimpresas para evitar que la estructura se colapse. Hay que tener en cuenta también que la estabilidad de las estructuras a largo plazo dependerá de mecanismos secundarios de *cross-link*, de los cuales hay 2 tipos: el físico y el químico. La mayor parte de las tecnologías se basan en la bioimpresión con un solo tipo de células, pero la necesidad de posicionar simultáneamente

múltiples tipos celulares para recrear el escenario *in vivo* ha hecho que se encapsulen agregados celulares o esferoides, que facilitan la reducción del tiempo para producir grandes tejidos con mayor viabilidad celular, gracias a la protección que supone para las células estar en el interior de dichos esferoides.

Es interesante la evolución en la investigación para poder bioimprimir tejido vascular, no solo vasos grandes, sino también estructuras tubulares de vasos libres de andamios. En cuanto a la impresión de cartílago, se ha descrito la utilización de biotinta de compuestos de gelMA (*gelatin-methacrylamide*)/ácido hialurónico, ya que la adición del ácido hialurónico aumenta la viscosidad de la mezcla, lo que facilita la bioimpresión. Los condrocitos humanos se encapsulan en esta biotinta y esto permite la impresión de estructuras con forma de oreja, nariz, menisco o cartílago articular. Incluso, se ha demostrado que es posible el entretejido de la bioimpresión 3D con dispositivos electrónicos, permitiendo la fabricación de orejas biónicas que son capaces de capturar señales auditivas. Se ha demostrado que es posible la impresión de múltiples tejidos como el vascular, el corazón, el hígado, la vejiga, el cartílago y la piel, aunque todavía hay mucho trabajo por delante para poder utilizar estos tejidos en el humano. Estos órganos son tan complejos que requieren la combinación de diferentes técnicas de bioimpresión con biotintas específicas para llegar a conseguir estructuras tan heterogéneas y funcionales. Por ejemplo, sería necesaria una bioimpresora multimaterial para que se depositen las diferentes biotintas que componen la arquitectura de los órganos objetivo^(14,15).

Aunque se han estudiado los implantes óseos a medida, en la actualidad la realidad se limita a injertos de *composite* óseo que son inorgánicos y principalmente andamiajes o estructuras que pueden ser colonizadas o sembradas por precursores óseos. La pasta de fosfato cálcico se puede modelar por impresión 3D y combinarla con células colocadas en la estructura del fosfato, mediante tecnología de biotinta (células con geles de biopolímeros). Hoy en día hay muchos estudios en marcha en animales, utilizando andamiajes biorreabsorbibles impresos en 3D, poblados con células madre pluripotenciales y tejidos específicos. Este será un gran paso cuando se pueda conseguir aplicarlo en el ser humano, así como

la creación de injertos óseos bioactivos implantables a medida para rellenar defectos óseos⁽¹⁰⁾.

Byambaa *et al.*, en su estudio publicado en 2017, demuestran que el uso de la biotinta de hidrogel (*gelatin methacryloyl –gelMAN–*), además de otras muchas sustancias como factores de crecimiento, permite la producción de 2 tejidos diferentes como son el hueso y el tejido vascular, abriendo una puerta a su uso para los grandes defectos óseos⁽¹⁶⁾.

Robótica o *computer assisted surgery* (CAS). Futuro

En las últimas décadas, se ha desarrollado la cirugía ortopédica asistida por ordenador, aunque la utilización de la cirugía asistida es relativamente reciente en la cirugía del pie y el tobillo⁽¹⁷⁾.

Para entenderla, hay que conocer antes la evolución de los dispositivos de fluoroscopia. Inicialmente se introdujo el que nos proporciona imágenes en 2D o en un plano, el fluoroscopio convencional o *C-arm*. Las mejoras en la tecnología desarrollaron una segunda generación de sistemas de guiado por imágenes basados en fluoroscopia y TC, que pueden proporcionar imágenes 3D intraoperatorias (*CT-based C-arm*)⁽¹⁷⁾.

En el artículo de Chowdhary *et al.* de 2016, presentan 64 pacientes intervenidos de distintas patologías (fracturas, lesiones condrales, pseudoartrosis, etc.) utilizando el *CT-based C-arm*. En 20 de ellos se realizó cirugía navegada y en 44 se tomaron imágenes de TC intraoperatorias. Destaca la utilidad del *CT-based C-arm* en el tratamiento de las fracturas, especialmente en las fracturas del calcáneo, en la reducción de la sindesmosis y en las cirugías de reconstrucción. La cirugía navegada fue de especial utilidad en las perforaciones retrógradas en las lesiones osteocondrales del astrágalo. Con la utilización del *CT-based C-arm* se consigue la reducción de las complicaciones intraoperatorias con una mejor evolución postoperatoria, minimizando la necesidad de cirugías de revisión⁽¹⁷⁾.

Un artículo interesante es el de Richter de 2013, en el que valora la via-

bilidad y el potencial en la práctica diaria de la imagen 3D intraoperatoria, la cirugía asistida por ordenador y la podografía intraoperatoria (IP) en el campo de la cirugía del pie y el tobillo. En su estudio, muestra cómo, en un tercio de los casos, la cirugía se modificó tras la utilización del escáner 3D. La utilización de CAS en la corrección de deformidades del pie y el tobillo proporcionó mayor exactitud, una corrección más rápida y una mejor evolución clínica según las escalas de valoración. En su trabajo, realizan tanto artrodesis subastragalinas como perforaciones retrógradas para el tratamiento de osteocondritis disecantes de astrágalo, con buenos resultados. La realización de IP para valorar la función biomecánica mejoró las puntuaciones de los cuestionarios postoperatorios en un estudio prospectivo aleatorizado (**Figura 3**)⁽¹⁸⁾.

Richter también publicó un artículo en 2011 en el que interviene 31 casos navegados de artrodesis de Lisfranc con buenos resultados⁽¹⁹⁾.

Según los trabajos de Richter, en los casos de deformidades postraumáticas se consigue más exactitud de la corrección y de forma más rápida⁽²⁰⁾. Desde 2006, el proceso es algo más sencillo, ya que no hace falta tomar las imágenes con un *C-arm* modificado y transferirlas al sistema de navegación, ya que las imágenes se toman con el ARCADIS-3D®, en el cual también está instalado el sistema de navegación⁽²¹⁾.

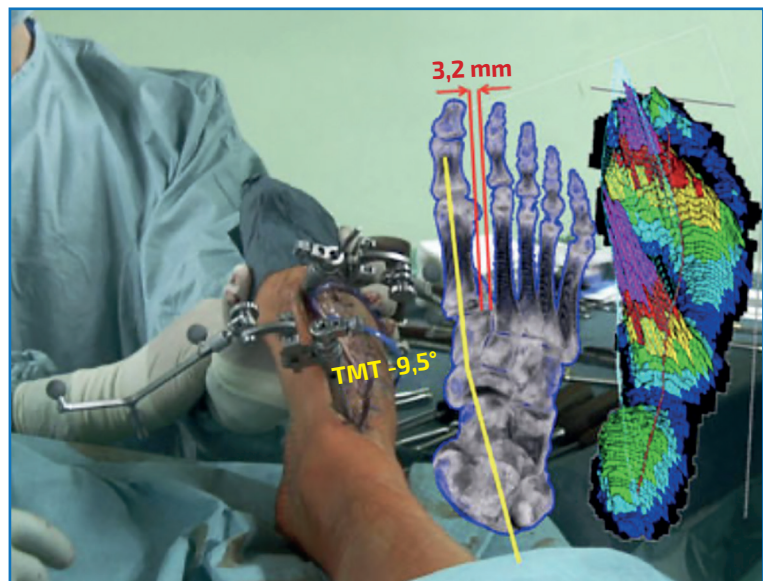


Figura 3. Display holográfico virtual de la posición de los huesos y la distribución de las cargas intraoperatorio, en una cirugía correctora navegada de artrodesis de Lisfranc y mediopié⁽¹⁸⁾.

Easley presenta un estudio de CAS en artrodesis subastragalina en cadáver; utiliza 36 pares de especímenes y compara la cirugía convencional con la CAS. Observa que en la CAS disminuyen los intentos de pasar la aguja guía y el tiempo de fluoroscopia, y, aunque para los cirujanos experimentados la utilización de CAS alarga el tiempo quirúrgico, en los cirujanos inexpertos no hubo diferencia⁽²²⁾.

Se prevé que, en el futuro, se puedan realizar CAS en más de 2 huesos y se pueda tener una mejor visualización con imágenes holográficas⁽¹⁸⁾.

Por último, como tecnología robótica también debemos incluir la utilizada en pacientes neurológicos, como los exoesqueletos de pie y tobillo, así como sistemas robóticos para testar variables biomecánicas^(23,24).

Realidad virtual. Futuro

Varias empresas de implantes cuentan con *software* de realidad virtual que permite realizar de manera simulada cirugías complejas, como colocar una prótesis de hombro. Este tipo de tecnología es muy útil sobre todo para la formación de residentes y también en el caso de técnicas poco habituales o con las que no se está familiarizado. En un futuro no muy lejano, los residentes podrán y deberán practicar las diferentes cirugías de forma virtual antes de realizarlas en el paciente⁽²⁵⁾.

Por desgracia, por el momento no se ha comercializado un *software* similar en el campo del pie y el tobillo.

La plataforma Osso VR®, cofundada por Justin Barad, cirujano ortopédico y con un máster en bioingeniería, tiene como objetivos la formación no solo de residentes, sino también de cirujanos experimentados, mejorar los resultados en los pacientes, aumentar el uso de nuevas tecnologías y amplificar el acceso a las últimas técnicas quirúrgicas⁽²⁶⁾.

La Universidad de Stanford utiliza una plataforma (VR Program®) que emplea imágenes de RM, TC y angiografías, que se pueden ver y manipular como si se tratara de un juego de realidad virtual. Lo utilizan para entrenar a los residentes, para ayudar a los cirujanos a planificar cirugías y para educar a los pacientes⁽²⁷⁾.

Hay grupos empresariales que se dedican en exclusiva a los eventos y formaciones mediante

realidad virtual. Se han realizado cursos de disección en cadáver con demostración 3D en vivo.

En la Universitat Politècnica de Catalunya, han llevado a cabo un trabajo en el que imprimieron un brazo biónico que, gracias a un sensor cerebral, podía realizar movimientos. También se está trabajando, gracias a unas gafas de realidad virtual, en un sistema para que el paciente pueda hacer rehabilitación en su domicilio, que, además, permite a los fisioterapeutas obtener información precisa y en tiempo real de la evolución del paciente. En la University College de Londres, mejoran el entrenamiento del *neurofeedback* gracias a la realidad virtual y los sensores cerebrales. Esto se podría aplicar al entrenamiento quirúrgico. También se pueden utilizar vídeos de 360° para preparar a los pacientes para las cirugías y disminuir su estrés, además de utilizarlos durante la cirugía con el mismo propósito⁽²⁸⁾.

Inteligencia artificial. Futuro

Desde hace algo más de 2 años, la Food and Drug Administration (FDA) autorizó la comercialización de *software* de inteligencia artificial (IA) para la detección de fracturas del radio distal. En el congreso de la American Academy of Orthopaedic Surgeons (AAOS) de 2019 en Las Vegas, se presentó una mesa en la que se hablaba de IA, básicamente sobre el estudio de la herramienta para detectar las fracturas del radio distal⁽²⁹⁾.

En marzo de 2020, en la conferencia de prensa virtual ENDO 2020 de la Endocrine Society, se presentó un estudio basado en el X-Ray Artificial Intelligence Tool (XRAIT), gracias al cual se detecta, en informes digitales de radiografías y TC, mayor número de fracturas que realizando la lectura de forma manual, de manera que pacientes con fracturas relacionadas con la osteoporosis pueden ser detectados de forma más precoz y, por lo tanto, se pueden tratar y evitar una segunda fractura⁽³⁰⁾.

La radiómica es una tecnología que, utilizando la IA, realiza la extracción de grandes cantidades de datos cuantificables no visibles al ojo humano, de imágenes de TC, tomografía por emisión de positrones (PET) o TC por emisión de fotón simple (SPECT). Esos datos están relacionados con los procesos biológicos subyacentes a las imágenes radiológicas y podrían darnos datos sobre el pro-

nóstico de tumores o de infecciones frente a un cierto tratamiento. Se considera que la radiómica puede ayudar a descargar al personal médico, así como facilitar y abaratar la gestión sanitaria⁽³¹⁾.

Era digital (futuro... y presente)

Cuando preparamos el programa para la mesa sobre la que se realizaría esta monografía, todavía no había llegado a nuestras vidas el SARS-CoV-2 ni la COVID-19, por lo que el formato del 42.º Congreso Nacional SEMCPT era muy diferente y no teníamos intención de hablar en esta monografía de la era digital, *webinars*, etc. Sin embargo, ahora mismo no concebimos la formación médica sin estas herramientas. Hay empresas que ya no solo son plataformas digitales que aportan soporte técnico y visual para emitir videoconferencias, sino que te ofrecen el paquete completo. Eventos digitales 360°, con páginas web interactivas 360°, canales de transmisión en vivo, recreación de un lugares físicos, chats en vivo, aprendizaje interactivo, integración de cabinas 3D, simulador de audiencia de realidad virtual y otras muchas opciones a nuestro alcance para poder hacer verdaderos congresos en línea, aunque con un presupuesto elevado que para una sociedad como la nuestra puede ser prohibitivo⁽³²⁾.

Bibliografía

1. Toullec E. Adult flatfoot. *Orthop Traumatol Surg Res.* 2015;101(1):S11-7.
2. Roll C, Schirmbeck J, Müller F, Neumann C, Kinner B. Value of 3D Reconstructions of CT Scans for Calcaneal Fracture Assessment. *Foot Ankle Int.* 2016;37(11):1211-7.
3. Keiler A, Riechelmann F, Thöni M, Brunner A, Ulmar B. Three-dimensional computed tomography reconstruction improves the reliability of tibial pilon fracture classification and preoperative surgical planning. *Arch Orthop Trauma Surg.* 2020;140(2):187-95.
4. Lintz F, Netto CC, Barg A, Burssens A, Richter M. Weight-bearing cone beam CT scans in the foot and ankle. *EFORT Open Rev.* 2018;3(5):278-86.
5. Godoy-Santos AL, Netto CC. Weight-bearing computed tomography of the foot and ankle: an update and future directions. *Acta Ortop Bras.* 2018;26(2):135-9.
6. Tejero García S, Lirola Criado JF, Giráldez Sánchez M, Cano Luis P, Navarro Robles A, Carranza Bencano A. Análisis del síndrome inestable-doloroso de la articulación subastragalina mediante el sistema estrés dinámico BaroPodoTAC. *Rev S And Traum y Ort.* 2013;30(1):10-8.
7. Peña Fernández M, Hoxha D, Chan O, Mordecai S, Blunn GW, Tozzi G, et al. Centre of Rotation of the Human Subtalar Joint Using Weight-Bearing Clinical Computed Tomography. *Sci Rep.* 2020;10(1):1-14.
8. Gondim Teixeira PA, Formery AS, Balazuc G, Lux G, Loiret I, Hossu G, et al. Comparison between subtalar joint quantitative kinematic 4-D CT parameters in healthy volunteers and patients with joint stiffness or chronic ankle instability: a preliminary study. *Eur J Radiol.* 2019;114(February):76-84.
9. Mittlmeier T, Rammelt S. Update on Subtalar Joint Instability. *Foot Ankle Clin.* 2018;23(3):397-413.
10. Beredjikian PK, Wang M, Lutsky K, Vaccaro A, Rivlin M. Three-Dimensional Printing in Orthopaedic Surgery: Technology and Clinical Applications. *J Bone Joint Surg Am.* 2020 May 20;102(10):909-19.
11. Cruz RLJ, Ross MT, Powell SK, Woodruff MA. Advancements in Soft-Tissue Prosthetics Part A: The Art of Imitating Life. *Front Bioeng Biotechnol.* 2020 Mar 31;8:121.
12. Lal H, Patralekh MK. 3D printing and its applications in orthopaedic trauma: a technological marvel. *J Clin Orthop Trauma.* 2018;9(3):260-8.
13. Powell SK, Cruz RLJ, Ross MT, Woodruff MA. Past, Present, and Future of Soft-Tissue Prosthetics: Advanced Polymers and Advanced Manufacturing. *Adv Mater.* 2020;32(42):1-21.
14. Zhang YS, Yue K, Aleman J, Mollazadeh Moghaddam K, Mahwish Bakht S, Yang J, et al. 3D Bioprinting for Tissue and Organ Fabrication. *Ann Biomed Eng.* 2017;45(1):148-63.
15. Ayan B, Wu Y, Karuppagounder V, Kamal F, Ozbolat IT. Aspiration-assisted bioprinting of the osteochondral interface. *Sci Rep.* 2020;10(1):1-12.
16. Byambaa B, Annabi N, Yue K, Trujillo-de Santiago G, Álvarez MM, Jia W, et al. Bioprinted Osteogenic and Vasculogenic Patterns for Engineering 3D Bone Tissue. *Adv Healthc Mater.* 2017;6(16):1-15.
17. Chowdhary A, Drittenbass L, Dubois-Ferrière V, Stern R, Assal M. Intraoperative 3-dimensional computed tomography and navigation in foot and ankle surgery. *Orthopedics.* 2016;39(5):e1005-10.
18. Richter M. Computer aided surgery in foot and ankle: applications and perspectives. *Int Orthop.* 2013;37(9):1737-45.
19. Richter M. CAS-basierte Korrekturarthrodese des Lisfranc-Gelenks und Mittelfues. *Oper Orthop Traumatol.* 2011;23(4):318-27.

20. Richter M. Computer-Assisted Surgery (CAS) in Foot and Ankle Surgery. En: Maffulli N, Easley ME (eds.). Minimally Invasive Surgery of the Foot and Ankle. Springer; 2010. pp. 13-31.
21. Richter M, Zech S. Computer assisted surgery (CAS) guided arthrodesis of the foot and ankle: an analysis of accuracy in 100 cases. *Foot Ankle Int.* 2008;29(12):1235-42.
22. Easley M, Chuckpaiwong B, Cooperman N, Schuh R, Ogut T, Le IL, Reach J. Computer-assisted surgery for subtalar arthrodesis. A study in cadavers. *J Bone Joint Surg Am.* 2008 Aug;90(8):1628-36.
23. Yeung LF, Ockenfeld C, Pang MK, Wai HW, Soo OY, Li SW, et al. Randomized controlled trial of robot-assisted gait training with dorsiflexion assistance on chronic stroke patients wearing ankle-foot-orthosis. *J Neuroeng Rehabil.* 2018;15(1):1-12.
24. Patel NK, Chan C, Murphy CI, Debski RE, Musahl V, Hogan MC. Hybrid Fixation Restores Tibiofibular Kinematics for Early Weightbearing After Syndesmotom Injury. *Orthop J Sport Med.* 2020;8(9):1-7.
25. Satava RM. Virtual reality surgical simulator. *Surg Endosc.* 1993;7(3):203-5.
26. Osso VR. The Osso Story. 2020. Disponible en: <https://ossovr.com/the-osso-story/>.
27. Stanford Medicine. Stanford Neurosurgical Simulation and Virtual Reality Center. 2020. Disponible en: <http://med.stanford.edu/neurosurgery/divisions/vr-lab.html>.
28. Group VM. Healthcare presentation [Internet]. 2020. Disponible en: https://docs.google.com/presentation/d/1Jmb1-wj4T9SeB3Lb6k-QLdbyxk3rpX-qPCh_mVvCj8s/pub?start=false&loop=false&delayms=3000&slide=id.g580bb68eac_0_2885.
29. Karhade A. Applied predictive modeling with machine learning/deep learning for orthopaedic imaging. Las Vegas: AAOS; 2019.
30. Endocrine News. Artificial Intelligence Improves X-ray Identification of Patients with Broken Bones. *Endocrine Society*; 2020. Disponible en: <https://endocrinenews.endocrine.org/artificial-intelligence-improves-x-ray-identification-of-patients-with-broken-bones/>.
31. Gil D. Una biopsia digital para el diagnóstico del cáncer de pulmón y de la Covid-19. *La Vanguardia.* 2020 Dec 27;65.
32. Visyon360. 2020. Disponible en: <http://www.visyon360.com/>.