



Otras imágenes preseleccionadas para el Premio Pau Golanó

## Avulsión de su inserción en la rótula del ligamento patelofemoral medial

### Patellar avulsion of medial patellofemoral ligament

E. Sánchez Muñoz, B. Lozano Hernanz

*Unidad de Rodilla. Servicio de Cirugía Ortopédica y Traumatología.*

*Complejo Hospitalario Universitario de Toledo*

*Unidad de Artroscopia y Traumatología Deportiva. HM Instituto Médico Integral Toledo*

#### Correspondencia:

Dr. Enrique Sanchez-Muñoz

Correo electrónico: en.sanchezm@gmail.com

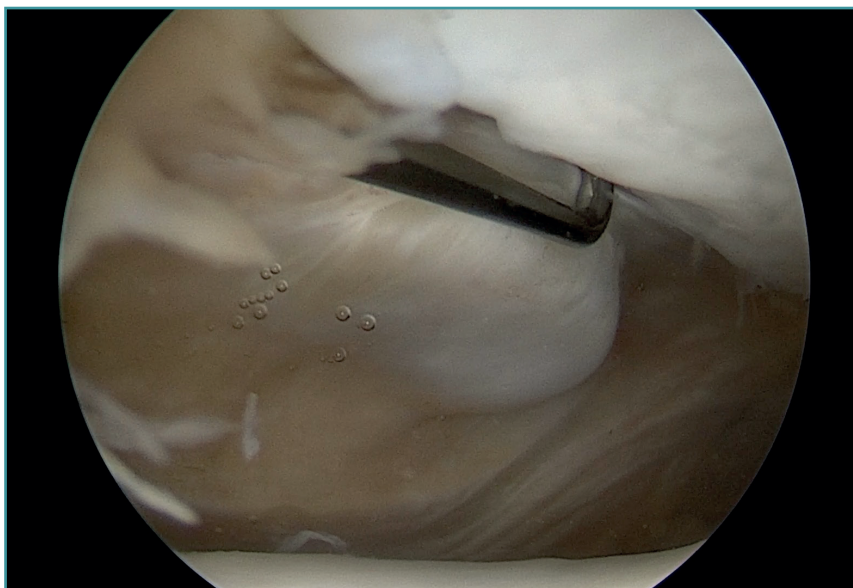
Recibido el 20 de enero de 2020

Aceptado el 24 de julio de 2020

Disponible en Internet: octubre de 2020

Rodilla izquierda, visión desde el portal anterolateral estándar. Se identifica la carilla articular medial de la rótula en la zona superior derecha de la imagen y la tróclea femoral en la parte inferior. El palpador está situado en el borde

medial de la rótula y, a la izquierda del mismo, se aprecia el muñón de la inserción del ligamento patelofemoral medial, avulsionado tras un episodio de luxación lateral traumática de la rótula.



<https://doi.org/10.24129/j.reaca.27369.fs2001005>

© 2020 Fundación Española de Artroscopia. Publicado por Imaidea Interactiva en FONDOSCIENCE® ([www.fondoscience.com](http://www.fondoscience.com)).

Este es un artículo Open Access bajo la licencia CC BY-NC-ND ([www.creativecommons.org/licenses/by-nc-nd/4.0/](http://www.creativecommons.org/licenses/by-nc-nd/4.0/)).