



Otras imágenes preseleccionadas para el Premio Pau Golanó

Reparación artroscópica de lesión meniscal con forma de asa de cubo

Bucket handle meniscus tear arthroscopically reparation

As. Cuéllar, Ad. Cuéllar, R. Cuéllar

Hospital Policlínica Gipuzkoa. Grupo Quirónsalud. Donostia

Correspondencia:

Dr. Asier Cuéllar

Correo electrónico: asier_cuellar@hotmail.com

Recibido el 7 de enero de 2020

Aceptado el 24 de julio de 2020

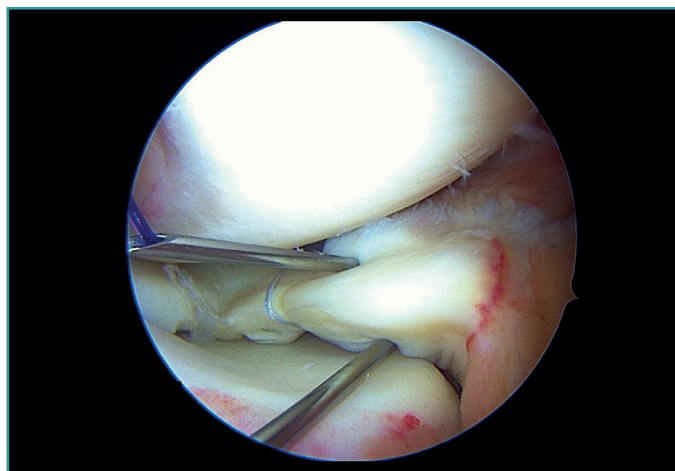
Disponible en Internet: octubre de 2020

Un varón de 25 años sufrió una torsión de la rodilla derecha 2 meses antes. Presentaba clínica de bloqueo articular y derrame. Se realiza una reparación de la lesión meniscal con forma de asa de cubo, menisco medial, puntos de fuera-dentro y todo dentro. Visión desde el portal medial.

Las roturas del menisco con asa de cubo comprenden casi el 10% de todas las roturas meniscales, afectando generalmente a población joven masculina. El desplazamiento del segmento libre puede ocasionar dolor y bloqueos, lo que requiere reduc-

ción y tratamiento quirúrgico. La reparación siempre debe intentarse. Las opciones para el tratamiento quirúrgico incluyen desde meniscectomía parcial a reparación realizando técnica de fuera-dentro, todo dentro, dentro a fuera o una combinación.

El diagnóstico y la reparación temprana de los desgarros en asa de cubo es muy importante. La falta de tratamiento o el retraso puede conllevar un menor éxito de la reparación, mayor dificultad o imposibilidad, resultando en una meniscectomía con una progresión más temprana de osteoartritis.



<https://doi.org/10.24129/j.reaca.27369.fs2001002>

© 2020 Fundación Española de Artroscopia. Publicado por Imaidea Interactiva en FONDOSCIENCE® (www.fondoscience.com). Este es un artículo Open Access bajo la licencia CC BY-NC-ND (www.creativecommons.org/licenses/by-nc-nd/4.0/).