



Otras imágenes preseleccionadas para el Premio Pau Golanó

Neovasos hacia el fragmento luxado de una lesión en asa de cubo meniscal

Neovessels reaching the dislocated fragment of a meniscal bucket handle injury

M. Vides Fernández

Servicio de Cirugía Ortopédica y Traumatología. Hospiten Estepona. Málaga

Correspondencia:

Dr. Manuel Vides Fernández

Correo electrónico: manuel.vides@gmail.com

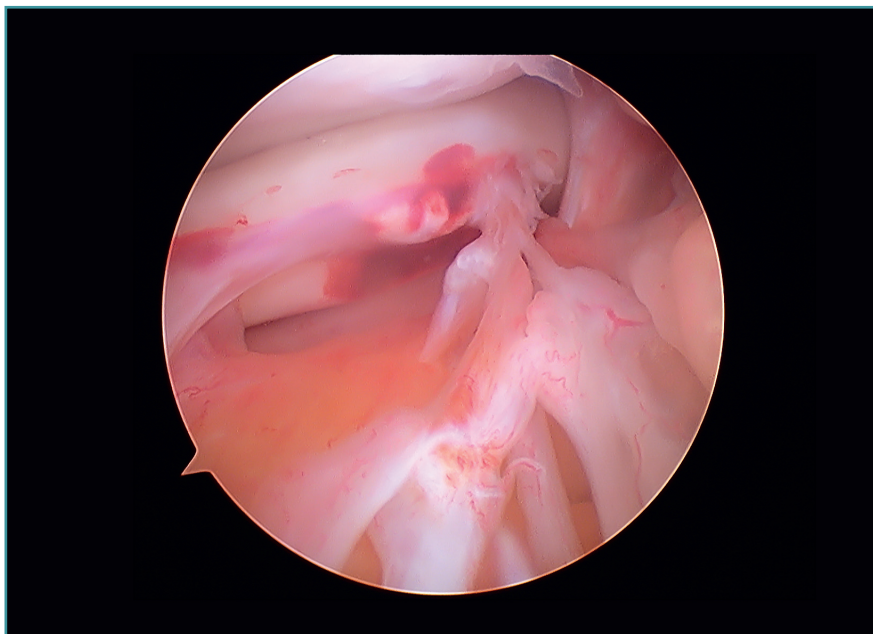
Recibido el 4 de noviembre de 2019

Aceptado el 24 de mayo de 2020

Disponible en Internet: octubre de 2020

Visión desde el portal anteromedial de una lesión crónica en asa de cubo meniscal de una rodilla izquierda, en la que se observa cómo se han

creado neovasos desde la grasa de Hoffa hasta el fragmento luxado de la lesión.



<https://doi.org/10.24129/j.reaca.27369.fs1911056>

© 2020 Fundación Española de Artroscopia. Publicado por Imaidea Interactiva en FONDOSCIENCE® (www.fondoscience.com). Este es un artículo Open Access bajo la licencia CC BY-NC-ND (www.creativecommons.org/licenses/by-nc-nd/4.0/).