



Imagen de portada

## Rotura completa del fascículo posterolateral del ligamento cruzado anterior

### *Total tear of the posterolateral bundle of the anterior cruciate ligament*

A. Cruz Cámara<sup>1,2</sup>, A. Villalba Aramburu<sup>1,2</sup>, R. García Barcenilla<sup>3</sup>, L. Cerezal Pesquera<sup>4</sup>

<sup>1</sup> Hospital Santa Clotilde-Federación Cantabra de Fútbol. Santander

<sup>2</sup> Clínica La Cañía. Santander

<sup>3</sup> Hospital Universitario Marqués de Valdecilla. Santander

<sup>4</sup> Diagnóstico Médico Cantabria. Santander

**Correspondencia:**

Dr. Antonio Cruz Cámara

Correo electrónico: [acruzcamara@icloud.com](mailto:acruzcamara@icloud.com)

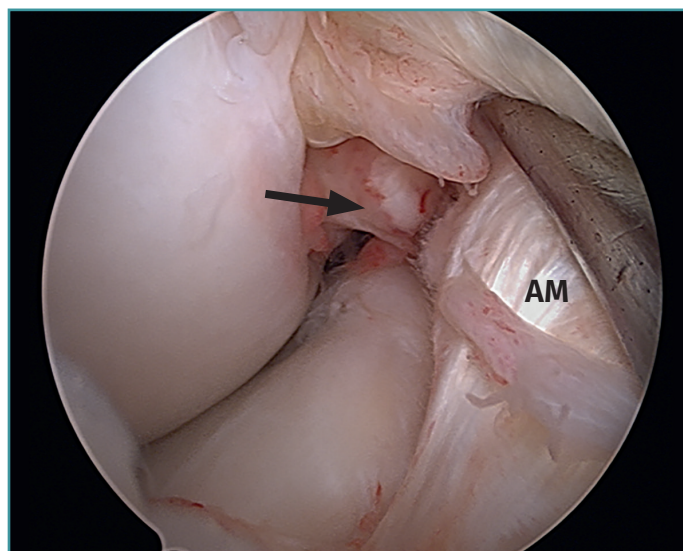
Recibido el 21 de agosto de 2020

Aceptado el 25 de agosto de 2020

Disponible en Internet: octubre de 2020

Visión artroscópica de la rodilla derecha desde el portal anterolateral. Se observa una rotura completa del fascículo posterolateral (PL) del

ligamento cruzado anterior (LCA), tras la separación con el palpador del fascículo anteromedial (AM).



<https://doi.org/10.24129/j.reaca.27369.fs2008046>

© 2020 Fundación Española de Artroscopia. Publicado por Imaidea Interactiva en FONDOSCIENCE® ([www.fondoscience.com](http://www.fondoscience.com)). Este es un artículo Open Access bajo la licencia CC BY-NC-ND ([www.creativecommons.org/licenses/by-nc-nd/4.0/](http://www.creativecommons.org/licenses/by-nc-nd/4.0/)).