



Otras imágenes preseleccionadas para el Premio Pau Golanó

## La increíble malevolencia de los objetos inanimados The incredible malevolence of inanimate objects

R. Arriaza Loureda

Instituto Médico Arriaza y Asociados. A Coruña

**Correspondencia:**

Dr. Rafael Arriaza Loureda

Correo electrónico: arriazarafael@gmail.com

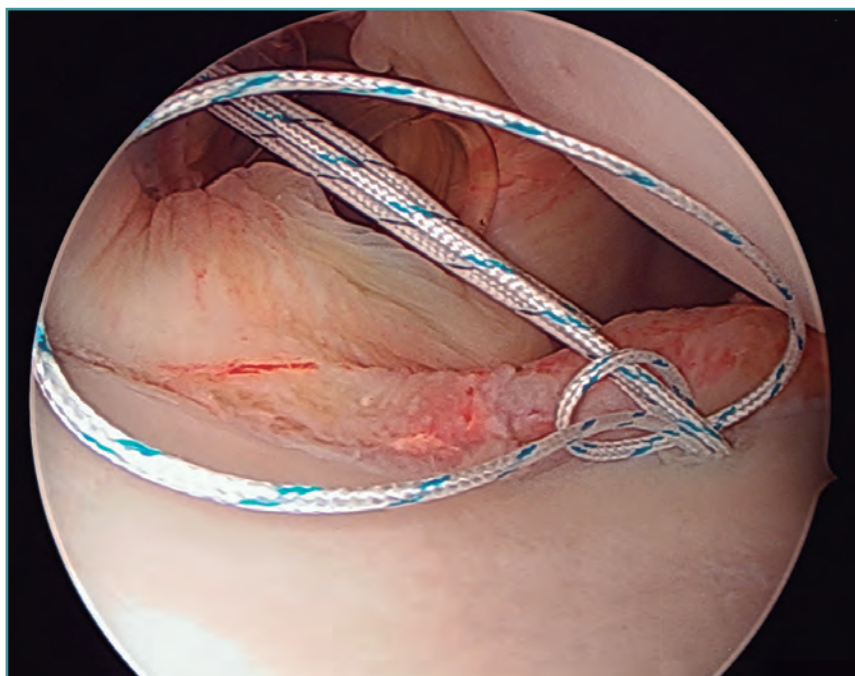
Recibido el 5 de octubre de 2017

Aceptado el 17 de octubre de 2017

Disponible en Internet: diciembre de 2017

Visión desde el portal posterior de un hombro derecho. Durante la reinserción del *labrum* anterior de un joven deportista, se emplearon implantes cargados con doble sutura en la porción media de la glenoides. Tras atravesar el *labrum* con un pasador para recuperar la primera sutura, comprobamos

que –a pesar de las precauciones tomadas– había logrado completar un doble bucle alrededor del resto de los hilos. Empleando pinzas recuperadoras a través de las dos cánulas anteriores, fue posible deshacer el embrollo sin sacrificar ninguno de los cabos y finalizar la cirugía sin más eventualidades.



<https://doi.org/10.24129/j.reaca.24360.fs1710042>

© 2017 Fundación Española de Artroscopia. Publicado por Imaidea Interactiva en FONDOSCIENCE® ([www.fondoscience.com](http://www.fondoscience.com)). Este es un artículo Open Access bajo la licencia CC BY-NC-ND ([www.creativecommons.org/licenses/by-nc-nd/4.0/](http://www.creativecommons.org/licenses/by-nc-nd/4.0/)).