

## Originales

# Artroscopia de la primera articulación metatarsofalángica en un caso de osteocondritis postraumática

S. Loscos, R. Chiavegatti, J. M. Cidraque, F. de Borja Estallo, R. Marín

*Hospital Universitari Sagrat Cor. Barcelona*

### Correspondencia:

Dr. Sergio Loscos Romacho

Correo electrónico: sergio\_loscos@hotmail.com

Recibido el 13 de junio de 2019

Aceptado el 7 de noviembre de 2019

Disponible en Internet: mayo de 2020

### RESUMEN

La artroscopia de la primera articulación metatarsofalángica es un procedimiento poco común con escasa experiencia publicada en la literatura. Sin embargo, los resultados reportados son alentadores y recogen un amplio abanico de posibilidades terapéuticas. En este artículo presentamos la experiencia de este procedimiento en un caso de osteocondritis postraumática de la cabeza del primer metatarsiano con un resultado excelente.

**Palabras clave:** Artroscopia. Primera articulación metatarsofalángica. Osteocondritis disecante.

### ABSTRACT

#### First metatarsophalangeal joint arthroscopy in a posttraumatic osteochondritis dissecans case

First metatarsophalangeal joint arthroscopy is an uncommon procedure with short experience published in the literature. However, the reported results are encouraging and reflect a wide range of therapeutic possibilities. In this article, we present the experience of this procedure in osteochondritis case of the first metatarsal with an excellent result.

**Key words:** Arthroscopy. First metatarsophalangeal joint. Osteochondritis dissecans.

## Introducción

La osteocondritis de la cabeza del primer metatarsiano es una entidad poco frecuente y probablemente infradiagnosticada que se da más frecuentemente en individuos jóvenes y deportistas. La etiología no está claramente definida, aunque la presentación en este grupo de edad hace pen-

sar en una relación directa con los microtraumatismos de repetición. Asimismo, la mayor longitud del primer radio puede jugar un papel predisponente, al favorecer un incremento de la presión en la cabeza del metatarsiano y favorecer su desvascularización<sup>(1)</sup>. En las manifestaciones clínicas, el paciente manifiesta un dolor de características mecánicas durante la fase de propulsión y, en al-

**FS** <https://doi.org/10.24129/j.reaca.27268.fs1906028>

© 2020 Fundación Española de Artroscopia. Publicado por Imaidea Interactiva en FONDOSCIENCE® ([www.fondoscience.com](http://www.fondoscience.com)). Este es un artículo Open Access bajo la licencia CC BY-NC-ND ([www.creativecommons.org/licenses/by-nc-nd/4.0/](http://www.creativecommons.org/licenses/by-nc-nd/4.0/)).

gunos casos, bloqueo de la articulación si presenta un cuerpo libre osteocondral. La evolución natural de esta patología es hacia el *hallux rigidus*<sup>(2)</sup>, por lo que el diagnóstico y la intervención precoces resultan fundamentales. En efecto, dado que la osteocondritis disecante es una patología infradiagnosticada, la mayoría de los tratamientos descritos van dirigidos al tratamiento de las secuelas estructurales del *hallux rigidus*, ya sea con queilectomías, osteotomías, artroplastias o artrodesis de la articulación<sup>(3)</sup>. En este sentido, la intervención precoz con una técnica menos invasiva nos puede evitar cirugías más agresivas y la preservación de la función de la articulación.

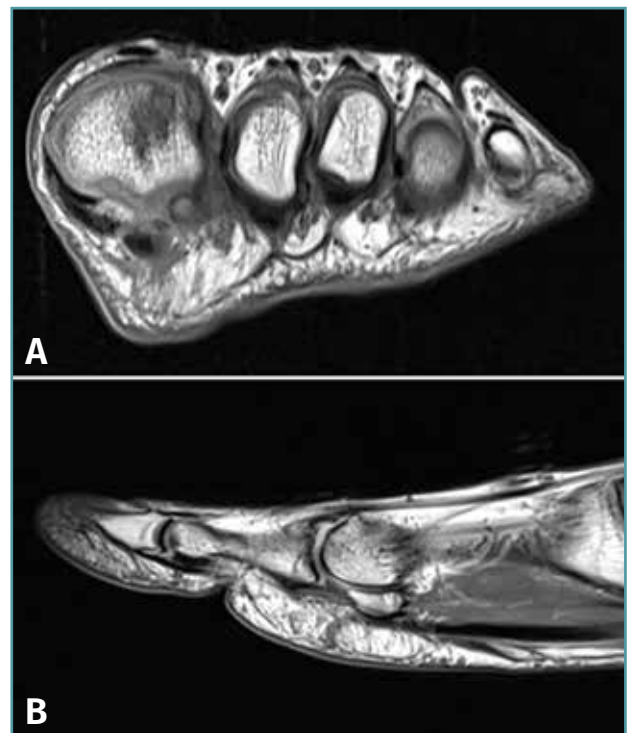
La artroscopia de la primera articulación metatarsofalángica (MTTF) es un procedimiento mínimamente invasivo con interesantes indicaciones terapéuticas. La primera descripción de la artroscopia de la primera articulación MTTF se recoge en 1972 por Watanabe<sup>(4)</sup> y, en 1988, fue Bartlett<sup>(5)</sup> quien la realizó por primera vez en un paciente de 14 años con una lesión osteocondral de la cabeza de primer metatarsiano. Ferkel, en 1996, ilustra las consideraciones anatómicas de esta técnica quirúrgica y detalla minuciosamente la sistemática de exploración de esta articulación<sup>(6)</sup>. A pesar de que esta técnica nos puede ofrecer un amplio abanico de posibilidades terapéuticas, en la literatura únicamente se han descrito 30 artículos.

### Caso clínico

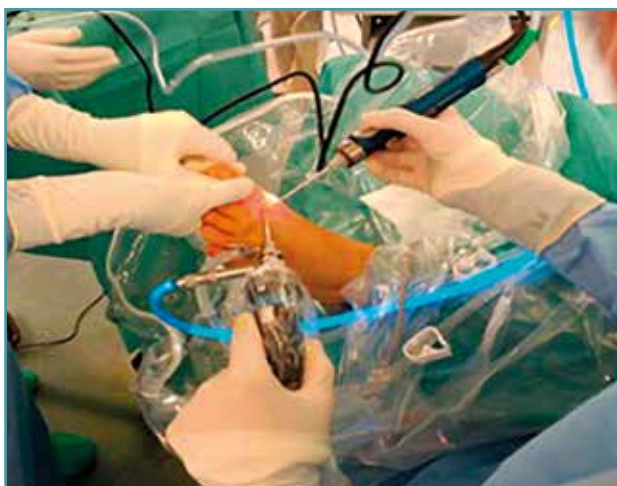Presentamos el caso de un paciente de 35 años, sin ningún antecedente patológico de interés y con una actividad física moderada (corredor de fin de semana de corta distancia), que refiere dolor en el primer dedo del pie izquierdo que se inicia tras un traumatismo de baja energía hace varios meses, por el que no consultó hasta nuestra visita. Relata un dolor de características mecánicas que se agrava durante la fase de propulsión y episodios de bloqueo que le impiden la deambulación y la práctica laboral. En el momento de la visita presenta una puntuación en la escala de la American Orthopaedic Foot and Ankle Society (AOFAS) de 59 puntos. La exploración física muestra un normoeje de tobillo y retropié, un arco plantar conservado, no existen hiperqueratosis, la fórmula digital es egipcia y no hay signos inflamatorios. A la palpación, el paciente presenta dolor a

la movilización de la articulación MTTF del *hallux* con un balance articular muy limitado. El estudio con radiología simple no muestra lesiones óseas, no existen alteraciones estructurales y presenta una correcta fórmula metatarsal. Se realiza una resonancia magnética nuclear (RMN) que informa de una osteocondritis disecante de grado IV en el margen superolateral de la cabeza del primer metatarsiano con la presencia de un fragmento libre osteocondral en la articulación MTTF (**Figura 1**). Tras el fracaso de 6 meses de tratamiento conservador con ondas de choque, fisioterapia y magnetoterapia intensiva, se decide la realización de una artroscopia de la articulación MTTF.

Bajo bloqueo locorregional y previa isquemia de la extremidad, se crean 2 portales a 2-3 mm de cada lado del tendón extensor largo del *hallux* (portales dorsomedial y dorsolateral) (**Figura 2**). Se realiza tracción controlada del *hallux* de forma manual con la ayuda del segundo cirujano. Mediante una óptica de 2,7 mm y 30° de angulación se accede a la articulación MTTF identificando un fragmento libre osteocondral de 13 × 6 mm que



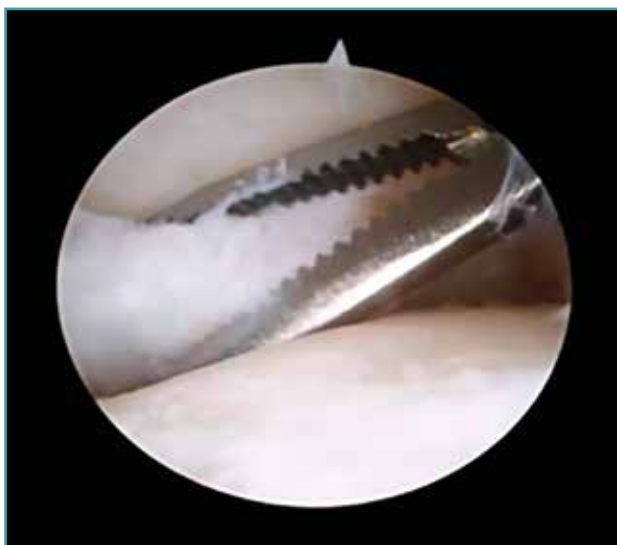**Figura 1.** A: corte coronal, secuencia T1; B: corte sagital, secuencia T1. Lesión osteocondral de grado IV en el margen superolateral del primer metatarsiano con fragmento libre articular.



**Figura 2.** Portales dorsomedial y dorsolateral. Artroscopia de primera articulación metatarsofalángica.

extraemos (Figura 3). Se practica una sinovectomía y cauterización de la cápsula articular y se producen microperforaciones con una aguja K de 1 mm en el defecto condral superolateral de la cabeza del *hallux*. Tras una limpieza exhaustiva de la articulación con infusión y aspiración de suero fisiológico, se cierran los 2 portales con puntos de nailon. El rango de movilidad tras la extracción del cuerpo libre y bajo anestesia es completo.

El paciente recibe el alta médica el mismo día de la intervención sin ninguna complicación a destacar. Se inmoviliza con un vendaje compre-



**Figura 3.** Extracción de cuerpo libre osteocondral de la primera articulación metatarsofalángica.

sivo suropédico y se pauta heparina a dosis profilácticas durante 1 semana. En la primera visita postoperatoria el paciente ya refiere una gran mejoría y realiza una movilización activa de la articulación MTF sin dolor en todo su rango de movimiento. Tras un periodo breve de recuperación con fisioterapia (2 semanas), el paciente se muestra asintomático, deambula sin dificultad y reinicia progresivamente la actividad física hasta incorporarse a su actividad laboral y deportiva habitual a las 6 semanas de la cirugía (AOFAS de 90 puntos). A los 2 años de seguimiento no se constatan complicaciones ni recidivas del dolor, presentando una AOFAS de 100 puntos.

## Discusión

Tras la primera artroscopia terapéutica en 1988 de la primera articulación MTF<sup>(5)</sup>, se han publicado únicamente 30 artículos que recogen la experiencia de este procedimiento, la mayoría de los cuales son reportes de casos o series de casos cortas. Sin embargo, estas publicaciones abarcan un amplio abanico de patologías en las que se ha indicado este procedimiento con un excelente resultado. Lui publica una serie larga de pacientes con *hallux valgus* en los que la sinovectomía y la limpieza artroscópica consiguieron la mejoría del dolor en el 90% de los pacientes<sup>(7)</sup>. Otros autores describen buenos resultados en fases iniciales del *hallux rigidus* realizando una queilectomía artroscópica y lavado articular<sup>(8)</sup>. Asimismo, se ha descrito este procedimiento en varios casos de osteocondritis disecante mejorando  $39,35 \pm 6,48$  puntos de la escala AOFAS tras el procedimiento quirúrgico<sup>(9)</sup>. Existen otras indicaciones recogidas en la literatura, como la artrodesis de la articulación MTF<sup>(10)</sup>, sinovitis vellonodular pigmentada por hemocromatosis<sup>(11)</sup>, patología de los sesamoideos<sup>(12)</sup> o la artrofibrosis<sup>(13)</sup>.

A pesar de la dificultad técnica que supone la artroscopia de una articulación menor como la MTF, en nuestro caso hemos obtenido un excelente resultado en un paciente con osteocondritis disecante, por lo que aportamos nueva experiencia en los resultados ya esperanzadores obtenidos en la literatura. Asimismo, creemos que además de mejorar la calidad de vida de pacientes con lesiones osteocondrales, podemos retrasar la historia natural de la osteocondritis disecante

hacia el *hallux rigidus*. En este sentido, debemos trabajar para el diseño de estudios prospectivos que avalen este procedimiento, por lo que alentamos a la práctica de esta técnica y a la creación de un grupo de estudio de esta patología.

### Conclusiones

- A pesar de la escasa experiencia recogida en la literatura, la artroscopia de la primera articulación MTTF es un procedimiento con interesantes indicaciones terapéuticas.

- En esta comunicación reportamos el excelente resultado de esta técnica en un caso de osteocondritis disecante de la cabeza del primer metatarsiano.

- El diagnóstico y la intervención precoces de la osteocondritis disecante podrían retrasar su historia natural hacia el *hallux rigidus*.

### Responsabilidades éticas

**Conflicto de interés.** Los autores declaran no tener ningún conflicto de intereses.

**Financiación.** Este trabajo no ha sido financiado.

**Protección de personas y animales.** Los autores declaran que para esta investigación no se han realizado experimentos en seres humanos ni en animales.

**Confidencialidad de los datos.** Los autores declaran que han seguido los protocolos de su centro de trabajo sobre la publicación de datos de pacientes.

**Derecho a la privacidad y consentimiento informado.** Los autores declaran que en este artículo no aparecen datos de pacientes.

### Bibliografía

1. Galeote J, Tomé J, Lopiz Y, López-Durán L. Osteocondritis disecante del primer metatarsiano. Tratamiento quirúrgico. *Rev Pie Tobillo*. 2004;18(1).
2. Thomas AP, Dwyer NS. Osteochondral defects of the first metatarsal head in adolescence: a stage in the development of hallux rigidus. *J Pediatric Orthop*. 1989;9(2):236-9.
3. Shereff MJ, Baumhauer JF. Hallux rigidus and osteoarthritis of the first metatarsophalangeal joint. *J Bone Joint Surg*. 1998;80-A(6):898-908.
4. Watanabe M, Ito K, Fuji S. Equipments and procedures of small joint arthroscopy. En: Watanabe M (ed.). *Arthroscopy of small joints*. Tokyo: Igaku-Shoin; 1985. pp. 3-37.
5. Bartlett DH. Arthroscopic management of osteocondritis dissecans of the first metatarsal head. *Arthroscopy*. 1988;4:51-4.
6. Ferrel R, Scranton Jr P. Arthroscopy of the ankle and the foot. *J Bone Joint Surg Am*. 1993;75:1233-42.
7. Lui TH. First metatarsophalangeal joint arthroscopy in patients with hallux valgus. *Arthroscopy*. 2008;24(10):1122-9.
8. Iqbal MJ, Chana GS. Arthroscopic cheilectomy for hallux rigidus. *Arthroscopy*. 1998;14(3):307-10.
9. Kuyucu E, Mutlu H, Mutlu S. Arthroscopic treatment of focal osteochondral lesions of the first metatarsophalangeal joint. *J Orthop Surg Res*. 2017;12:95.
10. Carro I, Vallina B. Arthroscopic-assisted first metatarsophalangeal joint arthrodesis. *Arthroscopy*. 1999 Mar;15(2):215.
11. Declerqu G, Sehmitgen G, Verstreken J. Arthroscopic treatment of metatarso-phalangeal arthropathy on hemochromatosis. *J Hand Surg*. 1994;19(B):212-4.
12. Nakajima K. Arthroscopy of the first metatarsophalangeal joint. *J Foot Ankle Surg*. 2018;57(2):357-63.
13. Debnath UK, Hemmady MV, Hariharan K. Indications for and technique of first metatarsophalangeal joint arthroscopy. *Foot Ankle Int*. 2006 Dec;27(12):1049-54.