



Nota clínica

Aloinjerto de Aquiles tras herida por arma de fuego. A propósito de un caso

A. Zapata, C. Bravo, M. Gómez, J. M. Méndez, A. Sánchez, L. E. Gracia

Servicio de Cirugía Ortopédica y Traumatología. Hospital Universitario Reina Sofía. Córdoba

Correspondencia:

Dr. Alejandro Zapata Vizuete

Correo electrónico: alexzapatavizuete@gmail.com

Recibido el 24 de julio de 2018

Aceptado el 19 de junio de 2019

Disponible en Internet: diciembre de 2019

RESUMEN

Actualmente hay descrito un amplio abanico de técnicas quirúrgicas para tratar lesiones crónicas del tendón calcáneo en las que existe un defecto del tendón, desde técnicas de avance de la fascia hasta transferencias de tendones o el uso de injertos. No hemos encontrado referencias en la literatura del uso de aloinjerto de tendón calcáneo para lesiones agudas. Nuestro objetivo es presentar el caso clínico de un varón con fractura abierta de peroné de grado IIIB de Gustilo y Anderson con un defecto del tendón calcáneo de unos 15 cm y gran defecto cutáneo, tras sufrir una herida por arma de fuego. Se realizó una plastia tendinosa con aloinjerto de tendón calcáneo y cobertura cutánea de forma simultánea. Tras 10 meses desde la intervención, los resultados clínicos y funcionales son alentadores.

Palabras clave: Rotura tendinosa aguda. Tendón calcáneo. Aloinjerto de tendón calcáneo. Arma de fuego. Defecto cutáneo.

ABSTRACT

Achilles allograft after wound by firearm

Currently, a wide range of surgical techniques have been described to treat chronic calcaneal tendon rupture with a gap between the edges, including fascial advance techniques, tendon transfers, autograft or allograft. The use of calcaneal tendon allograft for acute ruptures hasn't been reported in the literature. The aim of this paper is a case report of a male who, after suffering a firearm wound, had an open fibula fracture IIIB Gustilo and Anderson with a 15 cm gap calcaneal tendon rupture and a large cutaneous defect. A tendon plasty was performed with calcaneal tendon allograft and skin coverage. Ten months post-surgery, the clinical and functional results are encouraging.

Keywords: Acute rupture. Calcaneal tendon. Calcaneal tendon allograft. Firearm. Skin coverage.

Introducción

Existe actualmente un amplio repertorio de técnicas quirúrgicas para tratar lesiones crónicas del tendón calcáneo en las que existe un defecto del

tendón. En ocasiones, para reparar estas lesiones, no es posible realizar una sutura de ambos extremos del tendón por el defecto presente entre ellos. Para suplir este defecto, se dispone de las siguientes técnicas quirúrgicas:



<https://doi.org/10.24129/j.rpt.3302.fs1807008>

© 2019 SEMCPT. Publicado por Imaidea Interactiva en FONDOSCIENCE® (www.fondoscience.com).

Este es un artículo Open Access bajo la licencia CC BY-NC-ND (www.creativecommons.org/licenses/by-nc-nd/4.0/).

- Técnicas de avance-descenso de fascia gemelar. En 1931, Platt recomendó el injerto libre de fascia lata⁽¹⁾. En 1950, Lelièvre hizo un colgajo aponeurótico del gastrocnemio que desdobra 180° e introdujo el cavo distal entre 2 lengüetas. En 1957, Bosworth tomó una tira de fascia lata del tríceps y lo entrelazó al cabo distal⁽²⁾. Lindhom, en 1959, hizo 2 colgajos de aponeurosis que suturó al cabo distal⁽³⁾. Abraham, en 1975, hizo una plastia con colgajo en V-Y que deslizó para lograr aproximación de los cabos seccionados^(4,5).

- Transferencia de tendones propios del paciente: como el peroneo largo y corto⁽⁶⁾, el flexor *hallucis longus*⁽⁷⁾, el plantar delgado o el flexor común de los dedos.

- Plastias tendinosas. Las plastias tendinosas pueden ser del propio paciente (tendones pata de ganso)⁽⁸⁾ o procedentes de cadáver. El más usado es el aloinjerto de tendón calcáneo, el cual ya ha sido utilizado en la reparación de otro tipo de patologías –lesiones de bíceps⁽⁹⁾, tríceps⁽¹⁰⁾, pectoral mayor, aparato extensor de la rodilla⁽¹¹⁾, manguito rotador⁽¹²⁾–.

Según Myerson, si ese defecto es inferior a 2 cm se recomienda el uso de una sutura término-terminal asociada a técnicas de refuerzo con fascia. Si el defecto es de entre 2 y 5 cm asociaríamos transferencias tendinosas a técnicas de descenso de fascia (V-Y). Por último, si nos encontramos ante defectos mayores de 5 cm, deberíamos pensar en reconstrucciones con plastias tendinosas⁽¹³⁾.

No hemos encontrado referencias en la literatura de ningún caso de lesión aguda de tendón calcáneo que requiera de plastias o aloinjertos para su tratamiento primario.

Presentación del caso clínico

Se presenta un caso clínico tratado en el Hospital Universitario Reina Sofía de Córdoba (España).

Se trata de un paciente varón de 49 años que presentaba una fractura abierta de peroné de tipo IIIB de Gustilo y Anderson tras sufrir un accidente por arma de fuego. Se observa defecto cutáneo de unos 10 cm en la región posterior de la pierna izquierda (**Figuras 1A y 1B**). En la radiografía se aprecia una fractura del tercio distal del peroné sin afectar a más estructuras óseas (**Figura 2**).

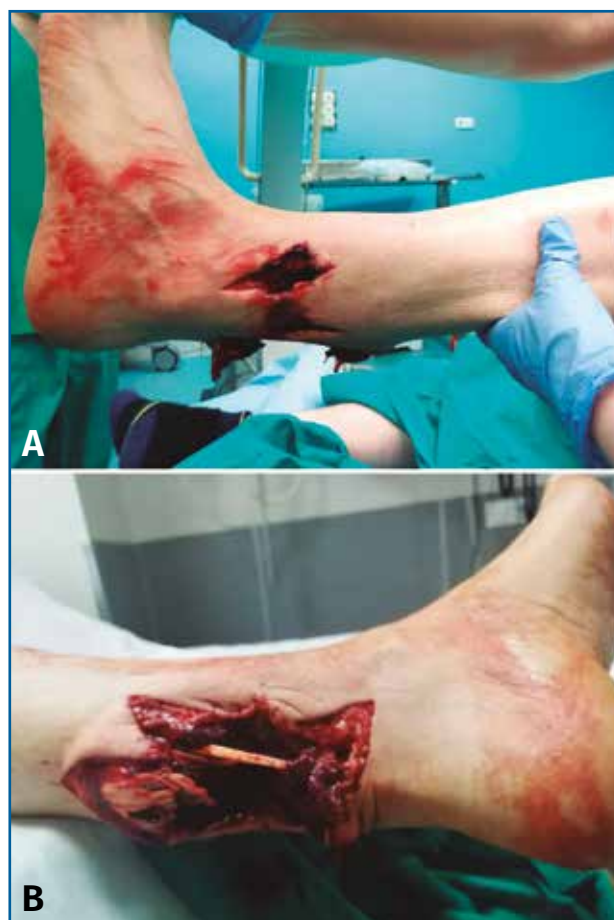

Figura 1. Fotografías tomadas en urgencias. Se aprecian orificios de entrada y salida del arma. Lesión con importante déficit cutáneo y de partes blandas. Flujo distal conservado.

Se realizó lavado profuso con suero fisiológico de la zona lesionada. Se administró una adecuada profilaxis antibiótica y vacunación antitetánica.

A la exploración, la extremidad distal presentaba buena temperatura y el relleno capilar estaba conservado. Se le realizó una ecografía Doppler de urgencias, descartando lesión arterial.

Se procedió al ingreso hospitalario para una exploración inicial en el quirófano.

Bajo anestesia general, se procedió al desbridamiento quirúrgico de la herida, tanto de los bordes desvitalizados como de esquirlas óseas.

Se objetivó un defecto de 15 cm en el tendón calcáneo (**Figura 3**). Se aproximaron los bordes de la herida con seda quirúrgica y se realizó un vendaje compresivo.

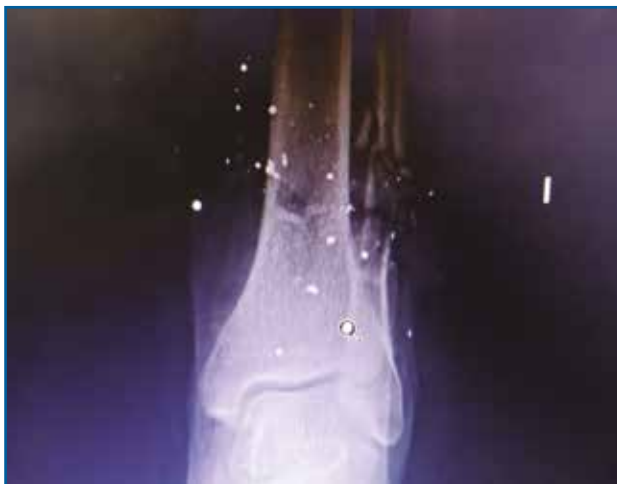

Figura 2. Radiografía tomada en urgencias. Se aprecia fractura del tercio distal del peroné con conminación ósea.

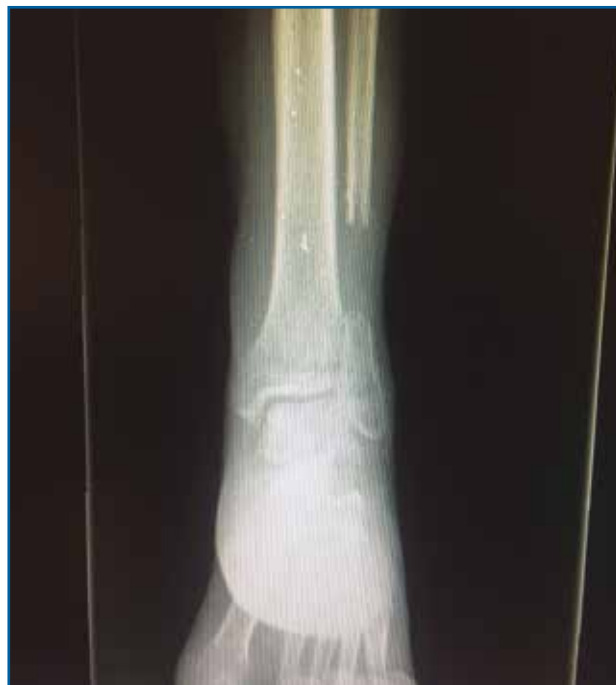

Figura 4. Radiografía tomada 5 meses después, tras el tratamiento conservador.

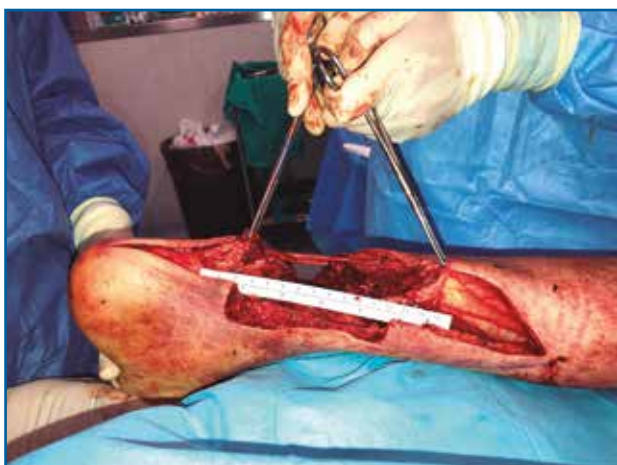

Figura 3. Fotografía intraoperatoria. Tras desbridamiento, se objetiva gap de unos 15 cm.

El paciente fue trasladado posteriormente a la planta de hospitalización para un tratamiento definitivo de forma programada y multidisciplinar.

Resultados

La fractura del peroné se trató de forma conservadora (**Figura 4**).

Se realizó una plastia de tendón con aloinjerto de tendón calcáneo criopreservado para la reconstrucción de la lesión tendinosa.

El aloinjerto fue procesado en nuestro banco de tejidos. Tras el procesado, se sumergió en una

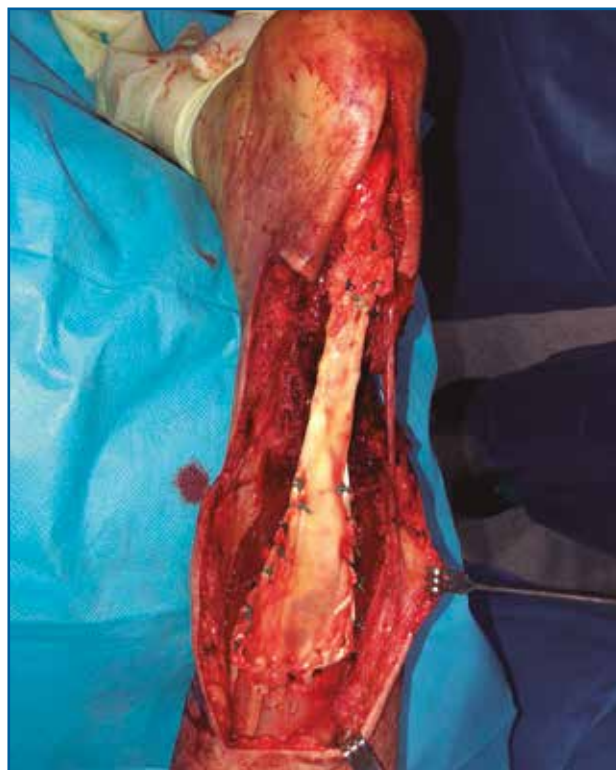

Figura 5. Fotografía intraoperatoria. Muestra la sutura proximal de tipo Krackow y la anastomosis distal con muñón de tendón remanente.

solución antibiótica compuesta por vancomicina y tobramicina, previo a la congelación del mismo.

La fijación se obtuvo a través de una sutura de tipo Krackow en la unión miotendinosa proximal y sutura término-terminal a nivel distal, al existir

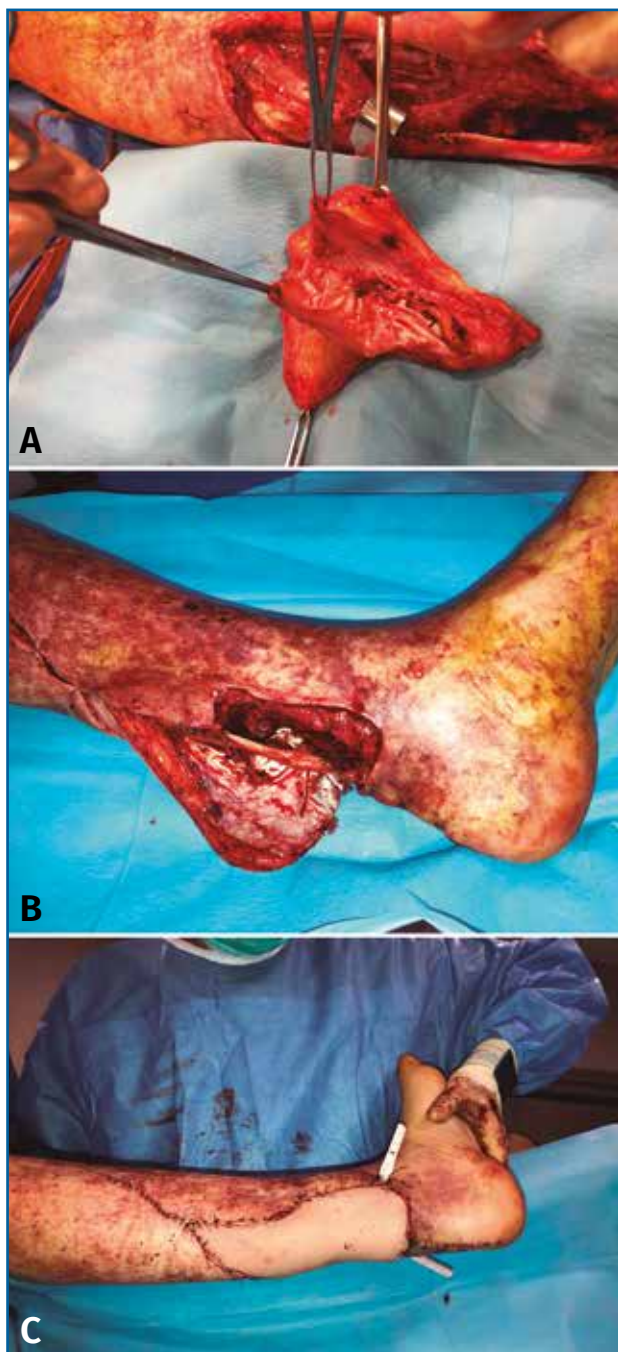


Figura 6. Fotografías intraoperatorias. Muestran el colgajo fascio-cutáneo vascularizado y su posterior implantación en la zona receptora con buena coloración tras la finalización de la intervención quirúrgica.

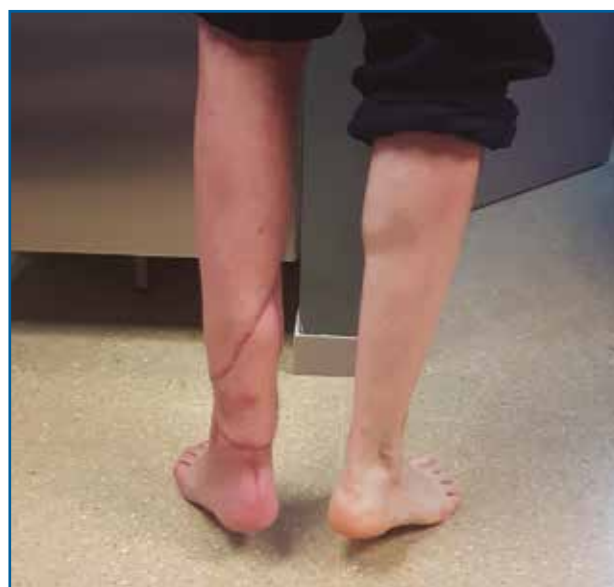

Figura 7. Fotografía tomada en consulta. A los 5 meses de la intervención, el paciente puede ponerse de puntillas. Tiene 30° de flexión plantar activa.

muñón distal suficiente (Figura 5). De forma simultánea, se realizó la cobertura cutánea con un colgajo fascio-cutáneo vascularizado del muslo del paciente (Figuras 6A, 6B y 6C).

Tras el alta hospitalaria, comenzó la rehabilitación, iniciando ejercicios pasivos de dorsiflexión y flexión plantar.

Durante el primer mes se le permitió la carga parcial en equino y, a los 2 meses, la carga total a 90° de dorsiflexión del tobillo.

A los 5 meses, el paciente deambula con un bastón y es capaz de alzarse de puntillas, con una flexión plantar activa de 30° (Figura 7).

A los 10 meses, el paciente deambula sin ayuda. Presenta una flexión plantar de 35° y dorsal de 25°.

Discusión

Las heridas por armas de fuego constituyen un reto en nuestra especialidad. No hemos encontrado en la literatura ningún caso que muestre la utilización de una plastia tendinosa con aloinjerto de tendón calcáneo para un defecto tan amplio de tendón en una rotura aguda del mismo.

La necesidad de cobertura cutánea añade complejidad al caso e implica un tratamiento

multidisciplinar con cirujanos plásticos y rehabilitadores.

Ante la presencia de un defecto de 15 cm, elegimos el aloinjerto frente a otros tipos de plastias o transferencias tendinosas.

Hemos encontrado referencias en la literatura al respecto que apoyan el uso de esta técnica⁽¹⁴⁻¹⁷⁾.

Por un lado, muchos autores concluyen que la sutura término-terminal aislada es insuficiente, aunque existen casos de aumentación con aloinjerto tras la misma con buenos resultados clínicos⁽¹⁸⁻²⁰⁾.

Por otro lado, se ha visto que las transposiciones tendinosas locales, en lesiones de más de 6 cm, son insuficientes para proporcionar un injerto fuerte⁽²¹⁾. Además, hay autores que informan de desequilibrios funcionales tras el uso de tendones locales⁽²²⁾.

El uso de autoinjertos no se considera necesario, pues sacrificamos estructuras funcionales y aumenta la complejidad y el tiempo de intervención⁽²³⁾.

Existen casos descritos de utilización de materiales sintéticos, pero requieren un alto coste y están ligados a una tasa mayor de complicaciones, como la infección y la dehiscencia de las suturas⁽²⁴⁾.

Usar un aloinjerto es ventajoso, porque no presenta riesgos de morbilidad en el sitio donante y la tensión de la unidad músculo-tendón se puede ajustar con relativa facilidad. Al usar esta técnica no se sacrifica otro músculo que funcione para suplir el defecto. La cicatrización, además, se produce lejos de la zona de compromiso vascular (4-6 cm proximal a la inserción del Aquiles). Sin embargo, no está exento de complicaciones, como el rechazo inmunológico y la propagación de enfermedades transmitidas por la sangre⁽²⁵⁾. Además, sería importante comentar que el aloinjerto precisa de un proceso ulterior de invasión y proliferación celular, dado que tan solo es un andamiaje, y que su resistencia mecánica se consigue en virtud de dicha proliferación celular y remodelado tisular⁽²⁰⁾.

Existen casos en la literatura de la utilización combinada de transferencias del flexor *hallucis longus* asociado a plastias de aloinjerto de Aquiles. Según los autores, esta combinación favorece la reparación general y aumenta la vascularización del implante⁽²⁶⁾.

A su vez, existen casos de refuerzo de la plastia con material sintético⁽²⁷⁾.

En nuestro caso, se realizó una sutura término-terminal de la plastia, pues existía muñón distal suficiente. Existen trabajos en los cuales la plastia es fijada mediante un bloque óseo al calcáneo y fijación con tornillos^(28,29).

El tratamiento de las roturas del tendón del calcáneo sigue siendo hoy por hoy un desafío para el cirujano.

De todos los trabajos analizados, se deduce la dificultad de comparar resultados debido a la heterogeneidad de los estudios entre sí. No hay homogeneidad ni en la técnica utilizada ni en el seguimiento postoperatorio. Además, las muestras son pequeñas y las escalas de valoración funcional varían según el estudio.

Se necesitan estudios prospectivos más homogéneos y con muestras y periodos de seguimiento mayores para extraer conclusiones válidas que nos ayuden a considerar el tratamiento más oportuno para estas complejas lesiones.

Responsabilidades éticas

Protección de personas y animales. Los autores declaran que para esta investigación no se han realizado experimentos en seres humanos ni en animales.

Confidencialidad de los datos. Los autores declaran que han seguido los protocolos de su centro de trabajo sobre la publicación de datos de pacientes.

Derecho a la privacidad y consentimiento informado. Los autores declaran que en este artículo no aparecen datos de pacientes.

Financiación. Los autores declaran que este trabajo no ha sido financiado.

Conflicto de intereses. Los autores declaran no tener ningún conflicto de intereses.

Bibliografía

1. Platt H. Observations on some tendon ruptures. Br Med J. 1931;1:611-5.
2. Boswor D, Martyr GC, Weber BG. Repair of the defects in the tendon Achilles. J Bone Joint Surg. 1956;38A: 111-4.
3. Lindholm A. A new method of operation in subcutaneous rupture of the Achilles tendon. Acta Chir Scand. 1959;117:261.

4. Abraham E, Salem G, Arndt K. Neglected rupture of the Achilles tendon treated by V-Y tendinous flap. *J Bone Joint Surg.* 1975;57:253-5.
5. Fernández-Torres JJ, Salas Martínez JM, Alegrete-Parra A, Del Castillo-Blanco GC, Fernández Velázquez JR, Carranza-Bencano A. Técnicas de tratamiento de las roturas crónicas y re-roturas del tendón de Aquiles. *Rev S And Traum y Ort.* 2012;29(1/2):48-58.
6. Miskulin M, Miskulin A, Klobucar H. Neglected rupture of the Achilles tendon treated with peroneus brevis transfer: a functional assessment of 5 cases. *J Foot Ankle Surg.* 2005;44:49-56.
7. Hanh F, Meyer P, Maiwald C. Treatment of chronic Achilles tendinopathy and ruptures with flexor hallucis tendon transfer: clinical outcome and MRI findings. *Foot Ankle Int.* 2008;29:794-802.
8. Uchida R, Natsuume T, Yoneda K, Fuji T. Repair of Achilles tendon rupture using autologous semitendinosus graft in a kidney transplant recipient. *J Foot Ankle Surg.* 2014 Mar-Apr;53(2):194-8.
9. Morrey ME, Abdel MP, Sánchez-Sotelo J, Morrey BF. Primary repair of retracted distal biceps tendon ruptures in extreme flexion. *J Shoulder Elbow Surg.* 2014 May;23(5):679-85.
10. Aunón-Martín I, Prada-Cañizares A, Jiménez-Díaz V, Vidal-Bujanda C, León-Baltasar JL. Treatment of a complex distal triceps tendon rupture with a new technique: a case report. *Arch Trauma Res.* 2016 Jan 16;5(1):e32221.
11. Bieger R, Kappe T, Wernerus D, Reichel H. Treatment of extensor mechanism rupture after total knee arthroplasty. *Z Orthop Unfall.* 2013 Oct;151(5):475-9.
12. Rust DA, Giveans MR, Stone RM, Samuelson KM, Larson CM. Functional outcomes and return to sports after acute repair, chronic repair, and allograft reconstruction for proximal hamstring ruptures. *Am J Sports Med.* 2014 Jun;42(6):1377-83.
13. Myerson MS. Achilles tendon ruptures. *Instr Course Lect.* 1999;48:219-30.
14. Nellas Z, Loder B. Reconstruction of an Achilles tendon defect utilizing an Achilles tendon allograft. *J Foot Ankle Surg.* 1996;35:144-8.
15. Haraguchi N, Bluman EM, Myerson MS. Reconstruction of chronic Achilles tendon disorders with Achilles tendon allografts. *Tech Foot Ankle Surg.* 2005;4:154-9.
16. Lepow G, Green J. Reconstruction of a neglected Achilles tendon ruptures with an Achilles tendon allograft: a case report. *J Foot Ankle Surg.* 2006;45:351-5.
17. Núñez-Samper M. Trasplante masivo del tendón de Aquiles para graves defectos inveterados. *Rev Pie Tobillo.* 2010;24(1):12-6.
18. Barnes MJ, Hardy AE. Delayed reconstruction of the calcaneal tendon. *J Bone Joint Surg Br.* 1986;68:121-4.
19. Carden DG, Noble J, Chalmers J, Lunn P, Ellis J. Rupture of the calcaneal tendon. Early and late management. *J Bone Joint Surg Br.* 1987;69:416-20.
20. Huang X, Huang G, Ji Y, Ao RG, Yu B, Zhu YL. Augmented Repair of Acute Achilles Tendon Rupture Using an Allograft Tendon Weaving Technique. *J Foot Ankle Surg.* 2015 Nov-Dec;54(6):1004-9.
21. Maulli N, Longo UG, Gougoulis N, Denaro V. Ipsilateral free semitendinosus tendon graft transfer for reconstruction of chronic tears of the Achilles tendon. *BMC Musculoskelet Disord.* 2008;9:100.
22. Hahn F, Maiwald C, Horstmann T, Vienne P. Changes in plantar pressure distribution after Achilles tendon augmentation with flexor hallucis longus transfer. *Clin Biomech (Bristol, Avon).* 2008;23:109-16.
23. Pastrana F, Olivares JR, García J, Galaviz VG, Enríquez JA, López A, Bravo PA. Rotura crónica de Aquiles. *Acta Ortop Mex.* 2003;17(2):94-100.
24. Shoaib A, Mishra V. Surgical repair of symptomatic chronic Achilles tendon rupture using synthetic graft augmentation. *Foot Ankle Surg.* 2017;23(3):179-82.
25. Catanzariti AR, Hentges M. Combined tendon and bone allograft transplantation for chronic Achilles tendon ruptures. *Clin Podiatr Med Surg.* 2016 Jan;33(1):125-37.
26. Hansen U, Moniz M, Zubak J, Zambrano J, Bear R. Achilles tendon reconstruction after sural fasciocutaneous flap using Achilles tendon allograft with attached calcaneal bone block. *J Foot Ankle Surg.* 2010 Jan-Feb;49(1):86.e5-10.
27. Hollawel S, Baione W. Chronic Achilles tendon rupture reconstructed with Aquilles tendon allograft and xenograft combination. *J Foot Ankle Surg.* 2015 Nov-Dec;54(6):1146-50.
28. Hanna T, Dripchak P, Childress T. Chronic Achilles rupture repair by allograft with bone block fixation: technique tip. *Foot Ankle Int.* 2014;35(2):168-74.
29. Cienfuegos A, Holgado MI, Díaz del Río JM, González Herranz J, Lara Bullón J. Chronic Achilles rupture reconstructed with Achilles tendon allograft: a case report. *J Foot Ankle Surg.* 2013;52(1):95-8.