

Otras imágenes preseleccionadas para el Premio Pau Golanó

Inestabilidad de hombro: el dilema de cómo tratar el defecto óseo

Shoulder instability: the dilemma of how to treat the bone loss

R. Cuéllar, Ad. Cuéllar, As. Cuéllar

Hospital Policlínica Gipuzkoa. Grupo Quirón Salud. Donostia/San Sebastián

Correspondencia:

Dr. Ricardo Cuéllar Gutiérrez

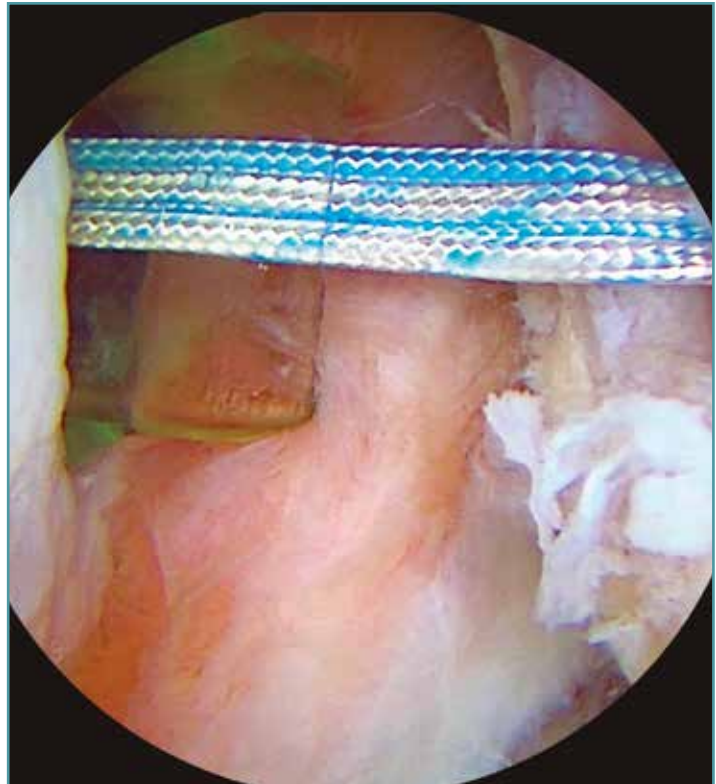
Correo electrónico: ricuellarg@gmail.com

Recibido el 12 de mayo de 2019

Aceptado el 1 de octubre de 2019

Disponible en Internet: octubre de 2019

El desarrollo de la técnica de Latarjet y su adaptación a la artroscopia para la reconstrucción de las lesiones óseas en el hombro inestable parece haber relegado a un segundo plano la consideración de la lesión capsular y otras técnicas de tratamiento. A algunos cirujanos nos sigue sorprendiendo la indicación de un procedimiento de Latarjet para tratar pacientes sin grandes defectos óseos o con pérdida ósea combinada en ambos lados humeral y glenoideo, especialmente inferior a un 20% de la superficie de esta. La técnica artroscópica de *remplissage* (en la imagen, en un hombro izquierdo con visión superior y cánula en el portal a las 4:00) alcanza cada vez mayor número de cirujanos adeptos. Se constituye quizás como la opción más razonable para, asociada a la reparación de la lesión de Bankart, acometer el tratamiento de la inestabilidad anterior en pacientes con defectos óseos combinados en el lado glenoideo ($\leq 20\%$) y en el humeral (independientemente de su tamaño).



<https://doi.org/10.24129/j.reaca.26266.fs1905020>

© 2019 Fundación Española de Artroscopia. Publicado por Imaidea Interactiva en FONDOSCIENCE® (www.fondoscience.com). Este es un artículo Open Access bajo la licencia CC BY-NC-ND (www.creativecommons.org/licenses/by-nc-nd/4.0/).