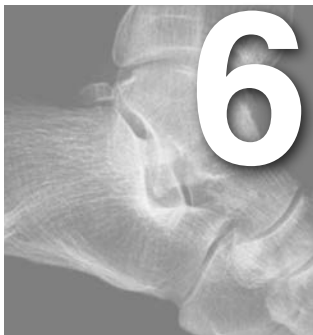



Inestabilidad lateral crónica. Reparación con plastias no anatómicas

Rosa Busquets Net¹ y Sandra Catalán Amigo²

¹Servicio de Cirugía Ortopédica y Traumatología, Hospital Universitari Vall d'Hebron, Barcelona

²Servicio de Cirugía Ortopédica y Traumatología, Hospital Fremap, Barcelona

INTRODUCCIÓN

La reparación del ligamento lateral externo del tobillo puede realizarse con técnicas anatómicas o no anatómicas. El objetivo de la cirugía es conseguir unos resultados que perduren en el tiempo en cuanto a estabilidad del tobillo y de la articulación subastragalina y que además preserven un balance articular completo sin rigidez. Se han descrito múltiples técnicas para la estabilización del tobillo; algunas de ellas son modificaciones de otras ya tradicionales.

Entre las técnicas descritas, el cirujano deberá elegir entre las llamadas anatómicas (como la técnica de Broström o de Broström-Gould, o plastias con aloinjerto) y las no anatómicas (como la técnica de Watson-Jones, de Evans, de Castaing o de Chrisman-Snook). Hoy en día las técnicas anatómicas son las de primera elección, especialmente la de Broström o la de Broström-Gould. El objetivo de las plastias anatómicas es restaurar la anatomía y la biomecánica normales, manteniendo la movilidad del tobillo y de la articulación subastragalina. Su efectividad depende de la calidad de los tejidos, que en algunas ocasiones pueden estar atenuados.

En pacientes con hiperlaxitud generalizada o con inestabilidad de larga evolución, en aquellos que realicen actividades que impliquen ejercicio intenso y en pacientes muy pesados o en recidivas, la técnica de Broström puede ser insuficiente. Como alternativa se puede

utilizar una técnica anatómica con tendones isquiotibiales del mismo paciente o aloinjerto tendinoso.

Las plastias no anatómicas presentan la desventaja de que no reparan los tejidos lesionados y utilizan el tendón peroneo corto, que es un eversor del tobillo y un elemento básico en el mantenimiento de la propiocepción. La ventaja de las técnicas no anatómicas es que no requieren la utilización de aloinjertos ni la obtención de tendón de otra localización anatómica.

RECUERDO HISTÓRICO

En este capítulo nos centraremos en la descripción de las técnicas no anatómicas. Uno de los primeros autores en describir una ligamentoplastia para ligamento lateral externo fue Watson-Jones en 1952. La técnica que describió (fig. 1A) utiliza el tendón peroneo corto que se secciona en la unión tendino-muscular y se tuneliza a través del maléolo peroneal y del cuello del astrágalo. A continuación se sutura sobre sí mismo. Uno de los problemas de esta técnica es que no puede reproducir la anatomía normal del ligamento peroneocalcáneo (LPC), ya que el segmento posterior del injerto, desde la inserción en quinto metatarsiano hasta el túnel en peroné, se sitúa perpendicular al fascículo peroneocalcáneo (PC). Esta técnica fue simplificada posteriormente por Evans en 1953 (fig. 1B), quien lo tunelizó solo a través del peroné.

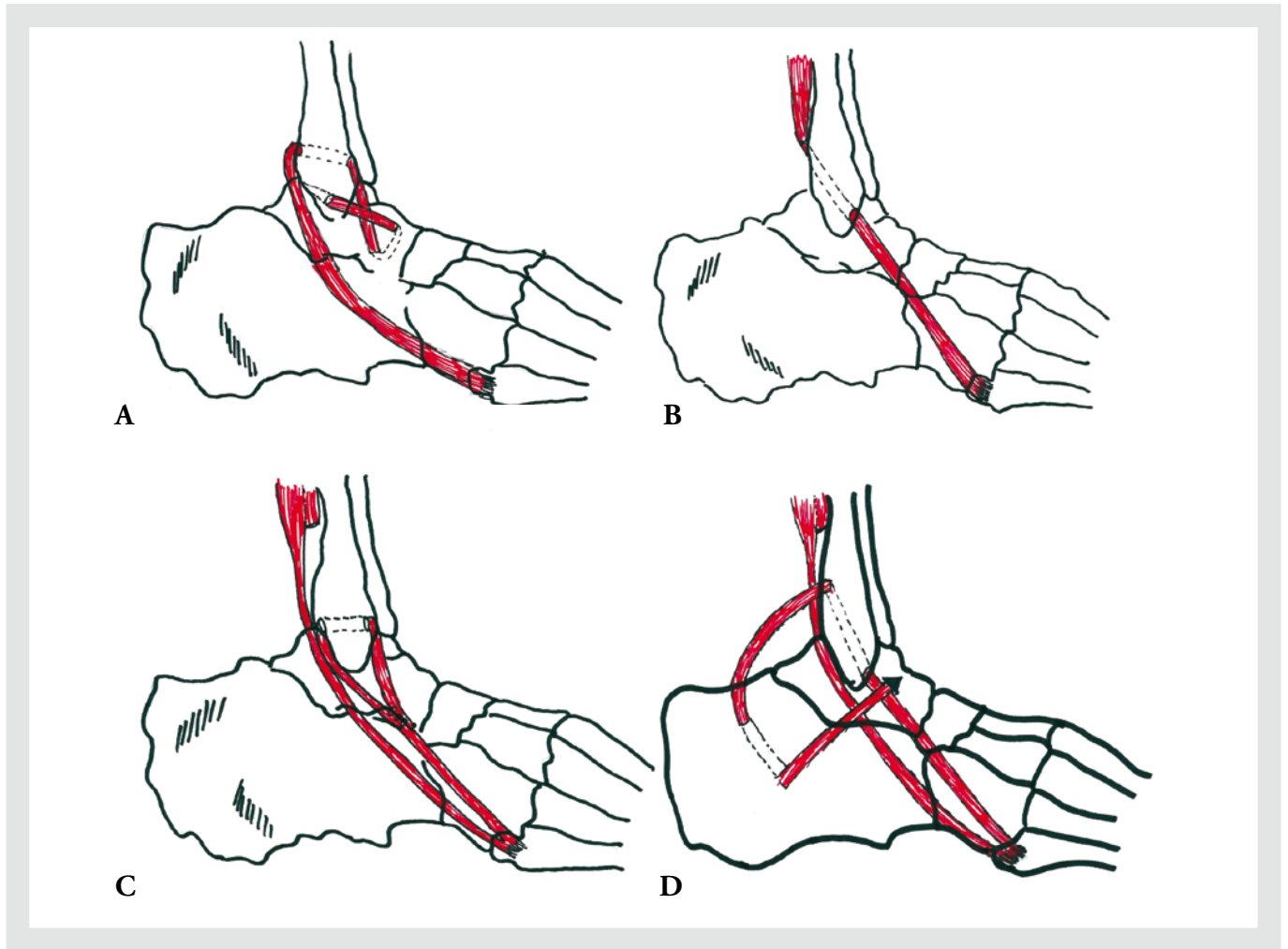


Figura 1. A) Técnica de Watson-Jones. B) Técnica de Evans. C) Técnica de hemi-Castaing. D) Técnica de Chrisman-Snook.

Evans no intenta reproducir los fascículos peroneoastragalino anterior (PAA) y PC, sino que sitúa el tendón en una posición intermedia. Está técnica ha sido muy utilizada debido a su gran simplicidad. En 1984, Castaing (fig. 1C) describió otra técnica, utilizando también el tendón peroneo corto, que, asimismo, fue modificada utilizando un hemitendón, pues se comprobó que se obtenían mejores resultados. También tuneliza el peroneo corto en maléolo peroneal desde posterior hacia anterior, pero luego se sutura sobre sí mismo sin tunelizarlo en astrágalo. Todas estas técnicas no controlan bien el desplazamiento anterior, en rotación interna, ni la inclinación del astrágalo, debido a que no se reproduce con exactitud la anatomía de los haces PAA y PC¹.

En 1969, Chrisman y Snook (fig. 1D) intentan reproducir con mayor exactitud los 2 fascículos y solo utilizan un hemitendón, intentando preservar parcialmente la función del peroneo corto. Debido a la disposición triangular de la plastia, consiguen restringir la inversión del tobillo. Pero, como las otras técnicas, limitan la movilidad subastragalina².

RESULTADOS DE LAS TÉCNICAS NO ANATÓMICAS

Los estudios iniciales sobre los resultados de la técnica de Watson-Jones mostraban unos buenos resultados a corto plazo en alrededor del 80-85%³⁻⁵.

Otros estudios indican que los resultados no se deterioran con el tiempo. Sugimoto et al⁶ revisaron a

27 pacientes con un seguimiento medio de 13 años. La puntuación media de la escala AOFAS (American Orthopaedic Foot and Ankle Society) fue de 90 ± 9 sobre 100. Aunque observaron que un 69% de las radiografías mostraban un osteofito marginal en el tobillo, no hallaron correlación entre los signos de artrosis y los resultados clínicos.

En cuanto a la técnica de Evans, los estudios iniciales eran prometedores, aunque otros estudios con un seguimiento más largo muestran peores resultados. Karlsson et al⁷ revisaron a 42 pacientes con un seguimiento medio de 14 años. Solo un 50% tenía un resultado funcional satisfactorio. El estudio radiológico mostraba que se controlaba mejor la inclinación del astrágalo que el cajón anterior. Muchos tobillos mostraban osteofitos marginales y su presencia se relacionaba con el grado de inestabilidad.

Korkala et al⁸ revisaron 25 tobillos con un seguimiento medio de 20 años, con un 80% de buenos resultados. En 10 de los 25 tobillos, las radiografías en estrés mostraban un ligero cajón anterior que no era significativo respecto al tobillo contralateral. Estos autores recomendaban la técnica de Evans.

También los resultados iniciales publicados sobre la técnica de Chrisman-Snook eran buenos o excelentes en más de un 90% de los pacientes⁹.

Otros autores, como Colville y Grondel¹⁰, publican los resultados a largo plazo de 12 pacientes. Todos habían mejorado y no presentaban inestabilidad, ni clínica ni radiológica. La fuerza de eversión era correcta y la movilidad subastragalina no estaba limitada.

En un estudio biomecánico de Colville et al² sobre la técnica de Chrisman-Snook, se observó que la plastia limita la inclinación talar, pero permite un aumento del cajón anterior y de la rotación interna del astrágalo, limitando además la movilidad subastragalina.

Se había considerado que las plastias no anatómicas eran más potentes que las anatómicas tipo Broström, y esto era una consideración a favor de su utilización. Pero todas ellas predisponen a la rigidez subastragalina y alteran la biomecánica. Por ello se han publicado modificaciones de la técnica de Chrisman-Snook, como la descrita por Acevedo y Myerson¹¹. Estos autores fijan el hemitendón al calcáneo mediante un tornillo interferencial¹⁰⁻¹². Maquieira et al¹³ describen la técnica mediante un abordaje percutáneo.

Respecto a la técnica de Castaing, hay pocas publicaciones, pero los resultados publicados indicarían que estos empeoran con el tiempo. Cañadell et al¹⁴ estudiaron a 13 pacientes con un seguimiento medio de 2,4 años. El 92% manifestaron que estaban satisfechos con la cirugía. Otros autores, como Schepers et al¹⁵, publican peores resultados. En un estudio retrospectivo revisan a 20 pacientes con un seguimiento medio de 7 años y con un porcentaje de buenos resultados entre el 65 y el 80%, según la escala utilizada. Recomiendan la utilización de técnicas anatómicas.

ESTUDIOS COMPARATIVOS

En un estudio prospectivo, Hennrikus et al¹⁶ compararon a 40 pacientes intervenidos con la técnica de Chrisman-Snook y la de Broström. Ambos grupos mostraron más de un 80% de buenos y excelentes resultados, pero los intervenidos con la técnica de Broström mostraban 10 resultados excelentes frente a 3 en el grupo de Chrisman-Snook. Esta técnica también presentaba más lesiones del nervio sural y mayor rigidez.

En un estudio multicéntrico en el que analizan diversas técnicas, Krips et al¹⁷ concluyen que las técnicas anatómicas proporcionan mejores resultados que las no anatómicas.

TÉCNICA DE CHRISMAN-SNOOK MODIFICADA (FIG. 2).

Se realiza una incisión paralela a los tendones peroneos de 6 a 10 cm de longitud. Se disecciona el tendón peroneo corto hasta 6 cm proximal al extremo del maléolo peroneal y se secciona un hemitendón.

Se tuneliza el maléolo peroneal con una broca de 4,5 mm desde anterior hacia posterior. Se pasa el tendón de anterior a posterior y lateral a los tendones peroneos. Así se previene su luxación. A continuación se perfora un túnel en el calcáneo, aproximadamente en el punto de inserción del LPC, posterior al extremo del maléolo peroneal. Se hacen 2 orificios con la broca y se conectan en un túnel por donde se hace pasar la plastia; el extremo del tendón se sutura sobre sí mismo.

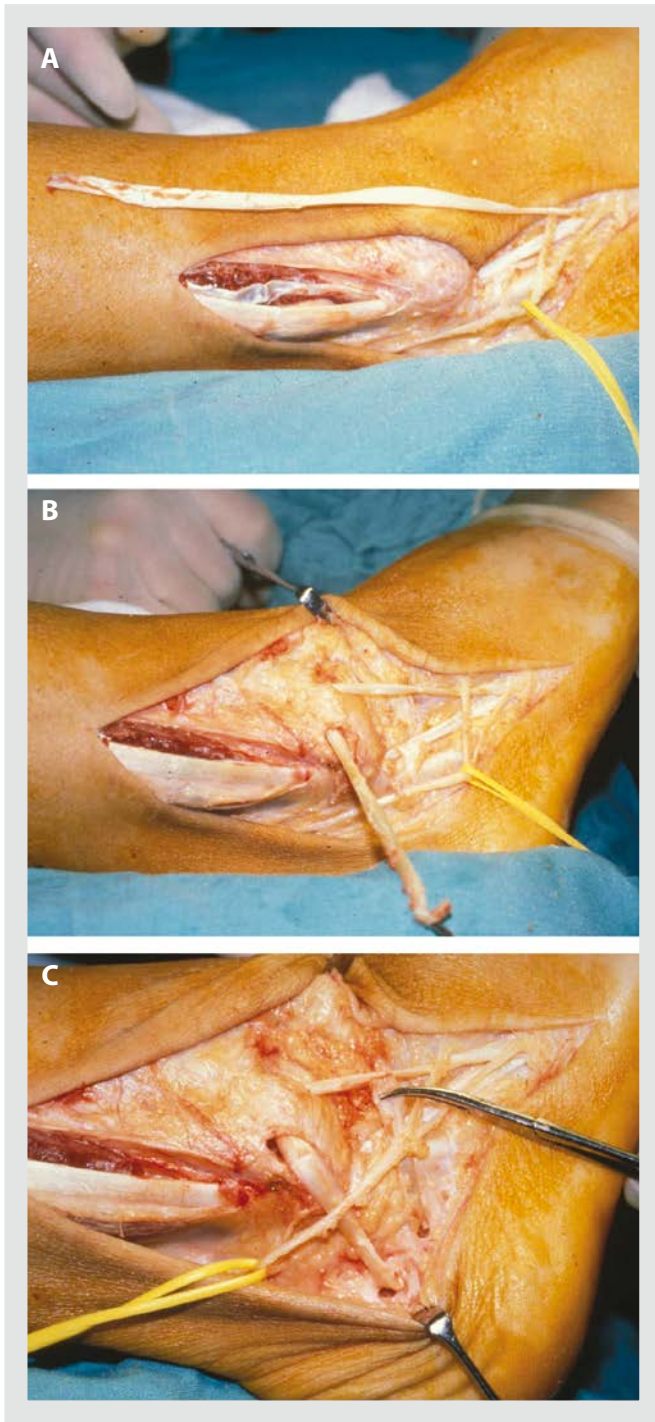


Figura 2. Técnica de Chrisman-Snook modificada. A) Se disecciona el tendón peroneo corto hasta 6 cm proximal al extremo del maléolo peroneal y se secciona un hemitendón. B) Se tuneliza el maléolo peroneal con una broca de 4,5 mm desde anterior hacia posterior. Se pasa el tendón de anterior a posterior y lateral a los tendones peroneos. C) Se perfora un túnel en el calcáneo, se hace pasar la plastia y el extremo del tendón se sutura sobre sí mismo.

En la técnica modificada de Myerson y Acevedo la broca perfora la cortical medial del calcáneo¹⁸. Se realiza una pequeña incisión medial, vigilando no lesionar las estructuras neurovasculares mediales. Se pasa el tendón de lateral a medial. El tobillo se sitúa en dorsiflexión y en eversión neutra, y se tensiona el injerto al máximo. Se fija la plastia con un tornillo interferencial.

CONCLUSIONES

Actualmente, al plantear el tratamiento de una inestabilidad crónica del tobillo, la técnica de primera elección sería la utilización de una técnica anatómica tipo Broström-Gould. En el caso de que no esté indicada por alguno de los motivos que se han expuesto previamente, se debería optar por una técnica de ligamentoplastia anatómica en la que se utilizara auto o aloinjerto tendinoso por vía abierta o percutánea, según la preferencia del cirujano. Si se opta por una plastia no anatómica, se utilizará la técnica de Chrisman-Snook modificada.

No hay que olvidar que en ocasiones deben añadirse otras técnicas, como una artroscopia si existen lesiones osteocondrales (algunos autores la realizan sistemáticamente). Se deben revisar los tendones peroneos y repararlos si están lesionados. Se puede utilizar como ligamentoplastia el hemitendón del peroneo corto en el caso de que esté lesionado. Si el paciente presenta una deformidad en varo del retro-pié, se realizará una osteotomía del calcáneo que se puede asociar o no a una osteotomía dorsiflexora del primer metatarsiano.

Bibliografía

1. Hollis JM, Blasier RD, Flahiff CM, Hofmann OE. Biomechanical comparison of reconstruction techniques in simulated lateral ankle ligament injury. *Am J Sports Med.* 1999;23:678-82.
2. Colville MR, Marder RA, Zarins B. Reconstruction of the lateral ankle ligaments. A biomechanical analysis. *Am J Sports Med.* 1992;20:594-600.
3. Watson-Jones R. Recurrent forward dislocation of the ankle joint. *J Bone Joint Surg.* 1952;34:519.
4. Van der Rijt AJ, Evans GA. The long-term results of the Watson-Jones tenodesis. *J Bone Joint Surg.* 1984;66:371-5.

5. Barbari SG, Brevig K, Egge T. Reconstruction of the lateral ligamentous structures of the ankle with a modified Watson-Jones procedure. *Foot Ankle*. 1987;7:362-8.
6. Sugimoto K, Takakura Y, Akiyama K, Kamei S, Kitada C, Kumai T. Long-term results of Watson-Jones tenodesis of the ankle. Clinical and radiographic findings after ten to eighteen years of follow-up. *J Bone Joint Surg*. 1998;80:1587-96.
7. Karlsson J, Bergsten T, Lansinger O, Peterson L. Lateral instability of the ankle treated by the Evans procedure. A long term clinical and radiographic follow-up. *J Bone Joint Surg*. 1988;70:476-80.
8. Korkala O, Sorvali T, Niskanen R, Haapala J, Tanskanen P, Kuokkanen H. Twenty-year results of the Evans operation for lateral instability of the ankle. *Clin Orthop Relat Res*. 2002;405:195-8.
9. Snook GA, Chrisman OD, Wilson TC. Long-term results of the Chrisman-Snook operation for reconstruction of the lateral ligaments of the ankle. *J Bone Joint Surg*. 1985;67:1-7.
10. Colville MR, Grondel RJ. Anatomic reconstruction of the lateral ankle ligaments using a split peroneus brevis tendon graft. *Am J Sports Med*. 1995;23:210-3.
11. Acevedo JI, Myerson MS. Modification of the Chrisman-Snook technique. *Foot Ankle Int*. 2000;21:154-5.
12. Sanmarco GJ, Idusuyi OB. Reconstruction of the lateral ankle ligaments using a split peroneus brevis tendon graft. *Foot Ankle Int*. 1999;20:97-103.
13. Maquieira GJ, Moor BK, Espinosa N. Technique tip: percutaneous Chrisman-Snook lateral ankle ligament reconstruction. *Foot Ankle Int*. 2009;30:268-70.
14. Cañadell JM, Valenti JR, Martínez A, De Pablos J, Villas C. Chronic lateral instability of the ankle. *Arch Orthop Trauma Surg*. 1982;99:189-93.
15. Schepers T, Vogels LM, Van Lieshout EM. Hemi-Castaing ligamentoplasty for the treatment of chronic lateral ankle instability: a retrospective assessment of outcome. *Int Orthop*. 2011;35:1805-12.
16. Hennrikus WL, Mapes RC, Lyons PM, Lapoint JM. Outcomes of the Chrisman-Snook and modified Broström procedure for chronic lateral ankle instability. A prospective, randomized comparison. *Am J Sports Med*. 1996;24:400-4.
17. Krips R, Van Dijk CN, Halasi PT, Lehtonen H, Corradini C, Moyon B, et al. Long-term outcome of anatomical reconstruction versus tenodesis for the treatment of chronic anterolateral instability of the ankle joint: a multicenter study. *Foot Ankle Int*. 2001;22:415-21.
18. Espinosa N, Smerek J, Kadakia AR, Myerson MS. Operative management of ankle instability: reconstruction with open and percutaneous methods. *Foot Ankle Clin*. 2006;11:547-65.