



# ANATOMÍA QUIRÚRGICA DEL PIE

**Dres. Vázquez M.<sup>a</sup>T, Maceira E, Valderrama F, Viejo F, Sañudo JR, Puerta J**

*Departamento de Anatomía y Embriología Humana I. Facultad de Medicina.*

*Universidad Complutense de Madrid. España.*

El objetivo de esta monografía es reivindicar, en pleno siglo XXI, la anatomía aplicada o topográfica que se desarrolló en los siglos XVIII a XIX a través del trabajo de cirujanos-anatomistas y que, en la actualidad, debe renacer como fruto de la colaboración y del consenso entre dos especialidades médicas históricamente vinculadas, las de anatomía y cirugía. No pretendemos mejorar las grandes obras de anatomía topográfica ya existentes, y en muchos casos ya olvidadas, sino aportar un enfoque diferente basado en los nuevos avances, tanto tecnológicos como de conocimiento anatómico. Éstos hubieran sido imposibles e impensables en aquellos tiempos en que la amputación, tan completa como rápida, representaba la principal entre las ocupaciones y preocupaciones del cirujano. Esos avances son en la actualidad imprescindibles, y nos ofrecen toda suerte de abordajes e intervenciones. El presente trabajo se ha ideado como una guía, eminentemente práctica, de todo aquel conocimiento anatómico que es necesario para actuar, con máximo conocimiento y mínimo riesgo, en la cirugía del tobillo y del pie.

**PALABRAS CLAVE:** *Tobillo, pie, anatomía, anatomía quirúrgica, anatomía topográfica.*

**SURGICAL ANATOMY OF THE FOOT:** The aim of the present monographic work is to reinvigorate, fully into the XXI<sup>st</sup> Century, the knowledge of applied or topographic anatomy that was developed, over the XVIII<sup>th</sup> to XIX<sup>th</sup> Centuries, through the work of surgeon-anatomists. That work should now re-emerge as a fruition of the cooperation and consensus between two historically bound disciplines: those of Anatomy and Surgery. It is not our purpose to improve upon the already existing –and oftentimes already forgotten– great works on topographic anatomy, but to provide a different approach, based on those advances and improvements, both technical and technological, that have accrued in anatomic knowledge. Such knowledge would have been unthinkable in those remote times in which amputation, both as complete and as fast as possible, represented the main occupation and preoccupation of the surgeon. Such advances are at present not only unavoidable but also indispensable, and they offer and provide all sorts of approaches and intervention possibilities. The present work has thus been conceived as an eminently practical guideline to all that anatomic knowledge that is required in order to act, with maximum knowledge and minimal risk, in ankle and foot surgery.

**KEY WORDS:** *Ankle, foot, anatomy, surgical anatomy, topographic anatomy.*

**A**ntes de introducirnos en la anatomía topográfica del tobillo y pie es preciso recordar la finalidad de la misma, que no es otra que permitir la función de transmisión del peso corporal al suelo, a la vez que facilitar el movimiento, lo que implicará un alto grado de compromiso con la estabilidad de la región. La compatibilización del mantenimiento de la progresión con la estabilidad durante la fase de apoyo del ciclo de la marcha se logra cambiando el punto sobre el que el miembro inferior gira a modo de péndulo invertido, que corresponde

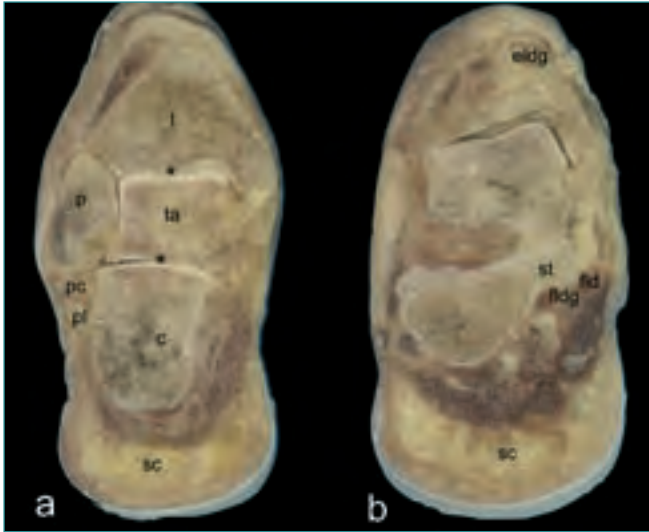
**Correspondencia:**

*Dra. Teresa Vázquez Ossorio  
Departamento de Anatomía y Embriología Humana I  
Facultad de Medicina. Universidad Complutense de Madrid  
Ciudad Universitaria, s/n. 28040 Madrid  
e-mail: tvazquez@med.ucm.es*

sucesivamente al talón, el tobillo y el punto de rotura metatarsofalángica.

Es en el tobillo donde se gesta la orientación del pie para su contacto con el plano de apoyo. Su estabilidad está garantizada por la correcta morfología de las superficies articulares, cápsula y ligamentos que forman sus dos cámaras –supraastragalina y subastragalina–, tendones periarticulares e integridad de los vasos y nervios (**Figura 1**).

En el pie es donde se produce la adaptación al plano de apoyo, tanto para iniciar el movimiento como para descargar el peso corporal. Desde un punto de vista morfofuncional, estas exigencias son satisfechas por su particular disposición a modo de bóveda (hemibóveda, en realidad) y por la plasticidad de las múltiples articulaciones que la integran. Dos de sus arcos son anteroposteriores –medial y lateral–, formando en conjunto el arco longitudinal, y el tercero es transversal



**Figura 1.** Secciones coronales de un pie derecho. *c*: calcáneo; *eldg*: extensor largo del dedo gordo; *fldg*: flexor largo del dedo gordo; *t*: tibia; *ta*: astrágalo; *p*: peroné; *pc*: peroneo corto; *pl*: peroneo largo; *sc*: tejido celular subcutáneo; *st*: sustentaculum tali. Los asteriscos señalan las superficies articulares de las articulaciones tibiotarsiana y astragalocalcánea.

**Figure 1.** Coronal sections of a right foot. *c*: os calcaneus; *eldg*: M. extensor longus digiti primi; *fldg*: M. flexor longus digiti primi; *t*: tibia; *ta*: talus; *p*: fibula; *pc*: M. peroneus brevis; *pl*: M. peroneus longus; *sc*: subcutaneous cellular (fatty) tissue; *st*: sustentaculum tali. Asterisks denote the articular surfaces of the tibio-tarsal and talo-calcaneal joints.

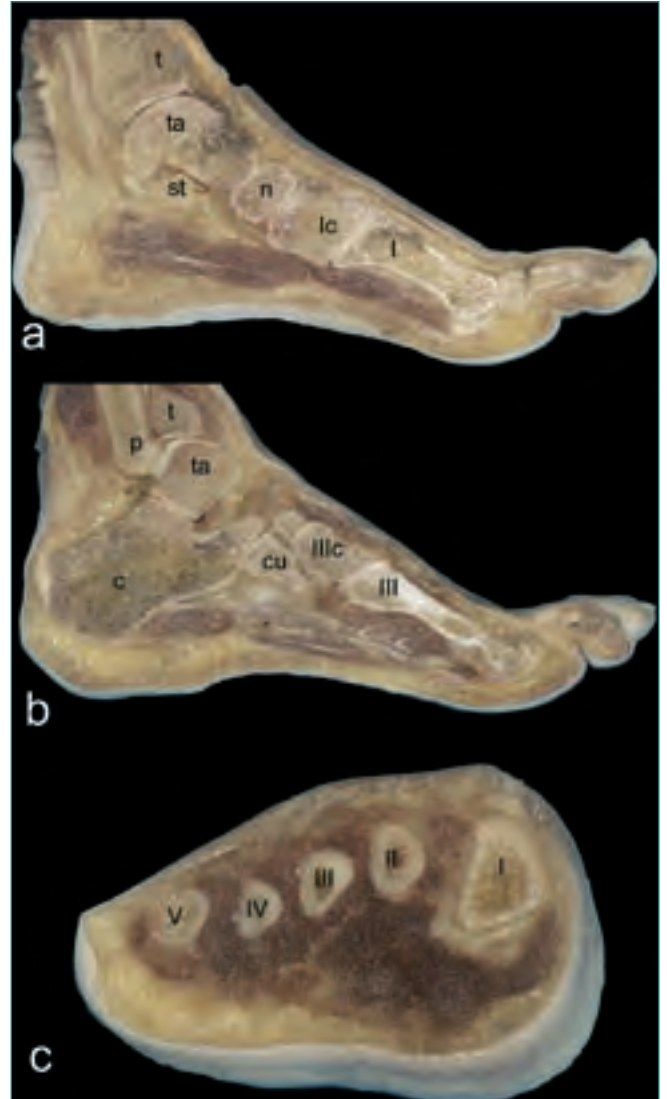
(Figura 2); pero, durante el apoyo, no existe a nivel de la interlínea metatarsofalángica. Este entramado de elementos osteoarticulares tiene garantizada su estabilidad, como en el caso del tobillo, por la integridad y correcta disposición de los elementos esqueléticos, articulares, ligamentosos, musculares, vasculonerviosos, aponeuróticos, fasciales, cutáneos y del tejido celular subcutáneo (Figura 3), conformando el mecanismo de aprehensión elástica “de Neer”, en el que la conducción obligada de movimiento se realiza en torno a un hueso carente de inserciones musculares.

Ya que para satisfacer sus exigencias mecánicas el pie compromete desde su piel hasta sus huesos, veamos cómo se organiza desde un punto de vista topográfico.

En el aparato locomotor se diferencian, de forma general, tres planos anatómicos de superficie a profundidad (Figuras 1, 2 y 3).

**1. Plano subcutáneo**, fascia superficial de los autores anglosajones, donde se localizan la grasa y los elementos vasculonerviosos superficiales.

**2. Fascia de envoltura de la región**, de la que parten diferentes tabiques hacia la profundidad ósea y que puede condensarse y diferenciarse en retináculos o liga-

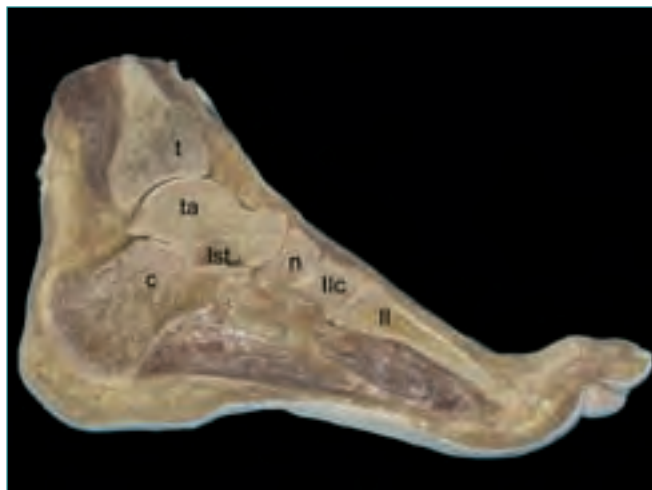


**Figura 2.** (a) y (b) Secciones sagitales de un pie derecho, visión externa. (c) Sección coronal de un pie derecho a nivel de las diáfisis metatarsianas. *c*: calcáneo; *cu*: cuboides; *lc*: cuneiforme medial; *llc*: cuneiforme lateral; *n*: navicular; *p*: peroné; *t*: tibia; *ta*: astrágalo; *l*: primer metatarsiano; *ll*: segundo metatarsiano; *lll*: tercer metatarsiano; *llv*: cuarto metatarsiano; *v*: quinto metatarsiano.

**Figure 2.** (a) and (b) Sagittal sections of a right foot, external aspect. (c) Coronal section of a right foot through the metatarsal diaphyses. *c*: os calcaneus; *cu*: os cuboides; *lc*: os cuneiforme mediale; *llc*: os cuneiforme laterale; *n*: os navicularis; *p*: fibula; *t*: tibia; *ta*: talus; *l*: first metatarsal bone; *ll*: second metatarsal bone; *lll*: third metatarsal bone; *llv*: fourth metatarsal bone; *v*: fifth metatarsal bone.

mentos (flexores, extensores, etc.), que favorecen una acción mecánica eficiente.

**3. Plano subaponeurótico**, donde se encuentran las estructuras musculotendinosas y vasculonerviosas profun-



**Figura 3.** Sección sagital de un pie derecho a nivel del segundo radio. Visión externa. **c:** calcáneo; **lst:** ligamento del seno del tarso; **n:** navicular; **t:** tibia; **ta:** astrágalo; **ll:** segundo metatarsiano; **llc:** cuneiforme intermedio.

**Figure 3.** Sagittal section of a right foot at the level of the second radius. External aspect. **c:** os calcaneus; **lst:** tarsal sinus ligament; **n:** os navicularis; **t:** tibia; **ta:** talus; **ll:** second metatarsal bone; **llc:** os cuneiforme intermedius.

das. En el caso de la planta del pie, al igual que en otras muchas regiones, este plano se encuentra a su vez subdividido en diferentes estratos por la particular superposición de los diferentes elementos musculares, tendinosos y vasculonerviosos (Figuras 1, 2 y 3). El abordaje de cada una de las regiones se hará tratando de no perder la continuidad de los elementos que transitan del tobillo al pie. En el texto se ha utilizado la Terminología Anatómica Internacional, aunque se mencionan, a modo de aclaración, algunos sinónimos utilizados todavía en la práctica clínica.

## REGIÓN ANTERIOR DEL TOBILLO Y DORSAL DEL PIE

### Primer plano: piel

Ambas zonas presentan una piel delicada de poco grosor y con pocos pelos que se desliza fácilmente sobre el plano subyacente. Sobre ella es fácil delimitar algunos puntos de referencia óseos, como los maléolos tibial y fibular, el tubérculo del navicular –escafoides– y la apófisis estiloides del quinto dedo, lugares de inserción, estos últimos, de los músculos tibial anterior y peroneo corto, respectivamente (Figura 4).

Las incisiones transversales en esta región, pese a suponer un trayecto ortogonal con respecto a los elementos vasculonerviosos que veremos a continuación, ofrecen

una gran seguridad desde el punto de vista quirúrgico, siempre que la técnica sea cuidadosa y se identifiquen dichos elementos antes de avanzar a planos más profundos. Las líneas de *Langer*, perpendiculares al eje principal de la acción muscular, son transversales a este nivel.

Los relieves tendinosos de la musculatura extensora se definen con claridad, sobre todo el tendón del músculo tibial anterior, ya que pasa por un ojal proporcionado por las fibras del retináculo extensor inferior –ligamento cruciforme o en fronda– y no bajo ellas, como lo hacen el tendón del extensor largo del dedo gordo o, más lateralmente, el tendón del extensor largo de los dedos (Figura 4). Entre los dos primeros podría palparse el pulso a la arteria dorsal del pie –arteria pedia–, aunque se sitúa un poco más profunda. Si queremos evidenciar la presencia de los tendones, basta con solicitar una pequeña extensión de los dedos que, incluso, nos permitirá visualizar el tendón del músculo peroneo anterior (*peroneus tertius*) en el lado externo del pie y, un poco más distal, el engrosamiento que provoca el vientre del músculo extensor corto de los dedos.

La red venosa dorsal suele ser también aparente, así como su continuidad proximal por delante del maléolo interno en la vena safena magna –vena safena interna– (Figura 4).

### Segundo plano: fascia superficial o tejido celular subcutáneo

Este plano es una delgada capa fibro-adiposa que permite ver por transparencia los elementos que por él transitan.

**1. Tobillo:** Procediendo de medial a lateral observaremos los siguientes elementos. La vena safena magna, que se sitúa justo por delante del maléolo tibial, acompañada dorsalmente por el nervio safeno –nervio safeno interno– (Figura 5a y b). Al dirigirnos lateralmente, observaremos diferentes confluentes venosos de pequeño calibre dispuestos longitudinalmente y que se relacionan, en profundidad, con el nervio peroneo superficial –nervio musculocutáneo– (Figura 5a y b). Esta particularidad se repite generalmente, al menos para los troncos principales: los nervios superficiales se sitúan profundamente al sistema venoso superficial.

El nervio peroneo superficial puede aparecer a este nivel como un sólo tronco (Figura 5a) o ya dividido en sus ramas terminales: medial –nervio cutáneo dorsal medial– y lateral –nervio cutáneo dorsal intermedio–, de la cual, la mayor parte de las veces, se origina el nervio cutáneo dorsal lateral (Figura 5b).

**2. Pie:** Se observa la continuidad de los elementos vasculares y nerviosos superficiales provenientes del tobillo.



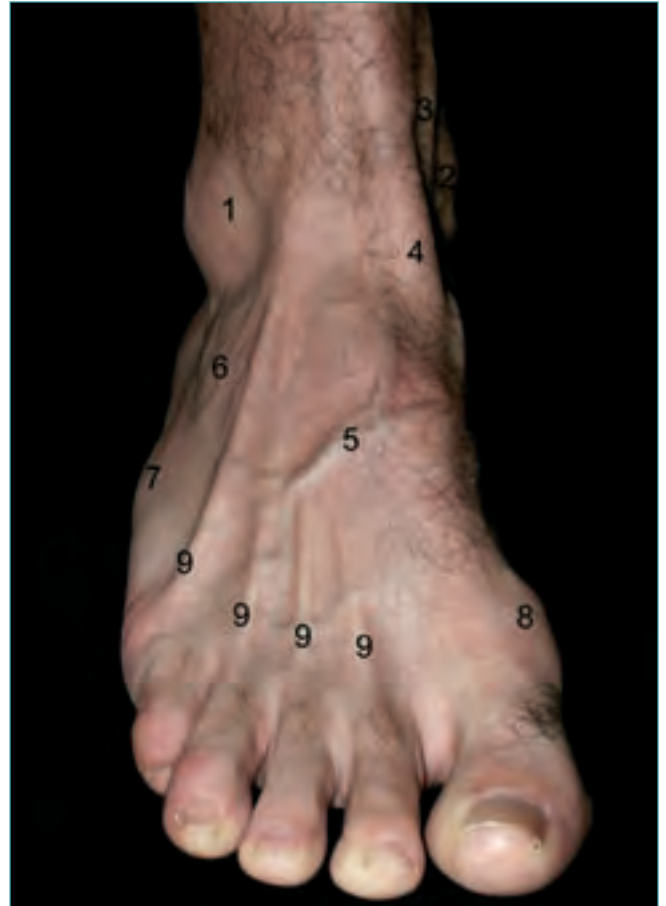
Los troncos venosos principales ocupan los niveles más superficiales de las regiones laterales. La vena marginal interna, acompañada del nervio safeno, se sitúa en el borde interno del dorso del pie. La vena marginal externa, con el nervio sural –nervio safeno externo–, ocupa el borde externo para continuarse proximalmente, por detrás del maléolo externo, como la vena safena menor –vena safena externa– (Figura 5b).

Ambos troncos venosos constituirán un arco venoso dorsal, que en muchos casos muestra una forma irregular, en el que drenarán los troncos colectores de las venas plantares que contornean el borde correspondiente del pie. Algunos troncos venosos pueden originarse de la concavidad del arco para finalizar, generalmente, en el sistema de la vena safena magna. Es importante subrayar que el arco se conecta a través de venas perforantes con el sistema profundo, destacándose por su calibre la perforante del primer espacio interóseo, aunque se presentan conexiones con el sistema plantar en relación con los bordes del pie y maléolos (Figura 5b).

En situación profunda al sistema venoso veremos el trayecto de las ramas de división terminal del nervio peroneo superficial. El nervio cutáneo dorsal medial, normalmente, es la más gruesa de las divisiones terminales y la que se distribuye como las cuatro primeras colaterales dorsales de los dedos; el nervio cutáneo dorsal intermedio se distribuye como las cinco siguientes colaterales dorsales (quinta a novena), y el nervio sural normalmente da la digital externa del quinto dedo. Sin embargo, las variaciones en el calibre, origen y distribución de estas ramas cutáneas son muy frecuentes, como puede apreciarse en la Figura 5b, en la que la rama de división lateral del nervio peroneo superficial da lugar a las colaterales tercera a novena.

Desde el punto de vista clínico, es interesante recordar el test de flexión plantar del cuarto dedo para localizar el trayecto de la rama lateral del nervio peroneo superficial, que suele verificarse en la mayor parte de los individuos. De este modo, se reduce significativamente el riesgo de lesión inadvertida en las intervenciones en torno al seno del tarso y la interlínea de Chopart. Puede ser necesario asociar una cierta inversión del pie a la flexión plantar del cuarto dedo para localizar bien el nervio (Figura 5c).

Es preciso destacar que, sea cual sea el patrón de distribución que podamos observar, el nervio sural en muchas ocasiones está conectado con la rama más lateral del nervio peroneo superficial, y éste, aún con más frecuencia, con el nervio peroneo profundo –nervio tibial anterior– a nivel del primer espacio interóseo, el cual contribuirá, por tanto, a la formación de las cola-

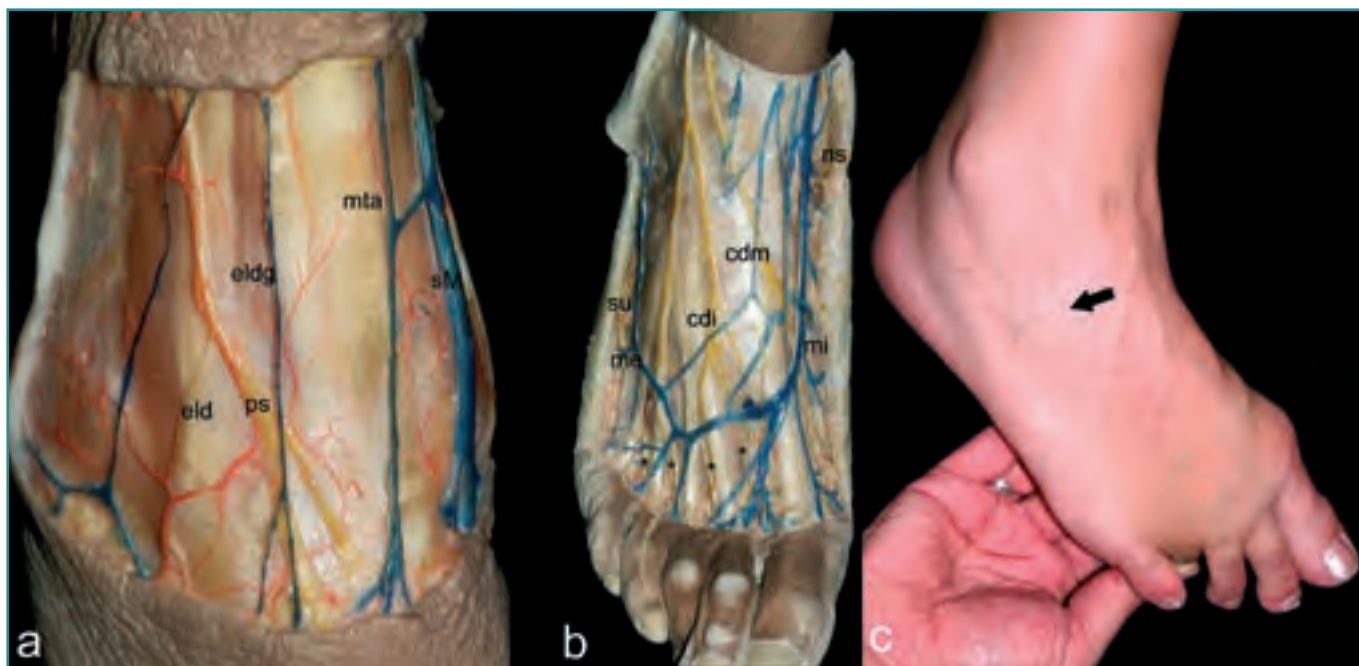


**Figura 4.** Visión anterior de tobillo y pie derechos en la que se han señalado los relieves de superficie más importantes 1: maléolo lateral; 2: maléolo medial; 3: vena safena magna; 4: tendón del músculo tibial anterior; 5: red venosa dorsal; 6: músculo extensor corto de los dedos; 7: apófisis estiloides del quinto metatarsiano; 8: cabeza del primer metatarsiano; 9: tendones del músculo extensor largo de los dedos.

**Figure 4.** Anterior aspect of a right foot and ankle in which the most important surface relief features have been marked. 1: lateral malleolus; 2: medial malleolus; 3: Vena saphena magna; 4: tendon of the M. tibialis anterior; 5: dorsal venous network; 6: M. extensor digitorum brevis; 7: Apophysis styloides of the fifth metatarsal bone; 8: head of the first metatarsal bone; 9: tendons of the M. extensor digitorum longus.

terales digitales dorsales segunda y tercera (Figura 5b). También el nervio safeno, que ocupará el borde interno del pie, se conecta habitualmente con la primera colateral dorsal.

Finalmente, mencionar que en el dorso de los dedos se observan, ya en este plano, las arterias dorsales digitales propias y los nervios dorsales digitales propios de cada dedo (Figura 6).



**Figura 5. (a) Tobillo y (b) pie derecho. Región anterior. Plano subcutáneo. (c) Test de flexión del cuarto dedo. La flecha señala la rama lateral del nervio peroneo superficial. cdi: nervio cutáneo dorsal intermedio; cdm: nervio cutáneo dorsal medial; eld: extensor largo de los dedos; eldg: extensor largo del dedo gordo; me: vena marginal externa; mi: vena marginal interna; mta: músculo tibial anterior; ns: nervio safeno; ps: nervio peroneo superficial; sM: vena safena magna; su: nervio sural; \*: nervios digitales comunes dorsales.**

**Figure 5. (a) Right ankle and (b) foot. Anterior region. Subcutaneous plane. (c) flexion test of the fourth digit. The arrow indicates the lateral ramus of the N. peroneus superficialis. cdi: N. cutaneus dorsalis intermedius; cdm: N. cutaneus dorsalis medialis; eld: M. extensor digitorum longus; eldg: M. extensor longus digiti primi; me: Vena marginalis externa; mi: Vena marginalis interna; mta: M. tibialis anterior; ns: N. saphenus; ps: N. peroneus superficialis; sM: Vena saphena magna; su: N. suralis; \*: Nn. digitales communes dorsales.**

### Tercer plano: hoja superficial de la fascia profunda del tobillo y pie

**1. Tobillo:** A este nivel, la aponeurosis dorsal está reforzada, formando lo que se conoce como *retináculo extensor*, dividido en sus porciones superior e inferior, o *ligamento anular* (Figura 7). El retináculo extensor inferior ha recibido diferentes nombres debido a su peculiar morfología –*ligamento cruciforme*, *ligamento en Y*– o a su constitución –*ligamento frondiforme*–. Se trata de una estructura que no sólo sirve de guía para los tendones, evitando un efecto de cuerda de arco, sino que también colabora con las estructuras del plano de inversión en la estabilización antivaro del complejo articular periastragalino.

El retináculo extensor inferior se origina, por su rama lateral, tanto en el seno como en el canal del tarso, cubre el músculo extensor largo de los dedos y se dirige medialmente para bifurcarse en una bandeleta superior y otra inferior. La bandeleta superior se extiende hasta la tibia y está perforada por el paso del tendón del tibial anterior, mientras que la bandeleta inferior cubre el tendón del

músculo extensor largo del dedo gordo, los vasos tibiales anteriores y el nervio peroneo profundo, para finalizar en la región interna del pie (Figura 7).

**2. Pie:** La aponeurosis o fascia profunda que lo cubre no define ningún refuerzo en particular, si exceptuamos las denominadas *bandas aponeuróticas transversales*: medial y lateral. La primera refuerza el recorrido del tendón del músculo extensor largo del dedo gordo; la lateral, el tendón o tendones, cuando se presentan, del músculo peroneo corto en el quinto metatarsiano (Figura 15b).

### Cuarto plano: subaponeurótico

**1. Tobillo:** De medial a lateral se sitúan los tendones de los músculos extensores: músculo tibial anterior; extensor largo del dedo gordo, cubriendo los vasos tibiales anteriores y el nervio peroneo profundo, y los tendones del músculo extensor largo de los dedos. Todos ellos están envueltos por su correspondiente vaina sinovial. La arteria tibial anterior suministra a este nivel las colatera-



les maleolares anteriores medial y lateral, que alcanzan sus destinos tras pasar bajo los tendones correspondientes (Figura 7).

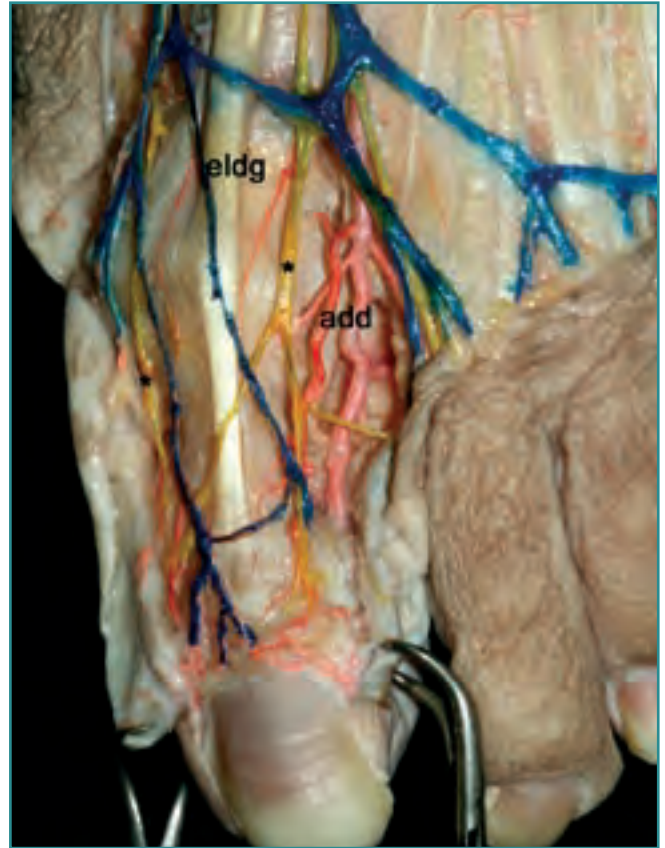
El patrón de distribución de la arteria dorsal del pie, continuación de la arteria tibial anterior, es muy variable, pudiendo darse la circunstancia de que presente una desviación lateral de su trayectoria, ocupando el borde anterior del maléolo lateral, o encontrarse disminuida o ausente, en este caso reemplazada por la arteria perforante anterior. Estas situaciones han de tenerse en cuenta en los abordajes anterolaterales del tobillo, tan frecuentes en cirugía artroscópica (Figura 8).

**2. Pie:** En el dorso del pie podrían considerarse tres planos (tendinoso, muscular y vasculonervioso) hasta llegar a la fascia profunda del dorso del pie que oculta los músculos interóseos dorsales (Figura 7).

El plano más superficial está formado por los tendones de los músculos tibial anterior, extensor largo del dedo gordo y extensor largo de los dedos. De forma muy habitual se extiende, desde este último, una expansión tendínea dirigida a la base del quinto metatarsiano, en ocasiones provista de un aparente vientre muscular, denominado *músculo peroneo anterior* (Figura 7). La función principal de todos estos músculos es la dorsiflexión del tobillo durante el contacto inicial en acción excéntrica; el extensor largo de los dedos modula la acción del tibial anterior para evitar una inversión excesiva del pie en el instante crítico del impacto con el suelo. Se consigue así uno de los atributos de la marcha normal: el preposicionamiento adecuado del pie para el contacto inicial. La debilidad del tibial anterior puede intentarse paliarse con una acción aumentada del extensor largo del dedo gordo y del extensor largo de los dedos, pero la consecuencia de esa sustitución extensora será la formación de garras digitales rectas, al verse superada la musculatura intrínseca interósea.

El plano medio está formado por el músculo extensor corto de los dedos –músculo pedio–, que se origina fuera del retináculo extensor, en la cara superior del calcáneo, y que a través de sus cuatro tendones terminales se inserta en los bordes laterales de los tendones del extensor largo del dedo gordo y del extensor largo de los dedos para los dedos segundo, tercero y cuarto (Figura 7).

El plano más profundo está formado por los elementos arteriales y nerviosos profundos de la región. Los troncos principales de estos elementos se sitúan, inicialmente, entre el tendón del extensor largo del dedo gordo y el vientre del extensor corto de los dedos (Figura 7). A este nivel se originan las arterias tarsianas mediales, cubiertas por el tendón del extensor largo del dedo gordo, la arteria tarsiana lateral y la arteria metatarsiana –arteria arcuata–



**Figura 6.** Dorso del primer dedo, pie derecho. **add:** arteria digital dorsal externa del dedo gordo; **eldg:** extensor largo del dedo gordo; **\***: nervios digitales propios del dedo gordo.

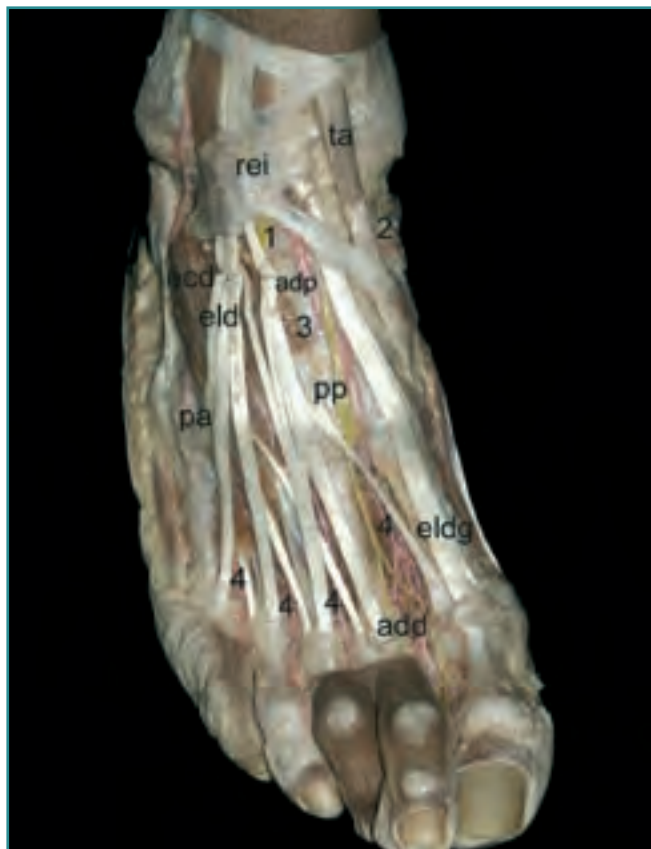**Figure 6.** Dorsum of the first digit of the right foot. **add:** Arteria digitalis dorsalis externa digiti primi; **eldg:** M. extensor longus digiti primi; **\***: Nn. digitales proprii digiti primi.

cubierta tanto por el vientre muscular del extensor corto como por sus expansiones tendíneas (Figura 7). En los espacios interóseos, son visibles las arterias metatarsianas dorsales, así como las arterias perforantes, y la continuación en los dedos de las arterias digitales dorsales propias (Figura 7).

### Quinto plano: articular

Para exponerlo de forma didáctica, hemos procedido a la eliminación de los elementos musculotendinosos y vasculonerviosos de la región.

**1. Tobillo:** A este nivel cabe destacar la presencia del ligamento tibioperoneo anterior, así como los fascículos anteriores de los ligamentos colateral lateral –ligamento lateral externo–, peroneoastragalino anterior y deltoideo (fascículo tibionavicular) (Figura 9a).

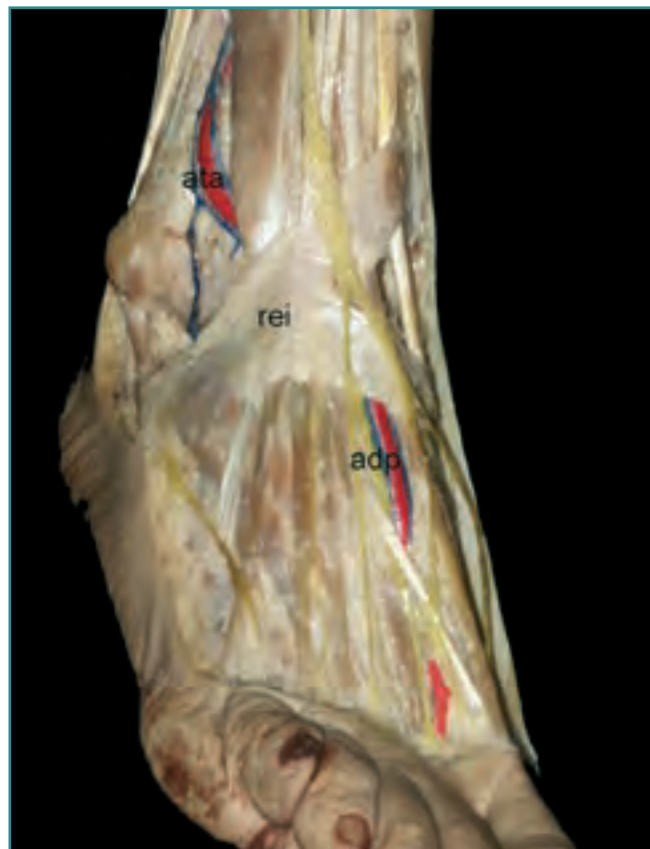

**Figura 7.** Plano muscular. Pie derecho. *add*: arteria digital dorsal externa del primer dedo; *adp*: arteria dorsal del pie; *ecd*: extensor corto de los dedos; *eld*: extensor largo de los dedos; *eldg*: extensor largo del dedo gordo; *pa*: músculo peroneo anterior; *pp*: nervio peroneo profundo; *rei*: retináculo extensor inferior; *1 y 2*: arterias tarsianas; *3*: arteria metatarsiana; *4*: arterias interóseas.

**Figure 7.** Muscular plane, right foot. *add*: Arteria dorsalis externa digiti primi; *adp*: A. dorsalis pedis; *ecd*: M. extensor digitorum brevis; *eld*: M. extensor digitorum longus; *eldg*: M. extensor longus digiti primi; *pa*: M. peroneus anterior; *pp*: N. peroneus profundus; *rei*: retinaculum extensoris inferior; *1 and 2*: Aa. tarsales; *3*: A. metatarsale; *4*: Aa. interosseae.

**2. Pie:** En el pie se observa una verdadera lámina fibrosa formada por los ligamentos dorsales, entre los que destacaremos el ligamento calcaneocuboideo dorsal y el ligamento bifurcado –ligamento en Y–, que protegen la interlínea articular intertarsiana –articulación de Chopart– y los ligamentos tarsometatarsianos que protegen la interlínea articular tarsometatarsiana –articulación *de Lisfranc*–, esta última caracterizada por la posición de la articulación cuneometatarsiana del segundo metatarsiano que queda encastrado entre los cuneiformes medial y lateral (**Figura 9b**).

Durante la exposición quirúrgica de la articulación de Chopart es imprescindible seccionar el ligamento



**Figura 8.** Visión anterolateral del dorso de un pie derecho. Trayecto lateral de la arteria dorsal del pie. *adp*: arteria dorsal del pie; *ata*: arteria tibial anterior; *rei*: retináculo extensor inferior.

**Figure 8.** Anterolateral aspect of the dorsum of a right foot. Lateral course of the Arteria dorsalis pedis. *adp*: Arteria dorsalis pedis; *ata*: Arteria tibialis anterior; *rei*: retinaculum extensoris inferior.

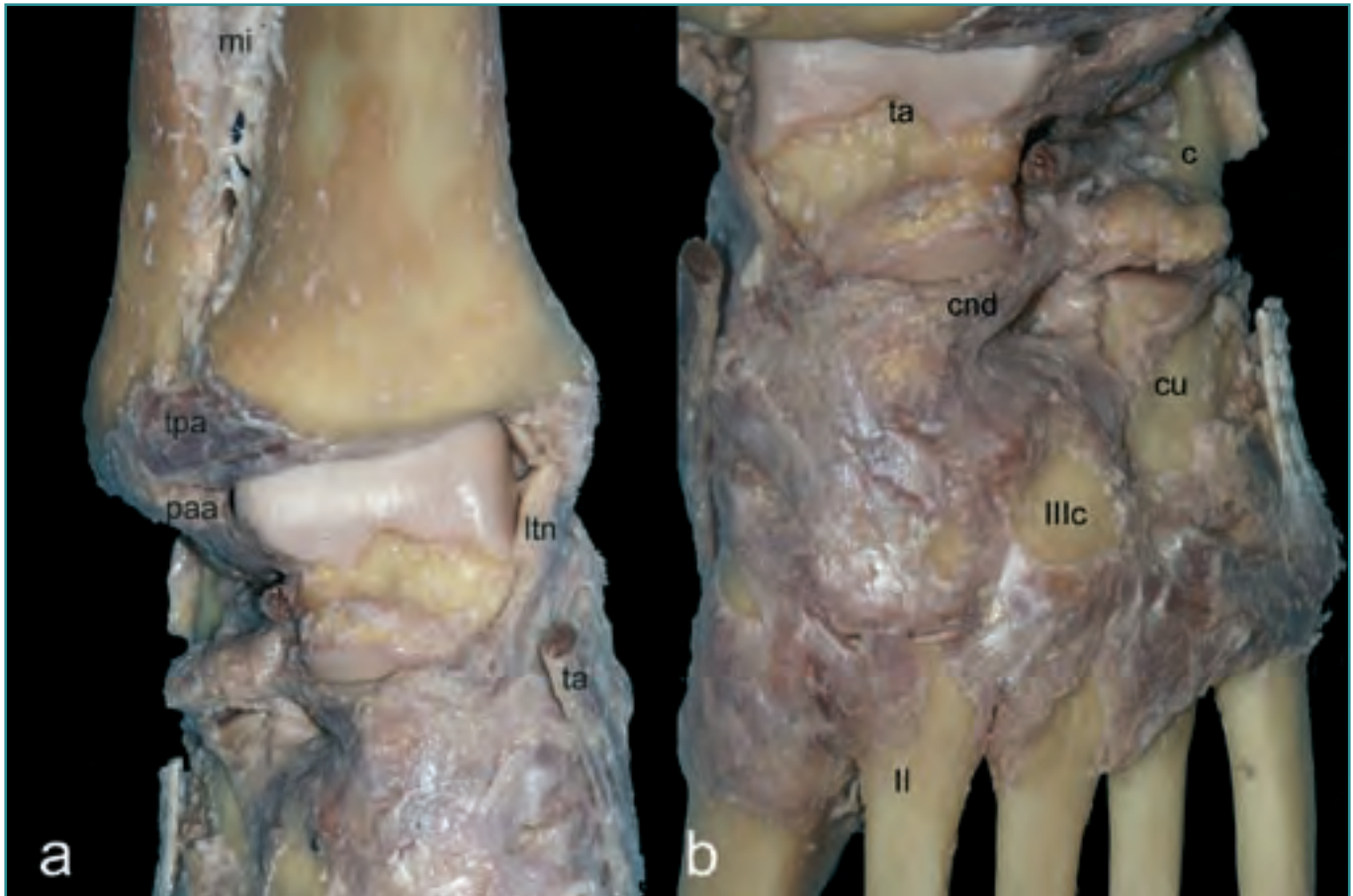
bifurcado, verdadera llave de la articulación. De modo análogo se comporta el ligamento interóseo entre la primera cuña y el segundo metatarsiano en la interlínea *de Lisfranc*.

## REGIONES INTERNAS DEL TOBILLO Y PIE

### Primer plano: piel

El grosor de su piel permite evidenciar los relieves correspondientes al maléolo medial, flanqueado anteriormente por la vena safena magna, la tuberosidad interna del calcáneo, el *sustentaculum tali*, la tuberosidad del navicular y la cabeza del primer metatarsiano (**Figura 10**).

También son evidentes los relieves del tendón calcáneo –tendón de Aquiles, tendón del tríceps sural– y del



**Figura 9. (a)** Ligamentos de la articulación del tobillo, visión anterior. *mi*: membrana interósea; *ltn*: ligamento tibionavicular; *mta*: tendón de inserción del músculo tibial anterior; *paa*: ligamento peroneo astragalino anterior; *tpa*: ligamento tibioperoneo anterior. **(b)** Ligamentos de las articulaciones intertarsianas y tarsometatarsianas. *c*: calcáneo; *cnd*: ligamento calcaneonavicular dorsal; *cu*: cuboides; *ll*: segundo metatarsiano; *llc*: cuneiforme lateral; *ta*: astrágalo.

**Figure 9. (a)** Ligaments of the ankle joint, anterior aspect. *mi*: Membrana interossea; *ltn*: Ligamentum tibio-naviculare; *mta*: insertion tendon of the M. tibialis anterior; *paa*: Ligamentum peroneo-talar anterior; *tpa*: Ligamentum tibio-peroneus anterior; **(b)** Ligaments of the intertarsal and tarso-metatarsal joints; *c*: os calcaneus; *cnd*: Ligamentum calcaneonavicularis dorsalis; *cu*: os cuboides; *ll*: second metatarsal bone; *llc*: os cuneiforme lateralis; *ta*: talus.

músculo tibial anterior, así como el del músculo abductor del dedo gordo (Figura 10).

### Segundo plano: fascia superficial o tejido celular subcutáneo

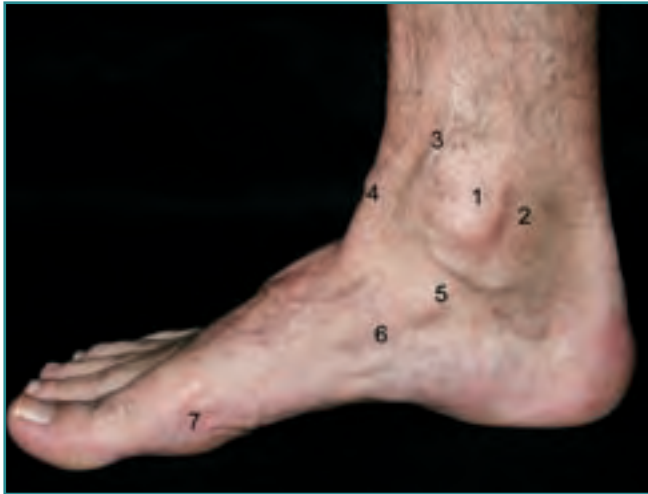**1. Tobillo:** Además de una fina red venosa tributaria de la vena safena magna, se observa el nervio calcáneo medial (Figura 11a). Este nervio aparece próximo al borde medial del tendón calcáneo, aun cuando su patrón tanto de origen como de distribución es variable, para, con posterioridad, seguir un trayecto descendente paralelo al del tendón calcáneo.

**2. Pie y dedo:** Se observa dorsalmente la constitución de la vena safena magna acompañada dorsalmente por el nervio safeno.

### Tercer plano: fascia profunda o aponeurosis del tobillo y pie

**1. Tobillo:** La fascia a este nivel se encuentra engrosada, formando lo que conocemos como *retináculo flexor*—ligamento anular interno o *lacinatum*—. La emergencia al segundo plano del nervio calcáneo medial puede tener lugar por encima o a nivel del retináculo flexor. Es conveniente comprobar su localización al seccionar el retináculo





**Figura 10.** Pie derecho visión medial. Relieves de superficie más importantes. 1: maléolo medial; 2: retináculo flexor; 3: vena safena magna; 4: tendón del músculo tibial anterior; 5: sustentaculum tali; 6: tuberosidad del navicular; 7: cabeza del primer metatarsiano.

**Figure 10.** Right foot, medial aspect. Significant surface landmarks. 1: medial malleolus; 2: Retinaculum flexoribus; 3: Vena saphena magna; 4: Tendon of the M. tibialis anterior; 5: sustentaculum tali; 6: Tuberosity of the os naviculare; 7: head of the first metatarsal bone.

lo en el transcurso de las liberaciones del túnel tarsiano, continuando la neulolisis del tibial posterior en sentido craneocaudal. Otra situación de riesgo quirúrgico para la integridad del nervio calcáneo medial lo constituyen las incisiones transversales en la cara medial de la tuberosidad del calcáneo.

**2. Pie:** A este nivel podemos observar la inserción de la banda inferior del retináculo extensor inferior y, un poco más distal, la banda aponeurótica transversal medial que refuerza el recorrido del tendón del músculo extensor largo del dedo gordo.

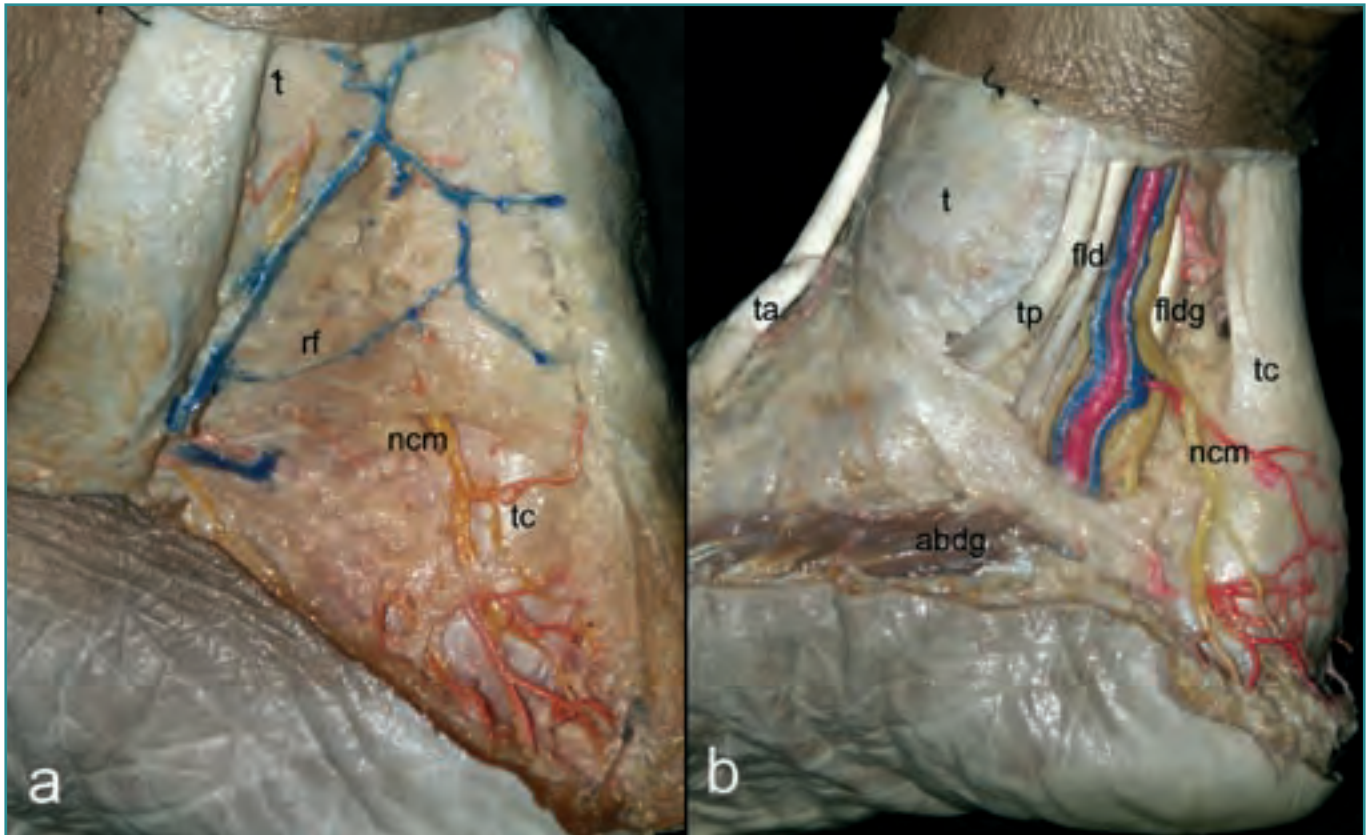
### Cuarto plano: subaponeurótico

**1. Tobillo:** Eliminado el retináculo flexor podemos observar, por delante del tendón calcáneo, de superficie a profundidad y aplicados sobre sus correspondientes correderas osteofibrosas, los tendones del músculo tibial posterior, flexor largo de los dedos y el paquete vasculonervioso tibial posterior (**Figura 11b**). El tendón del músculo flexor largo del dedo gordo está oculto por el paquete vasculonervioso. A este nivel, el paquete vasculonervioso muestra una gran variabilidad en su nivel de división terminal, pudiendo encontrarse ya dividido en sus ramas plantares medial y lateral. En tal caso, el componente late-

ral es siempre posterior y el medial anterior (**Figura 11b**). En la mayoría de los sujetos, el punto de división del nervio tibial posterior en sus ramas plantares se localiza en el sector delimitado entre el contorno del maléolo medial y la tuberosidad del calcáneo.

La disposición anatómica de estos tendones con respecto al eje de la articulación subastragalina convierte al tibial posterior en el mejor preparado para invertir el pie, por ser su brazo de momento mayor que el de los otros dos. Además, sus parámetros de arquitectura muscular, con un importante fenómeno de empaquetado por la pennación de sus fibras musculares, le proporcionan un área de sección fisiológica dos veces mayor que la del flexor largo del dedo gordo, y cuatro veces mayor que la del flexor largo de los dedos. El fracaso funcional del tibial posterior supondrá una situación clínica de riesgo para la integridad de la bóveda plantar por la instauración de una pronación persistente durante el apoyo, que poco a poco irá haciendo ceder a las partes blandas pasivas, verdaderos guardianes de la bóveda. Otras veces, la presencia de una pronación subtalar previa podrá terminar por hacer que el tendón del tibial posterior claudique. Por tanto, el papel del tibial posterior con respecto al aplanamiento de la bóveda plantar puede ser tanto de verdugo como de víctima. La fricción del tendón contra el maléolo medial en la zona de inflexión, la peculiaridad de su vascularización a este nivel, ya que es el único de estos tendones que carece de meso propiamente dicho, teniendo en su lugar unos repliegues sinoviales portavasos conocidos como *vincula* y careciendo de anastomosis entre los vasos proximales y distales, y el hecho de que realice gran parte de su contracción en acción excéntrica convierten a este tendón en un candidato a la rotura patológica. Cuando ésta se produce, el flexor largo de los dedos y el flexor largo del dedo gordo (inversores subtalares secundarios) aumentan su actividad, tanto en el tiempo como en intensidad de contracción, desarrollando un mecanismo conocido como *estabilización flexora*, y terminarán por presentar, asimismo, cambios inflamatorios. La participación del flexor largo de los dedos en auxilio de un tibial posterior claudicante también desbordará a los interóseos dorsales, con la consiguiente producción de garras digitales, y al músculo flexor accesorio, con lo que a la garra se añadirá una aducción de los dedos, más evidente en los menores, al perderse su efecto de vector de dirección.

**2. Pie:** En este plano pueden observarse las expansiones mediales correspondientes a la inserción del músculo tibial anterior, las fibras más mediales del retináculo extensor inferior y parte del vientre muscular del músculo abductor del dedo gordo, ocupando la región limítrofe con la planta del pie, donde incluso puede observarse, a



**Figura 11.** Región medial del tobillo derecho. (a) Plano subcutáneo. (b) Plano subaponeurótico. *abdg*: abductor del dedo gordo; *fld*: flexor largo de los dedos; *fldg*: flexor largo del dedo gordo; *mta*: músculo tibial anterior; *ncm*: nervio cutáneo medial; *rf*: retináculo flexor; *t*: tibia; *tc*: tendón calcáneo; *tp*: músculo tibial posterior.

**Figure 11.** Medial region of the right ankle. (a) Subcutaneous plane. (b) Subaponeurotic plane. *abdg*: M. abductor digiti primi; *fld*: M. flexor digitorum longus; *fldg*: M. flexor longus digiti primi; *mta*: M. tibialis anterior; *ncm*: N. cutaneus medialis; *rf*: retinaculum flexoribus; *t*: tibia; *tc*: Tendo calcaneus; *tp*: M. tibialis posterior.

nivel de la cara interna del primer dedo, la presencia de la colateral nerviosa digital interna (Figura 12 a y b).

### Quinto plano: articular

**1. Tobillo:** A este nivel destaca la presencia del ligamento colateral interno y sus diferentes fascículos, que han suscitado un sin fin de descripciones anatómicas (Figura 13). Su porción más superficial y anterior manda expansiones al navicular, *acetabulum pedis* y *sustentaculum tali*, constituyendo el ligamento deltoideo. Su porción profunda y posterior corresponde al ligamento tibioastragalino. El primero ejerce su función principal en la subastragalina, y el segundo, en la suprastragalina. La exposición de la tróclea medial del astrágalo puede conseguirse con un abordaje transmoleolar, en el que se respeta la integridad del complejo ligamentario interno. La osteotomía necesaria

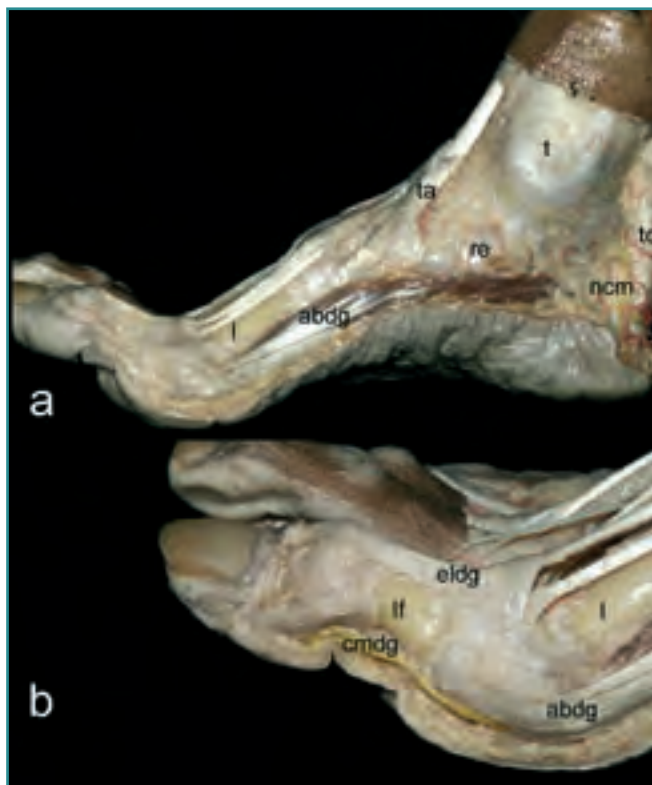
para esta exposición debe evitar la invasión del techo de la articulación.

**2. Pie:** A nivel de los dedos podemos observar la inserción en el sesamoideo interno del músculo abductor del dedo gordo, así como los refuerzos mediales de la articulación metatarsofalángica del primer dedo y, más distalmente, de la interfalángica.

## REGIONES EXTERNAS DEL TOBILLO Y PIE

### Primer plano: piel

Se observan los relieves correspondientes al maléolo lateral, la apófisis estiloides y la cabeza del quinto metatarsiano. También se hacen evidentes los relieves de los músculos peroneos corto y largo, extensor corto de los dedos y el trayecto inicial del retináculo extensor (Figura 14).

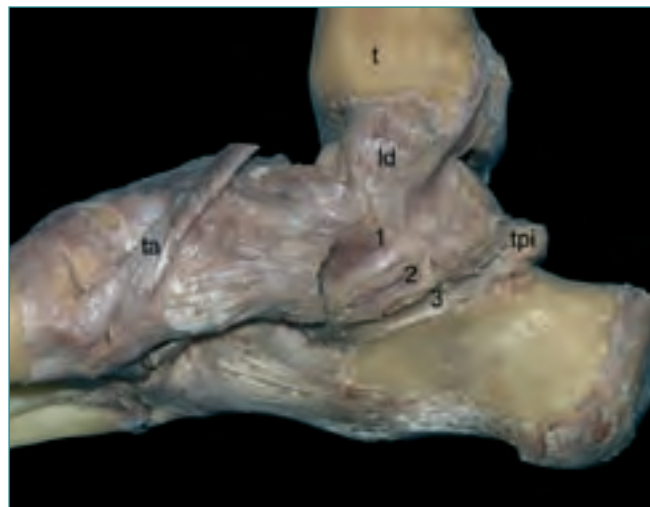


**Figura 12. (a) Región medial del tobillo y (b) primer dedo derechos. Plano subaponeurótico. abdg: abductor del dedo gordo; cmdg: colateral medial del dedo gordo; eldg: extensor largo del dedo gordo; lf: falange proximal del dedo gordo; l: primer metatarsiano; mta: músculo tibial anterior; ncm: nervio calcáneo medial; t: tibia; tc: tendón calcáneo.**

**Figure 12. (a) Medial region of the right ankle and (b) of the right first toe. Subaponeurotic plane. abdg: M. abductor digiti primi; cmdg: A. collaterale mediale digiti primi; eldg: M. extensor longus digiti primi; lf: proximal phalanx of the first toe; l: first metatarsal bone; mta: M. tibialis anterior; ncm: N. calcaneus medialis; t: tibia; tc: Tendo calcaneus.**

## Segundo plano, fascia superficial o tejido celular subcutáneo

**1. Tobillo:** Situado por detrás del maléolo lateral se encuentra, como elemento más superficial, la vena safena menor que oculta el nervio sural. La vena, a nivel maleolar, puede recibir diversas ramas perforantes (**Figura 15a**). No nos cansaremos de repetir que la variabilidad es la norma en el patrón de distribución del nervio sural, por lo que cualquier intervención en esta región obliga a estar en alerta para evitar su lesión. Si ésta se produjera, algunos autores recomiendan buscar el nervio en una localización más craneal, para realizar una sección limpia del mismo.



**Figura 13. Ligamentos articulares de pie y tobillo derechos. Visión medial. ld: ligamento deltoideo; mta: músculo tibial anterior; t: tibia; tpi: tuberosidad posterointerna del astrágalo. Correderas osteofibrosas: 1: para el tibial posterior; 2: para el flexor largo de los dedos; 3: para el flexor largo del dedo gordo.**

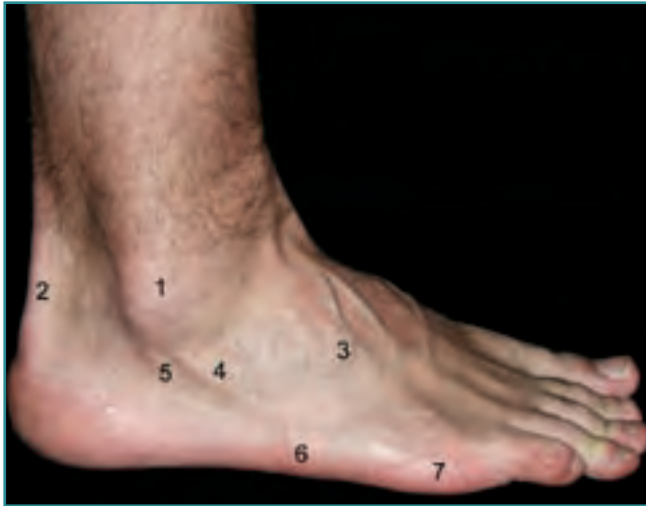**Figure 13. Articular ligaments of the right foot and ankle. Medial aspect. ld: Ligamentum deltoideum; mta: M. tibialis anterior; t: tibia; tpi: Tuberositas posterointerna of the talus; osteofibrous channels: 1: for the M. tibialis posterior; 2: for the M. flexor digitorum communis; 3: for the M. flexor longus digiti primi.**

**2. Pie:** Se observa la continuidad del trayecto del nervio sural, que finaliza como nervio dorsolateral del quinto dedo. Clásicamente se lo describe conectado con el nervio peroneo superficial, y, en ocasiones, puede suministrar las colaterales digitales dorsales de los últimos dedos, ocupando el territorio de distribución del nervio cutáneo dorsal intermedio.

## Tercer plano: fascia profunda o aponeurosis del tobillo y pie

**1. Tobillo:** A este nivel la fascia se condensa formando los denominados *retináculos peroneales superior e inferior*, que forman, entre el maléolo peroneal y la cara lateral del calcáneo, dos correderas osteofibrosas (**Figura 15b**). Un defecto estructural en estos retináculos o una capacidad de contención reducida por parte del peroné pueden conducir a la luxación recidivante de los tendones peroneos.

**2. Pie:** Además de la inserción en la apófisis estiloides del quinto metatarsiano del músculo peroneo corto, la cara lateral del quinto metatarsiano da origen al refuerzo transversal existente en el dorso del pie sobre el extensor corto de los dedos. Del mismo modo que en



**Figura 14.** Visión lateral del pie derecho. Relieves cutáneos. 1: maléolo lateral; 2: tendón calcáneo; 3: tendón del músculo peroneo anterior; 4: tendón del músculo peroneo corto; 5: tendón del músculo peroneo largo; 6: apófisis estiloides del quinto metatarsiano; 7: cabeza del quinto metatarsiano.

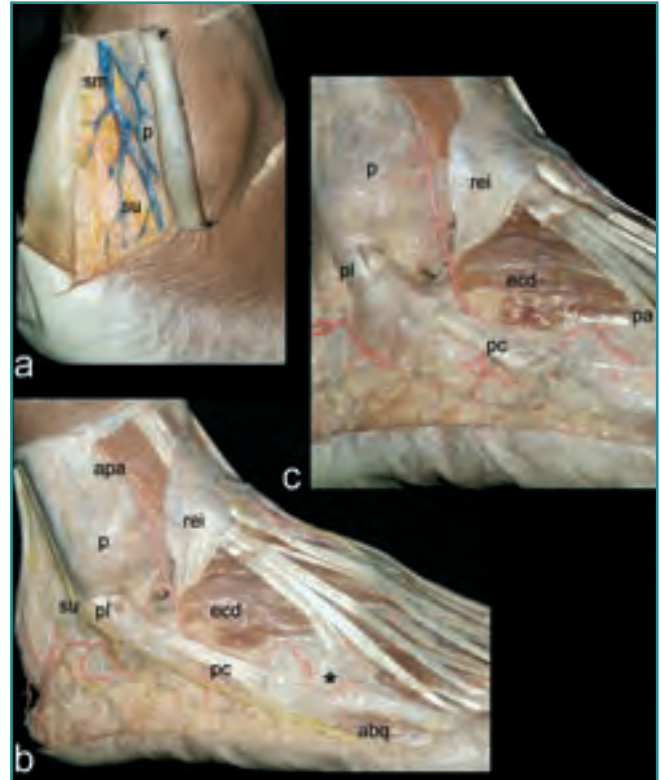
**Figure 14.** Lateral aspect of the right foot. Cutaneous landmarks. 1: lateral malleolus; 2: Tendo calcaneus; 3: Tendon of the M. peroneus anterior; 4: Tendon of the M. peroneus brevis; 5: Tendon of the M. peroneus longus; 6: Apophysis styloides of the fifth metatarsal bone; 7: Head of the fifth metatarsal bone.

la región interna, el músculo abductor del quinto dedo excede la región correspondiente a la planta del pie, pudiendo observarse desde la región externa (Figura 15b).

#### Cuarto plano: subaponeurótico

**1. Tobillo:** En situación profunda a las correderas vemos el paso de los tendones peroneos corto y largo, envueltos en sus correspondientes vainas sinoviales (Figura 15 b y c). Éstos también cuentan con sendos mesotendones, a diferencia del tibial posterior, pero también pueden sufrir fenómenos degenerativos en casos de varo del talón, agravándose éste después. Las tendinopatías de los peroneos con frecuencia obligan a la realización de una osteotomía del calcáneo con efecto Dwyer de valguización.

**2. Pie:** Adosado íntimamente a la cara profunda de la fascia profunda se puede observar, en la base del quinto metatarsiano, la inserción del tendón del peroneo anterior (Figura 15 b y c). Su presencia lo hace preferible al peroneo corto a la hora de realizar plastias de sustitución del complejo ligamentario externo, por la menor repercusión funcional de su sacrificio.



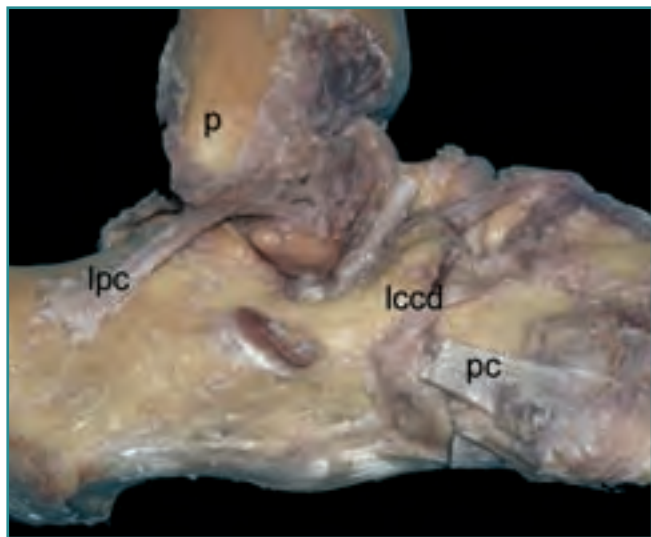
**Figura 15.** Región lateral de tobillo y pie derechos. (a) Plano subcutáneo. (b) y (c) Plano subaponeurótico. *abq*: abductor del quinto dedo; *apa*: arteria peronea anterior; *ecd*: extensor corto de los dedos; *p*: peroné; *pc*: músculo peroneo corto; *pl*: músculo peroneo largo; *rei*: retináculo extensor inferior; *sm*: vena safena menor; *su*: nervio sural; \*: refuerzo transverso al dorso del pie.

**Figure 15.** Lateral region of the right foot and ankle. (a) Subcutaneous plane; (b) and (c) Subaponeurotic plane. *abq*: M. abductor digiti quinti; *apa*: Arteria peronea anterior; *ecd*: M. extensor digitorum brevis; *p*: fibula; *pc*: M. peroneus brevis; *pl*: M. peroneus longus; *rei*: retinaculum extensoris inferior; *sm*: Vena saphena minor; *su*: N. suralis; \*: transverse reinforcement to the dorsum of the foot.

Ocasionalmente, también se observa cómo el tendón del peroneo corto se prolonga, por una estrecha bandeleta fibrosa, al dorso del quinto metatarsiano, confundiendo con su aparato extensor.

#### Quinto plano: articular

**1. Tobillo:** A este nivel destaca la presencia de los tres fascículos del ligamento colateral externo: los ligamentos peroneoastragalino anterior y peroneoastragalino posterior, así como el ligamento peroneocalcáneo, este último situado profundo respecto a los tendones de los peroneos largo y corto (Figura 16).



**Figura 16. Visión lateral del pie, articulaciones y ligamentos.** *lccd: ligamento calcaneocuboideo dorsal; lpc: ligamento peroneocalcáneo; p: peroné; pc: músculo peroneo corto.*

**Figure 16. Lateral aspect of the foot; joints and ligaments.** *lccd: Ligamentum calcaneo-cuboideus dorsalis; lpc: Ligamentum peroneo-calcaneus; p: fibula; pc: M. peroneus brevis.*

En posición anatómica, el trayecto del ligamento peroneoastragalino anterior es prácticamente paralelo al suelo, y el del ligamento peroneocalcáneo desciende verticalmente con una ligera angulación dorsal. Un aumento en el ángulo que forman esos dos ligamentos entre sí da lugar a un sector con estabilización antivaro deficitaria, particularmente cuando el pie esté ligeramente equinizado. Una disposición anatómica anómala, por tanto, puede estar detrás de algunas inestabilidades crónicas de tobillo.

Observamos la entrada del seno del tarso y, posteriormente, del canal del tarso, en los que se observa la implantación de las raíces intermedia y medial del retináculo extensor inferior (Figura 17 a y b). Muchas y diversas descripciones se han realizado en relación con los elementos que ocupan estos espacios, en los que destaca su gran componente graso, perfectamente organizado, y la presencia de una gruesa rama arterial: la arteria del seno del tarso. Sin entrar en las descripciones de los muchos patrones aportados, digamos que, en el seno del tarso, de fuera adentro se observan: el ligamento cervical, entre el cuello del astrágalo y la cara superior del calcáneo; el denominado *ligamento interóseo*, de disposición oblicua en uno o dos fascículos, y el refuerzo anterior de la cápsula articular de la articulación talocalcánea, de disposición vertical y no observable en todas las ocasiones. Entre

ambos refuerzos se extienden las raíces intermedia y medial del retináculo extensor, de forma que no tabican completamente el espacio, sino que se implantan en el calcáneo a través de dos pilares que permiten el paso tanto de la bola grasa como de la arteria del seno del tarso (Figura 17 a y b).

El vaciamiento del seno del tarso forma parte de diversas intervenciones quirúrgicas: artrodesis, artrorrisis y vaciados simples por síndrome del seno del tarso. En el caso de las artrorrisis se ha cuestionado la repercusión que la eliminación de estructuras relacionadas con la propiocepción pudiera tener sobre la función del pie.

El movimiento de inversión de la articulación subastragalina conlleva un aumento de las dimensiones del seno del tarso por avance relativo de la superficie externa del calcáneo con respecto al astrágalo. Por el contrario, en la eversión subtalar, la exorrotación del calcáneo supone el cierre del seno. Por lo tanto, no debe entenderse el varo de la subastragalina simplemente como un aumento de la distancia relativa vertical entre las paredes externas de ambos huesos, y mucho menos como una diástasis articular externa. Durante la exposición quirúrgica del seno, la varización del talón, asociada obligatoriamente a la aducción y flexión plantar del calcáneo, se manifiesta fundamentalmente en el avance de este hueso con respecto al astrágalo: cualquier procedimiento que impida la vuelta atrás del calcáneo proporcionará un efecto de artrorrisis.

**2. Pie:** A este nivel se encuentra, sobre la cara lateral del calcáneo, la tróclea de reflexión de los tendones de los peroneos, los puntos más laterales de las articulaciones intertarsiana y tarsometarsiana, así como las expansiones de inserción sobre la apófisis estiloides del quinto metatarsiano (Figura 16).

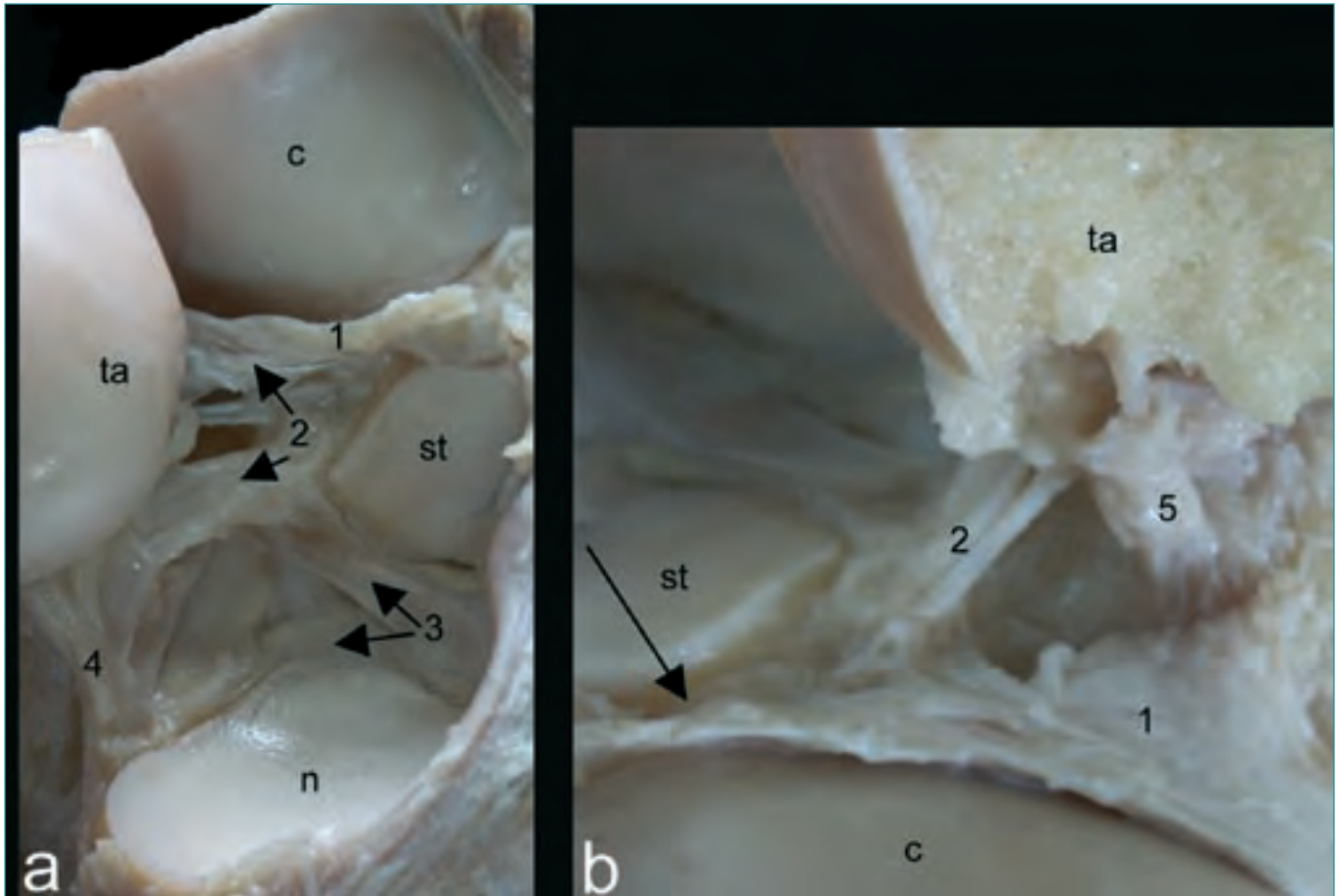
## REGIÓN POSTERIOR DEL TOBILLO

### Primer plano: piel

El tendón calcáneo presenta, a ambos lados, las depresiones retromaleolares que nos conducen hacia los retináculos flexor y fibular (Figura 18).

### Segundo plano: fascia superficial o tejido celular subcutáneo

Se evidencia en este plano la red arterial procedente de la arteria tibial posterior que se distribuye por la cara



**Figura 17.** (a) Visiones anteroexterna y (b) posteroexterna del seno del tarso. *c:* calcáneo; *n:* navicular; *st:* sustentaculum tali; *1:* raíz interna del retináculo extensor; *2:* ligamento interóseo; *3:* ligamento calcaneonavicular plantar; *4:* ligamento calcaneonavicular dorsal; *5:* ligamento cervical. La flecha señala el canal del tarso.

**Figure 17.** (a) Anteroexternal and (b) posteroexternal views of the tarsal sinus. *c:* os calcaneus; *n:* os navicularis; *st:* sustentaculum tali; *1:* external insertion of the extensor retinaculum; *2:* interosseous ligament; *3:* Ligamentum calcaneo-navicularis plantaris; *4:* Ligamentum calcaneo-navicularis dorsalis; *5:* Ligamentum cervicalis. The arrow indicates the tarsal canal.

posterior del tobillo en relación con el tendón calcáneo (Figura 19a).

### Tercer plano: fascia profunda

Envuelve el tendón en continuidad con los retináculos de los compartimentos laterales.

### Cuarto plano: subaponeurótico

Está ocupado por una gran bolsa de grasa que lo separa del plano profundo por donde transitan, en posición más profunda, los tendones de los músculos flexores y, superficialmente, el paquete vasculonervioso tibial posterior.

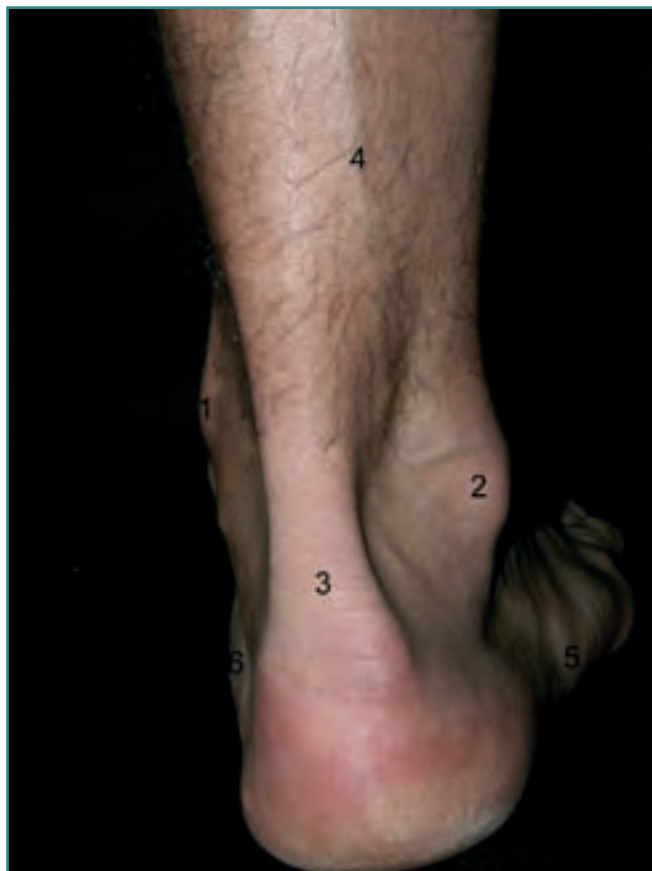### Quinto plano: articular

En él se observan los ligamentos tibioperoneo y peroneoastragalino posteriores (Figura 20).

## REGIÓN PLANTAR

### Primer plano: piel

La piel es gruesa y resistente. En la misma se observa su forma abovedada con los arcos longitudinales y el arco transverso, así como los puntos de apoyo del calcáneo, a través de sus tuberosidades posteriores interna y externa y la eminencia digitoplantar. Sus propiedades mecánicas la hacen insustituible, por lo que deben tenerse en con-



**Figura 18.** Región posterior del tobillo. Relieves cutáneos. 1: maléolo medial; 2: maléolo lateral; 3: tendón calcáneo; 4: vena safena menor; 5: apófisis estiloides del quinto metatarsiano; 6: sustentaculum tali.

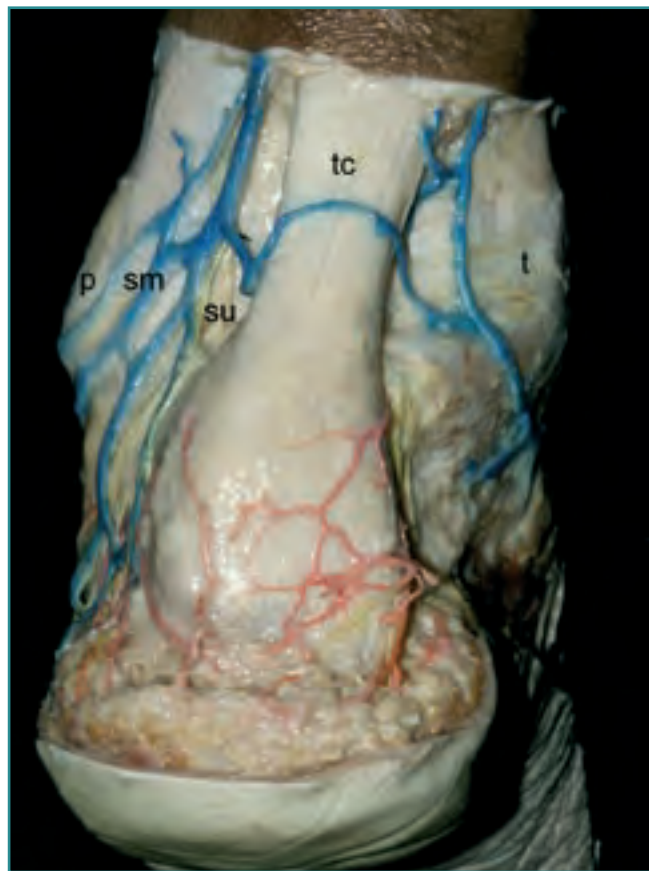
**Figure 18.** Posterior region of the ankle. Surface landmarks. 1: Medial malleolus; 2: lateral malleolus; 3: Tendo calcaneus; 4: Vena saphena minor; 5: Apophysis styloides of the fifth metatarsal bone; 6: sustentaculum tali.

sideración los riesgos potenciales que cualquier gesto invasivo puede tener sobre ella.

Otros relieves óseos son también evidenciables, como el *sustentaculum tali*, la tuberosidad del navicular y las falanges proximal y distal del dedo gordo representadas por las líneas de la piel que marcan los límites articulares (Figura 21).

### Segundo plano: fascia superficial

Es de un grosor importante. Se muestra como una importante trama fibrosa a modo de panal de abeja que contiene en sus celdas acúmulos grasos a través de los que asoman los elementos perforantes que vascularizan e inervan



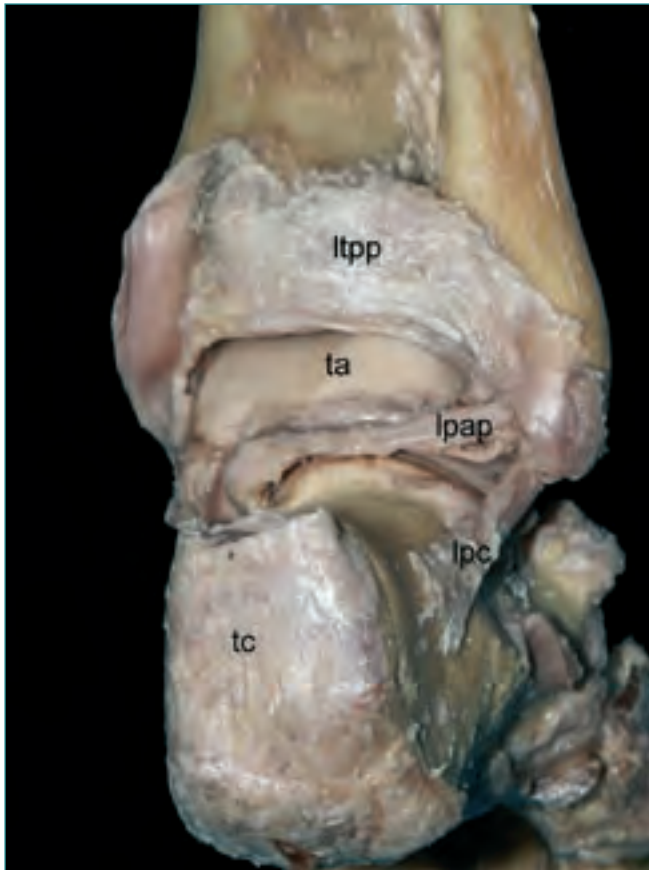
**Figura 19.** Región posterior del tobillo. Plano subcutáneo. p: peroné; sm: vena safena menor; su: nervio sural; t: tibia; tc: tendón calcáneo.

**Figure 19.** Posterior region of the ankle. Subcutaneous plane. p: fibula; sm: Vena saphena minor; su: N. suralis; t: tibia; tc: Tendo calcaneus.

la piel del pie (Figura 22a). Esta disposición estructural en malla colágena 3D que atrapa el tejido graso es la responsable de la viscoelasticidad (comportamiento velocidad-dependiente) de la almohadilla plantar.

En la región posterointerna del talón se aprecia el nervio calcáneo medial, que puede presentarse como un tronco único que posteriormente se divide, o como dos o más ramas más finas que siguen un trayecto ventrolateral. El nervio siempre se sitúa profundamente, pegado al plano de la aponeurosis plantar media (Figura 22b). Ni que decir tiene que las incisiones transversales a este nivel suponen un riesgo importante de lesión del nervio, que, en caso de producirse, dará lugar a una anestesia de la cara plantar del talón, de solución imposible hoy por hoy, que puede resultar discapacitante.

En la unión de los dos tercios posteriores con el tercio anterior de la región media del pie, y en los límites con

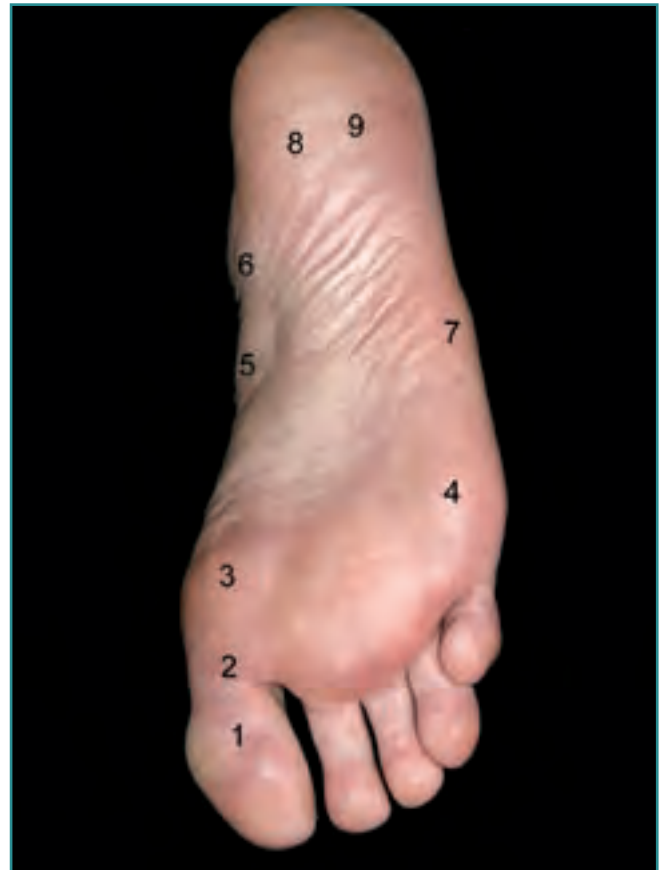


**Figura 20.** Plano articular posterior del tobillo. *lpap*: ligamento peroneo-astragalino posterior; *lpc*: ligamento peroneocalcáneo; *ltp*: ligamento tibioperoneoposterior; *ta*: astrágalo; *tc*: tendón calcáneo. **Figure 20.** Posterior articular plane of the ankle. *lpap*: Ligamentum peroneo-talaris posterior; *lpc*: Ligamentum peroneo-calcaneus; *ltp*: Ligamentum tibio-peroneus posterior; *ta*: talus; *tc*: Tendo calcaneus.

las regiones vecinas, medial y lateral, se observa cómo perforan la aponeurosis, y caminan distalmente sobre la misma, el nervio colateral plantar medial del primer dedo y el nervio colateral plantar lateral del quinto dedo. Acompañándolos siempre se encuentra el fino paquete vascular satélite (**Figura 22b**).

### Tercer plano: fascia profunda, hoja superficial

Por la existencia de dos tabiques intermusculares que de la misma salen en profundidad, esta región se divide en una zona media, gruesa y resistente, la aponeurosis plantar media, y dos zonas laterales de escaso grosor y casi transparentes, las aponeurosis lateral y medial que recubren la musculatura de los dedos primero y quinto, respectivamente.

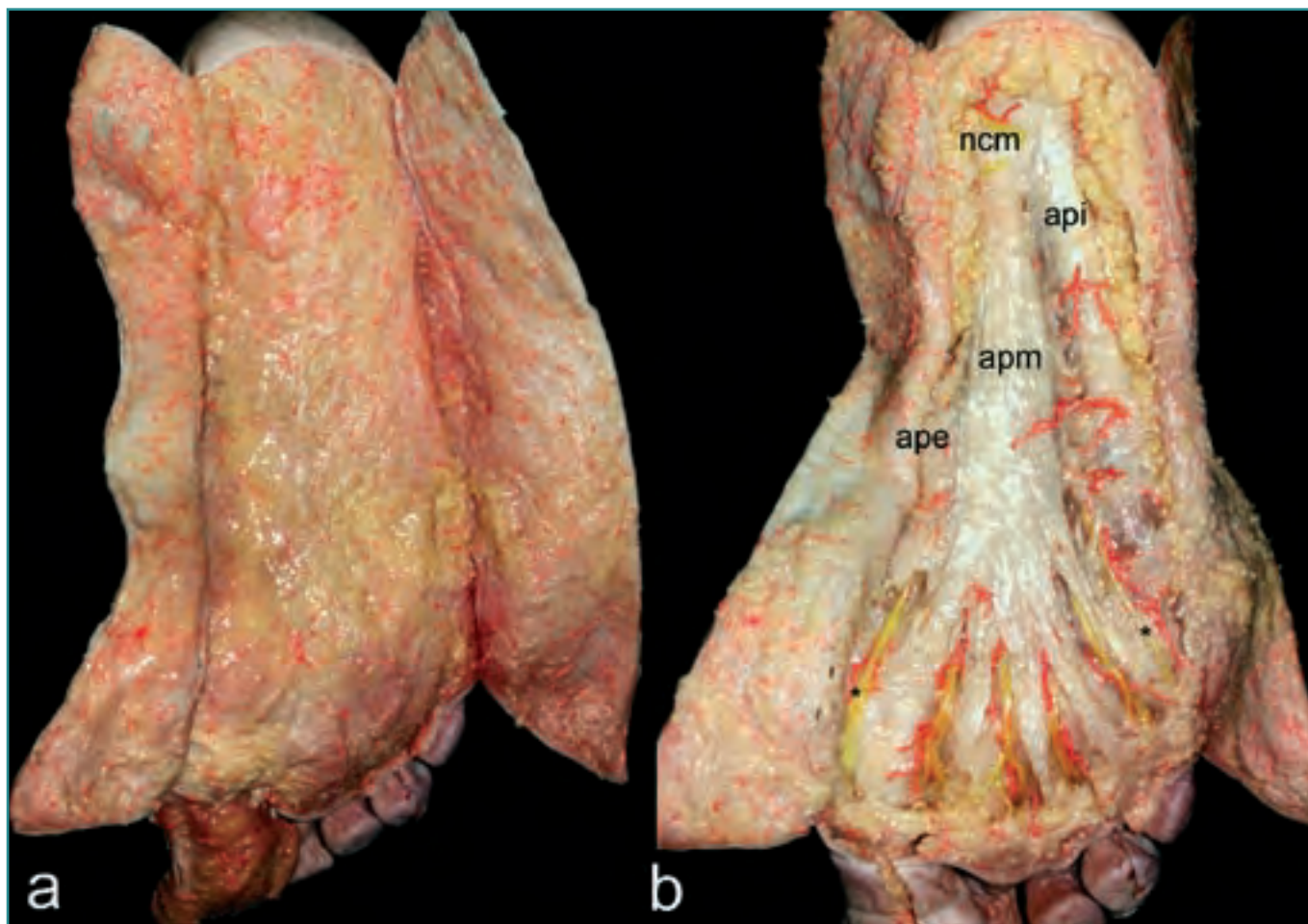


**Figura 21.** Planta del pie. Principales relieves de superficie. **1:** articulación interfalángica del dedo gordo; **2:** articulación metatarsofalángica del dedo gordo; **3:** cabeza del primer metatarsiano; **4:** cabeza del quinto metatarsiano; **5:** tuberosidad del navicular; **6:** sustentaculum tali; **7:** apófisis estiloides del quinto metatarsiano; **8:** tuberosidad posteroexterna del calcáneo; **9:** tuberosidad posteroexterna del calcáneo.

**Figure 21.** Sole of the foot. Major surface landmarks. **1:** interphalangeal joint of the first toe; **2:** metatarso-phalangeal joint of the first toe; **3:** head of the first metatarsal bone; **4:** head of the fifth metatarsal bone; **5:** tuberosity of the navicular bone; **6:** sustentaculum tali; **7:** Apophysis styloides of the fifth metatarsal bone; **8:** postero-internal tuberosity of the talus; **9:** postero-external tuberosity of the os calcaneus.

La aponeurosis plantar media, que se origina en las tuberosidades del calcáneo, se dirige ventralmente para acabar en cinco digitaciones divergentes que finalizan insertándose en las bases de las falanges proximales de los dedos primero a quinto, formando parte de la placa plantar en los radios segundo a quinto, y de una placa plantar especializada, el complejo glenosesamoideo, en el primer radio. Distalmente, las lengüetas se unen por un fascículo fibroso superficial y transversal que contribuye a delimitar cuatro espacios triangulares ocupados por



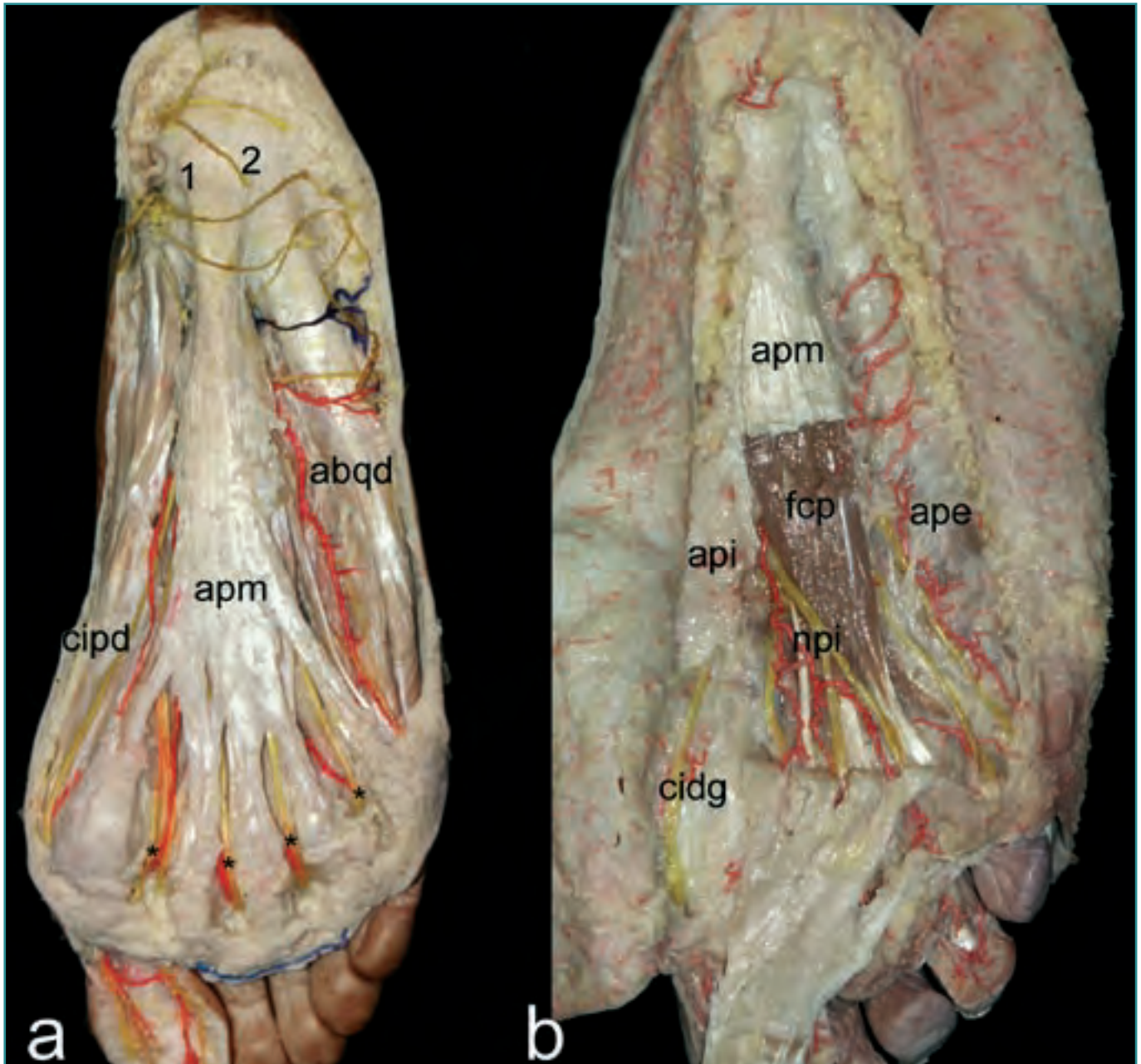


**Figura 22.** Planos subcutáneos de la planta del pie (a) antes y (b) después de eliminar la mayor parte del tejido celular subcutáneo. *ape:* aponeurosis plantar externa; *api:* aponeurosis plantar interna; *apm:* aponeurosis plantar media; *ncm:* nervio calcáneo medial.

**Figure 22.** Subcutaneous planes of the plantar region (a) before and (b) after the removal of most of the subcutaneous fatty tissue. *ape:* aponeurosis plantaris externa; *api:* aponeurosis plantaris interna; *apm:* aponeurosis plantaris media; *ncm:* N. calcaneus medialis.

bolas grasas, **visibles en superficie como cuatro almohadillas**, que ocultan a los paquetes vasculonerviosos digitales comunes (Figura 23a). En los espacios segundo a cuarto, los nervios digitales comunes guardan relación por su lado dorsal con el ligamento transverso metatarsiano profundo correspondiente. Al caminar, el ligamento puede comprimir el nervio correspondiente durante el apoyo del antepié, cuando el talón ya despegó del suelo (tercer *rocker*). Si a esto añadimos el hecho de que en los puntos de conexión neural entre ramas de los plantares medial y lateral se produce un engrosamiento relativo del nervio digital común, y que el espacio donde se localiza la conexión con más frecuencia es el tercero, tenemos los ingredientes necesarios para explicar la formación del neuroma de Morton, cuya naturaleza tumoral parece descartada en el momento actual.

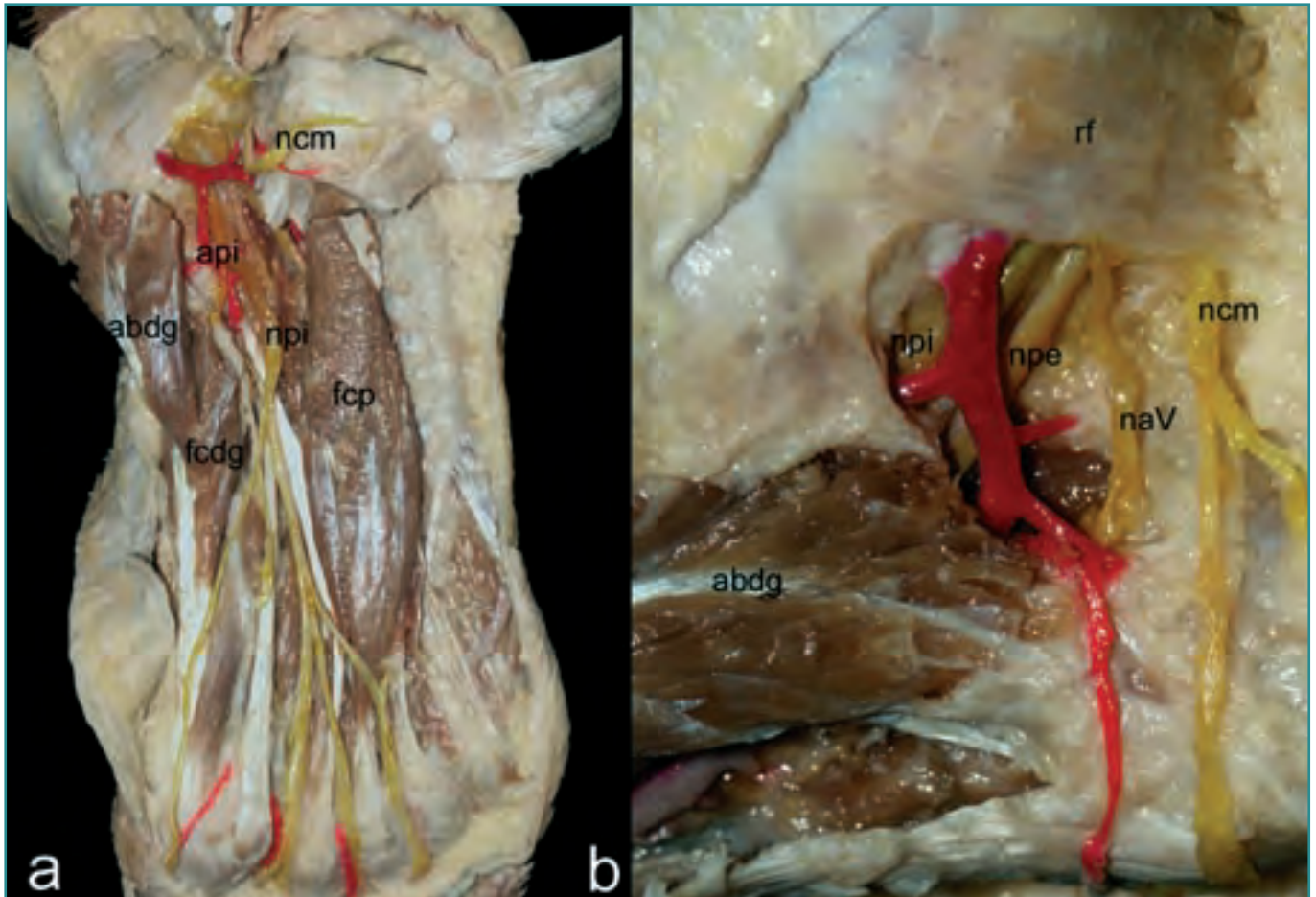
La fasciectomía plantar es una intervención que debe reservarse a los casos de fascitis plantar rebeldes al tratamiento incruento prolongado. La aponeurosis plantar en conjunto es la principal estructura encargada del mantenimiento de la bóveda plantar. La conexión entre el calcáneo y las falanges proximales de los dedos a través de la placa plantar se comporta como el tirante de un cabrestante, de forma que al extender las metatarsofalángicas aumenta la altura de la bóveda. De igual modo, pero en sentido inverso, la carga del peso corporal sobre el astrágalo se acompaña de una flexión plantar de los dedos; la pérdida del mecanismo de cabrestante inverso conlleva la instauración de los dedos flotantes, incapaces de alcanzar el suelo en bipedestación. Los interóseos dorsales, principales estabilizadores activos de las mismas articulaciones, son ineficaces cuando no funciona el cabrestante inverso (por ejemplo, tras la condi-



**Figura 23.** Planos subaponeuróticos de la planta del pie. Regiones plantares (a) externa e interna y (b) media. *abq*: abductor del quinto dedo; *ape*: aponeurosis plantar externa; *api*: aponeurosis plantar interna; *apm*: aponeurosis plantar media; *cmdg*: colateral medial del dedo gordo; *fcp*: flexor corto plantar; *npi*: nervio plantar interno; *pe*: tuberosidad posteroexterna del calcáneo; *pm*: tuberosidad posterointerna del calcáneo. **Figure 23.** Subaponeurotic planes of the sole of the foot. (a) External and internal and (b) medial plantar regions. *abq*: M. abductor digiti quinti; *ape*: aponeurosis plantaris externa; *api*: aponeurosis plantaris interna; *apm*: aponeurosis plantaris media; *cmdg*: Arteria collateralis mediale digiti primi; *fcp*: M. flexor plantaris brevis; *npi*: N. plantaris internus; *pe*: postero-external tuberosity of the calcaneus; *pm*: postero-internal tuberosity of the calcaneus.

lectomía de los metatarsianos por reducción volumétrica de la cabeza). El cabrestante no es más que una cercha dinámica, y la cercha en su forma más simple es una estructura

que consta de dos segmentos articulados entre sí por uno de sus extremos, estando los otros extremos conectados por un tirante. Los segmentos trabajan a compresión, mientras que

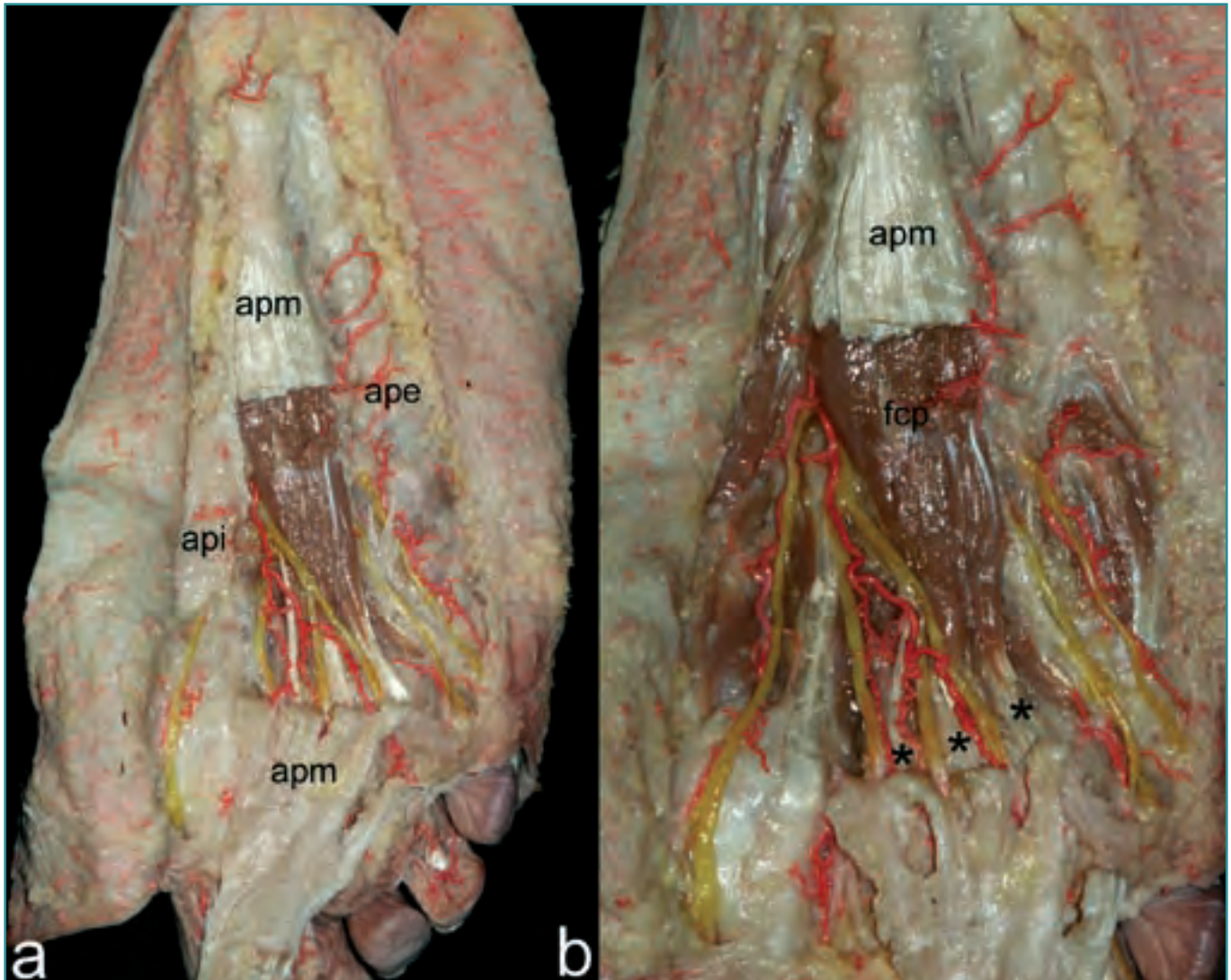


**Figura 24. (a)** Planta del pie y región medial del tobillo tras separar de su origen el abductor del dedo gordo. **(b)** Visión aumentada de la región correspondiente al canal calcáneo. *abd'g*: abductor del dedo gordo; *api*: aponeurosis plantar interna; *fcdg*: flexor corto del dedo gordo; *fcp*: flexor corto plantar; *nav*: nervio del músculo abductor del quinto dedo; *ncm*: nervio calcáneo medial; *npe*: nervio plantar externo; *npi*: nervio plantar interno; *rf*: retináculo flexor.

**Figure 24. (a)** Sole of the foot and medial region of the ankle after separating the M. abductor digiti primi from its origin. **(b)** Enlarged view of the region corresponding to the calcaneus channel. *abd'g*: M. abductor digiti primi; *api*: aponeurosis plantaris interna; *fcdg*: M. flexor digiti primi brevis; *fcp*: M. flexor plantaris brevis; *nav*: nerve to the M. abductor digiti quinti; *ncm*: N. calcaneus medialis; *npe*: N. plantaris externus; *npi*: N. plantaris internus; *rf*: flexor retinaculum.

el tirante se ve sometido a sollicitaciones en tracción. Cuanto menor sea el ángulo que forman entre sí los brazos rígidos de la cercha, menor será la tensión que tenga que soportar el tirante a una carga dada de la cercha, pues el brazo de momento del tirante con respecto al eje de colapso es mayor. En el caso del pie, la carga de peso sobre el astrágalo, producirá un momento flexor dorsal en el antepié y un momento flexor plantar en el retropié (al que hay que añadir la acción del tríceps sural); la aponeurosis plantar debe generar un momento flexor plantar en el antepié y un momento flexor dorsal en el retropié. Cuanto mayor sea el ángulo que forman entre sí los brazos del pie-cercha, mayores serán las sollicitaciones a tensión en la aponeurosis. El aumento de tensión

en la aponeurosis producirá una flexión plantar excesiva en las metatarsofalángicas, fundamentalmente en la primera, lo que explica el bloqueo a la dorsiflexión existente en el *hallux limitus* dinámico: se trata de pies en los que la limitación de la dorsiflexión del dedo gordo precede a la instauración de cambios artrósicos. Durante la fase de *hallux limitus*, la dorsiflexión del dedo gordo sólo puede producirse cuando el primer metatarsiano se lleva pasivamente a flexión plantar, pero la dorsiflexión del meta (carga de peso corporal) bloquea la extensión el dedo. Un efecto indeseable similar se produce cuando la cabeza del metatarsiano se eleva de forma descontrolada, por ejemplo tras una osteotomía (lo que equivale a aumentar la angulación de los dos brazos de la cercha):



**Figura 25. (a)** Región plantar media, plano subaponeurótico. **(b)** Visión aumentada de la región plantar media. **ape:** aponeurosis plantar externa; **api:** aponeurosis plantar interna; **apm:** aponeurosis plantar media; **fcp:** flexor corto plantar; sus expansiones tendinosas están señaladas con asteriscos (\*).

**Figure 25. (a)** Medial plantar region, subaponeurotic plane. **(b)** Enlarged view of the medial plantar region. **ape:** aponeurosis plantaris externa; **api:** aponeurosis plantaris interna; **apm:** aponeurosis plantaris media; **fcp:** M. flexor plantaris brevis; its tendinous expansions are marked with asterisks (\*).

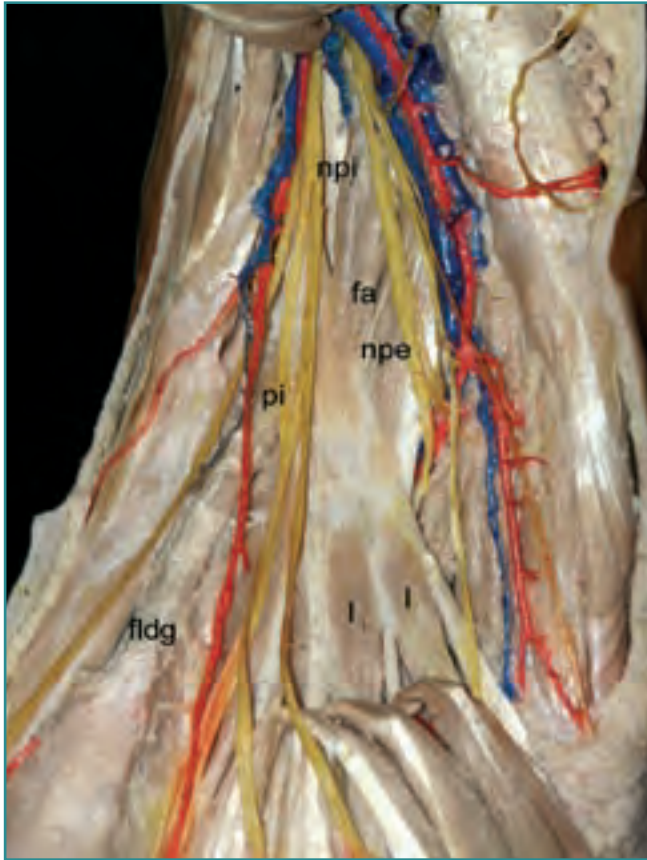
la consecuencia inmediata de una elevación cefálica será la limitación en la dorsiflexión de la metatarsofalángica correspondiente. La ineficacia del peroneo largo dará lugar, por el mismo mecanismo, a un *hallux flexus* o, al menos, *limitus*.

#### Cuarto plano: subaponeurótico

Retiradas las aponeurosis plantares, pondremos al descubierto los músculos abductor del dedo gordo, flexor corto

plantar y abductor del quinto. Debemos tener presente que entre estos músculos y la aponeurosis transitan los nervios digitales comunes o propios mencionados con el plano anterior (Figura 23 a y b).

**1. Región plantar interna:** En la región plantar interna, próximo a su origen en la tuberosidad posterointerna del calcáneo, se observa el músculo abductor del primer dedo; que cubre el paquete vasculonervioso tibial posterior; así como a su división en los elementos plantares mediales y laterales, en caso de división baja del nervio (Figura 24



**Figura 26.** Región plantar. Segundo plano muscular. El músculo flexor corto plantar se ha seccionado en su origen y retirado distalmente. *fa:* flexor accesorio; *fldg:* flexor largo del dedo gordo; *l:* lumbricales; *npe:* nervio plantar externo; *npi:* nervio plantar interno; *pi:* arteria plantar interna.

**Figure 26.** Plantar region. Second muscular plane. The M. flexor plantaris brevis has been separated from its origin and is retracted distally. *fa:* M. flexor accesorius; *fldg:* M. flexor longus digiti primi; *l:* Mm. lumbricales; *npe:* N. plantaris externus; *npi:* N. plantaris internus; *pi:* Arteria plantaris interna.

**a y b).** Los elementos plantares mediales son siempre anteriores y los laterales posteriores. También a este nivel se observa la inervación del músculo abductor del primer dedo, que procede del nervio plantar interno. Profundamente al abductor se encuentra el músculo flexor corto del dedo gordo y la inervación que recibe, también, del nervio plantar interno. Es a este nivel donde se observa la primera rama motora del nervio plantar externo, el nervio para el músculo abductor del quinto dedo, que cruza bajo los músculos abductor del primer dedo y flexor corto plantar para alcanzar la región plantar externa y que no debe ser confundido con el nervio calcáneo medial, puesto que éste es superficial al músculo flexor corto plantar (**Figura 24 a y b**). La compresión de este nervio parece estar en el

fondo de algunos cuadros de talalgia mecánica (Baxter). Su liberación, en el transcurso de una neurolisis de las ramas del tibial posterior, se consigue mediante la fasciotomía del músculo abductor del dedo gordo.

**2. Región plantar media:** En esta región son evidentes hasta alcanzar el plano profundo de los músculos interóseos hasta un total de cinco planos, tres musculares y dos vasculonerviosos, que se alternan sucesivamente de superficie a profundidad.

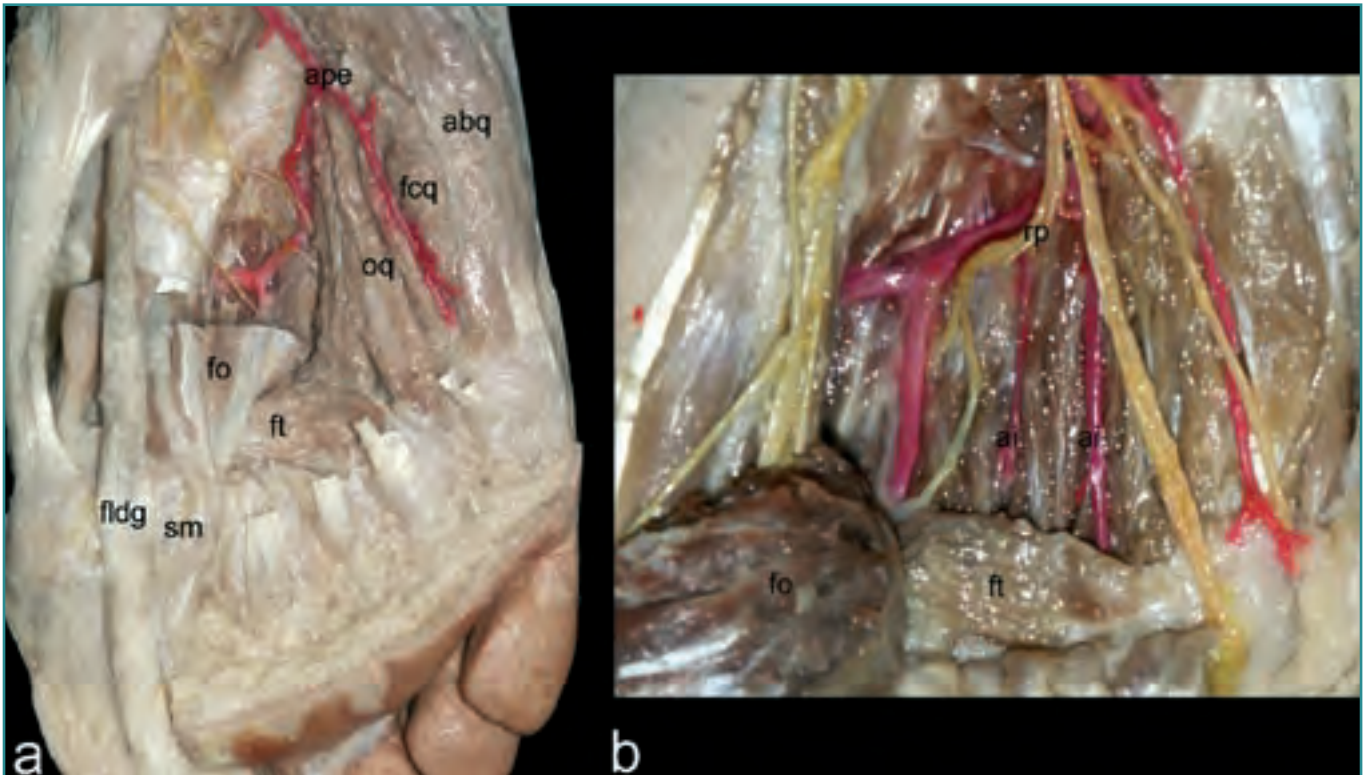
**Plano muscular 1.º:** Está formado por el músculo flexor corto plantar y sus cuatro tendones de inserción para los dedos trifalángicos. Con frecuencia está ausente el tendón para el quinto dedo, aunque también se han descrito ausencias de otras expansiones tendinosas (**Figura 25**).

**Plano vasculonervioso 1.º:** Está formado por los paquetes vasculonerviosos plantares medial y lateral (**Figura 26**), este último se divide sobre el borde externo del músculo flexor accesorio –cuadrado carnoso de Silvio, cuadrado plantar– en sus ramas profunda y superficial. La rama superficial continúa el trayecto distal del tronco principal para acabar formando los tres últimos nervios digitales plantares propios de los dedos (de forma similar al nervio ulnar de la mano). Los restantes siete primeros nervios digitales plantares propios proceden del nervio plantar medial (de forma similar al nervio mediano de la mano).

**Plano muscular 2.º:** Este plano está caracterizado por la presencia del quiasma plantar-cruce de los tendones del flexor largo del dedo gordo y flexor largo de los dedos y los músculos implicados en el intercambio de fibras entre uno otro. El envoltorio fibroso que rodea al quiasma plantar se conoce como *nudo fibroso de Henry*; está especialmente desarrollado en el pie zambo, y debe ser resecaado durante su tratamiento quirúrgico. El flexor accesorio se inserta sobre el borde lateral del flexor largo de los dedos antes de que éste emita y se continúe en los cuatro tendones que dan origen a los correspondientes músculos lumbricales y, cruzando bajo él, el tendón del flexor largo del dedo gordo (**Figura 26**). Es necesario destacar la variabilidad en número de conexiones intertendíneas descritas entre los tendones del flexor largo del dedo gordo y el flexor largo de los dedos, de éste al flexor largo del dedo gordo, y del accesorio del flexor a los dos músculos flexores largos.

Se ha descrito también, en relación con el flexor accesorio, la conexión del mismo con un fascículo tendíneo procedente de la pierna que representaría su primitivo origen sural, origen cercenado por el gran desarrollo de la tuberosidad calcánea.

**Plano muscular 3.º:** En él se localiza el músculo aductor del dedo gordo con sus fascículos oblicuo y transverso. El fascículo oblicuo tiene como compañía por su borde externo, en su recorrido en profundidad, a las ramas



**Figura 27. Región plantar. (a) Tercer plano muscular. (b) Se ha rechazado el fascículo oblicuo del aductor del dedo gordo para mostrar la división del nervio plantar externo. abq: abductor del quinto dedo; ai: arteria interósea; ape: arteria plantar externa; fcq: flexor corto del quinto dedo; fldg: flexor largo del dedo gordo; fo: fascículo oblicuo del músculo aductor del dedo gordo; ft: fascículo transverso del músculo aductor del dedo gordo; oq: oponente del quinto dedo; rp: rama profunda del nervio plantar externo.**

**Figure 27. Plantar region. (a) Third muscular plane. (b) The oblique fasciculus of the M. adductor digiti primi has been retracted in order to expose the division of the N. plantaris externus. abq: M. abductor digiti quinti; ai: Arteria interossea; ape: A. plantaris externa; fcq: M. flexor digiti quinti brevis; fldg: M. flexor digiti primi longus; fo: oblique fasciculus of the M. adductor digiti primi; ft: transverse fasciculus of the M. adductor digiti primi; oq: M. opponens digiti quinti; rp: deep ramus of the N. plantaris externus.**

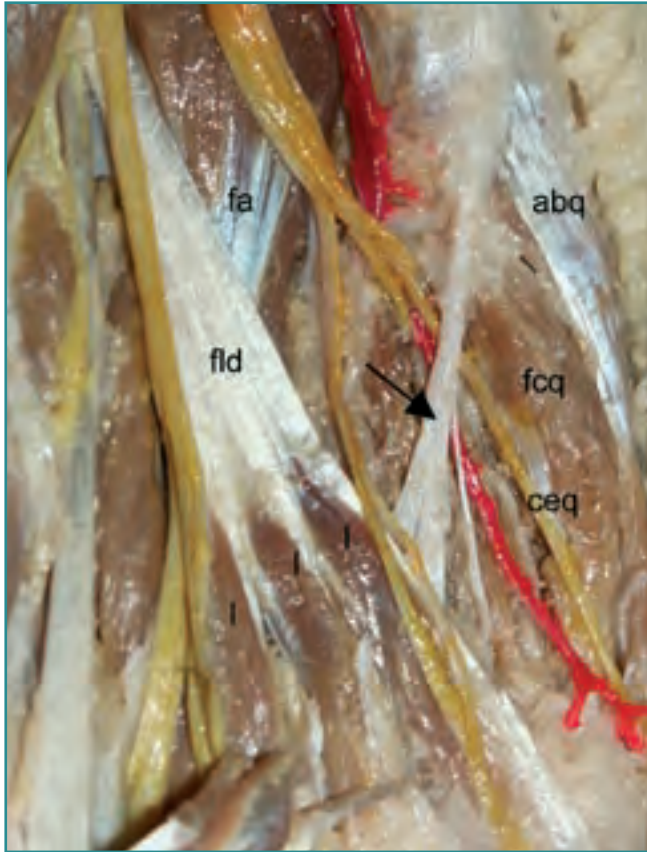
profundas del nervio y arteria plantares laterales. Tradicionalmente se viene practicando la sección del tendón del fascículo transverso del aductor del dedo gordo para permitir el desplazamiento de los sesamoideos en dirección medial, como parte de la liberación externa de la primera articulación metatarsofalángica en el tratamiento quirúrgico del *hallux valgus*. Lo cierto es que en la mayoría de los pies que presentan esa deformidad, los sesamoideos son la única estructura ósea del primer radio que conserva su localización original en el plano transversal. Es la cabeza del primer metatarsiano la que habitualmente pierde su sitio, por lo que en las intervenciones que conservan la articulación debe planificarse una osteotomía del primer metatarsiano que permita desplazar la cabeza de este hueso hasta reponerla sobre el aparato glenosesamoideo. La sección del tendón del fascículo transverso del aductor, en estos casos, no sólo es innecesaria, sino que además predispone a la hipercorrección. El único gesto quirúrgico

justificado a la hora de realizar la liberación externa de la articulación es una capsulotomía longitudinal que fabrique un ojal a través del cual podamos desplazar la cabeza para centrarla sobre los sesamoideos.

Sin necesidad de reclinar el músculo, son visibles en profundidad los dos últimos espacios interóseos con sus arterias correspondientes (Figura 27a).

**Plano vasculonervioso 2.º:** Si reclinamos el fascículo oblicuo de músculo aductor del primer dedo, podremos observar claramente todo el recorrido del arco arterial plantar con el origen de las cuatro arterias interóseas plantares y el de la rama profunda del nervio plantar lateral. Todos ellos separados de los músculos interóseos plantares y dorsales por la hoja más profunda de la fascia profunda del pie y el tabique intermuscular interno (Figura 27b).

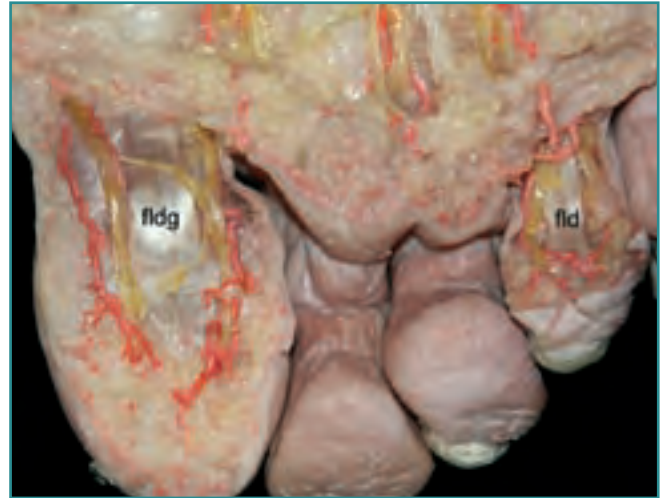
**3. Región plantar externa:** En la celda externa, el elemento más superficial, observable incluso a través de



**Figura 28.** Región plantar. Segundo plano muscular. La flecha señala la expansión aponeurótica de la aponeurosis plantar externa a la región plantar media. *abq*: abductor del quinto dedo; *ceq*: colateral externa del quinto dedo; *fa*: músculo flexor accesorio; *fld*: músculo flexor largo de los dedos; *l*: músculos lumbricales.

**Figure 28.** Plantar region, second muscular plane. The arrow marks the aponeurotic expansion of the aponeurosis plantaris externa to the medial plantar region. *abq*: M. abductor digiti quinti; *ceq*: Arteria collateralis externa digiti quinti; *fa*: M. flexor accessorius; *fld*: M. flexor digitorum communis longus; *l*: Mm. lumbricales.

la fascia superficial, es el músculo abductor del quinto dedo (**Figura 28**). Su inervación, como se ha mencionado, procede del nervio plantar externo que transita desde la región plantar interna, oculto por el abductor del primer dedo. En situación profunda al abductor del quinto dedo y en posición más medial se diferencian los vientres musculares de los músculos flexor corto del quinto dedo y oponente del quinto dedo. La dificultad en ocasiones de separar sus vientres musculares, así como el hecho de que compartan origen en la superficie medial de la cara plantar del quinto metatarsiano y en la vaina del músculo peroneo largo, justifica que hayan sido descritos por algunos autores como un único músculo (**Figuras 26a y 27**).



**Figura 29.** Región plantar de los dedos primero y cuarto. Colaterales plantares nerviosas y arteriales. *fld*: tendón para el cuarto dedo del músculo flexor largo de los dedos; *fldg*: flexor largo del dedo gordo.

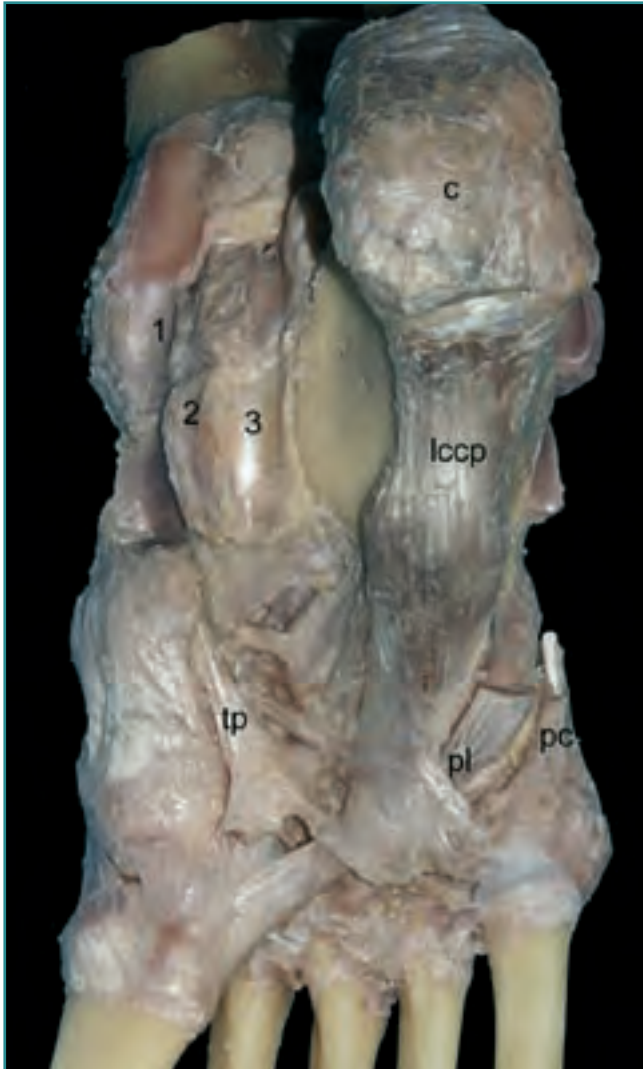
**Figure 29.** Plantar region of the first and fourth toes. Arterial and nervous plantar collaterals. *fld*: tendon for the fourth toe of the M. flexor digitorum longus; *fldg*: M. flexor digiti primi longus.

Es importante destacar que, con frecuencia, se presenta una expansión aponeurótica procedente de la aponeurosis plantar lateral que se extiende hasta la región media; en la imagen que se presenta resulta curiosa la posición que, respecto a ella, presentan las colaterales digitales y nerviosas más externas (**Figura 28**).

**4. Dedos:** Cara plantar. En los dedos se observan, ya en el plano subcutáneo, las colaterales digitales propias plantares internas y externas tanto nerviosas como arteriales (**Figura 29**).

### Quinto plano: articular

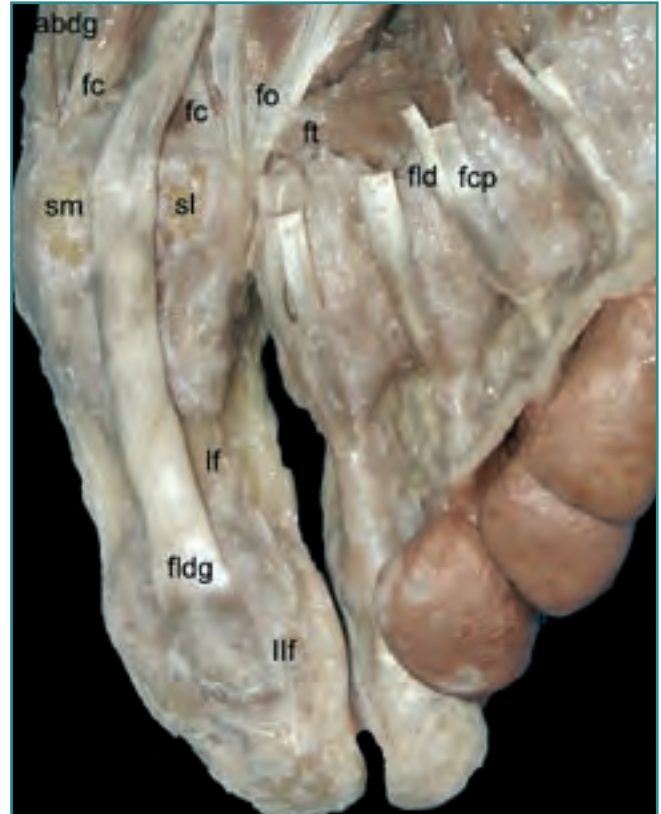
Eliminados los elementos musculotendinosos y vasculonerviosos, podemos observar el ligamento calcaneocuboideo plantar –gran ligamento plantar– en sus fascículos superficial y profundo, así como el tendón del músculo peroneo largo, cruzando oblicuamente hacia la región plantar medial y las expansiones de inserción del músculo tibial posterior, formando el estribo plantar “de Mayer” (**Figura 30**). El único metatarsiano que cuenta con un mecanismo activo de flexión plantar es el primero, gracias al peroneo largo. La existencia del arco transverso en el mediopié hace que entre el punto de inflexión del peroneo largo en el cuboides y su punto de inserción en el primer metatarsiano haya un desnivel con respecto al suelo, gracias al que el músculo puede



**Figura 30.** Ligamentos de la planta del pie. **c:** calcáneo; **lccp:** ligamento calcaneocuboideo plantaris; **pc:** tendón de inserción del músculo peroneo corto; **pl:** tendón del músculo peroneo largo; **tp:** expansiones de inserción del músculo tibial posterior. Los números señalan las correderas osteofibrosas para el paso de los músculos flexores a la planta del pie: **1:** para el tibial posterior; **2:** para el flexor largo de los dedos; **3:** para el flexor largo del dedo gordo.

**Figure 30.** Ligaments of the sole of the foot. **c:** calcaneus; **lccp:** Ligamentum calcaneocuboideus plantaris; **pc:** insertion tendon of the M. peroneus brevis; **pl:** tendon of the M. peroneus longus; **tp:** insertion expansions of the M. tibialis posterior. The numbers indicate the osteo-fibrous channels for the passage of the flexor muscles to the sole of the foot. **1:** channel for the M. tibialis posterior; **2:** channel for the M. flexor digitorum communis longus; **3:** channel for the M. flexor digiti primi longus.

hacer la flexión del primer metatarsiano. En los pies pronados se pierde ese desnivel, lo que anula el efecto estabilizador del peroneo largo y facilita la elevación del primer metatarsiano. La artrodesis de la primera



**Figura 31.** Región plantar de las articulaciones metatarsofalángeas e interfalángeas. **abdg:** abductor del dedo gordo; **fc:** fascículos de inserción medial y lateral del músculo flexor corto del dedo gordo; **fcp:** tendón de inserción del flexor corto plantar; **fld:** tendón de inserción del flexor largo de los dedos; **fldg:** tendón de inserción del flexor largo del dedo gordo; **fo:** fascículo oblicuo del músculo aductor del dedo gordo; **ft:** fascículo transverso del músculo aductor del dedo gordo; **lf:** falange proximal del primer dedo; **llf:** falange distal del primer dedo; **sm:** sesamoideo medial; **sl:** sesamoideo externo.

**Figure 31.** Plantar region of the metatarso-phalangeal and interphalangeal joints. **abdg:** M. abductor digiti primi; **fc:** medial and lateral insertion fascicles of the M. flexor digiti primi brevis; **fcp:** insertion tendon of the M. flexor plantaris brevis; **fld:** insertion tendon of the M. flexor digitorum communis longus; **fldg:** insertion tendon of the M. flexor digiti primi longus; **fo:** oblique fascicle of the M. adductor digiti primi; **ft:** transverse fascicle of the M. adductor digiti primi; **lf:** proximal phalanx of the first toe; **llf:** distal phalanx of the first toe; **sm:** Os sesamoideus medialis; **sl:** Os sesamoideus externus.

articulación cuneometatarsiana, recuperando la flexión necesaria del metatarsiano, se convierte entonces en una muy buena opción de tratamiento quirúrgico.

A nivel de los dedos se observan las correderas osteofibrosas para los diferentes tendones flexores, y en la primera articulación metatarsofalángica, los sesamoideos medial y lateral (**Figura 31**). La vascularización de la





cabeza del primer metatarsiano recibe su aporte principal a través de las inserciones capsulares plantares en el cuello del hueso, por ramas procedentes de la arteria plantar interna que, tras dividirse en Y, irrigan también a los sesamoideos. Cualquier osteotomía del primer metatarsiano debe respetar este punto de entrada vascular.

## AGRADECIMIENTOS

A todos los donantes que con su altruismo permiten que la disección anatómica no sea algo olvidado, sino todavía vivo, y que contribuye de una manera notable a la formación e investigación médica.

A la Srta. Avelina Hidalgo Navas, técnica de la Sala de Disección del Departamento de Anatomía y Embriología Humana I de la Facultad de Medicina de la Universidad Complutense de Madrid, que con su trabajo diario hace de la disección algo digno.

A los hoy estudiantes, mañana médicos, personificados en los grupos integrados por: Mariano Roselló Gayá, Ignacio Rodríguez Uña, Laura Rodríguez-Osorio Jiménez, María Roldán Gómez, María Roldán Segoviano y María Román de Aragón (**Figuras 23a y 26**); Natalia Ribero Giménez, Carlota Rivas Covas, Ignacio Robles Barrena, Rosa M.<sup>a</sup> Rodero Villanueva, Carlos Rodríguez-Gómez Carreño y M.<sup>a</sup> Carmen Rodríguez Grau (**Figuras 9, 13, 20 y 30**); Paula Marticorena Álvarez, Silvia Martín Miramón, Virginia Martín Oliva y Celia Martín Villaescusa (**Figura 8**), que a través de su trabajo y sacrificio pueden hoy sentirse orgullosos del resultado conseguido.

A los doctores Luis Fernández Berrendero, Tomás Sanz Gómez y Blanca García Salaverri, por su apoyo y colaboración en la realización del trabajo que ha dado lugar a esta monografía.

## REFERENCIAS

- Adachi B.** Arteriensystem der Japaner. Tokyo: Kenkyusha Press 1928.
- Bergman R, Thompson S, Afifi A, Saadeh F.** Compendium of Human Anatomic Variation. Munich: Urban and Schwarzenberg 1988.
- De Castro y Latorre F.** Manual de disección. Madrid: Manuel Rodríguez 1877.
- Dubreuil-Chambardel L.** Variations des artères du pelvis et du membre inférieur. París: Masson 1925.
- Hovelacque A.** Anatomie des nerves craniens et rachidiens et du système grand sympathique. París: Gaston Doin 1927.
- Lanz Wachsmuth.** Praktische Anatomie. 2.<sup>a</sup> edición. Berlín: Springer-Verlag 1972.
- Le Double AP.** Traité des variations du système musculaire de l'homme. París: Schleicher Frères 1897.
- Lippert H, Pabst R.** Arterial Variations in Man. Munich: J.F. Bergmann Verlag 1985.
- Maceira E.** Aproximación al estudio del paciente con metatarsalgia. Revista del pie y tobillo 2003; 17 (2): 14-29.
- McMinn RMH, Hutchings RT, Logan BM.** Color atlas of foot and ankle anatomy. 2.<sup>a</sup> edición. Londres: Mosby-Wolfe 1996.
- Núñez-Samper M, Llanos Alcázar LF.** Biomecánica, medicina y cirugía del pie. 2.<sup>a</sup> reimpresión. Masson 2000.
- Paturet G.** Traité d'Anatomie Humaine (II). Membres supérieur et inférieur. Masson et Cie 1951.
- Platzer W. Pernkopf.** Anatomía. Vol. 2. 3.<sup>a</sup> edición. Madrid: Marban 1995.
- Poirier P, Baumgartner A.** Manual de disección de Poirier. Madrid: Ruiz Hermanos 1922.
- Romanes GJ.** Cunningham's Manual of Practical Anatomy. Vol. 1. 15.<sup>a</sup> edición. Oxford: Oxford University Press 1986.
- Rouviere H.** Précis D'Anatomie et de Dissection. París: Masson 1925.
- Rouviere H.** Anatomía Humana Descriptiva y Topográfica. Bailly-Madrid: Bailliere 1926.
- Salmon M, Dor J.** Les artères des muscles des membres et du tronc. París: Masson 1933.
- Sarrafian SK.** Anatomy of the foot and ankle. 2.<sup>a</sup> edición. Filadelfia: J.B. Lippincott Company 1983.
- Sociedad Anatómica Española.** Terminología Anatómica. Madrid: Editorial Médica Panamericana 2001.
- Sunderland S.** Nerve and nerve injuries. 2.<sup>a</sup> edición. Edimburgo: Churchill Livingstone 1978.
- Testut L.** Les anomalies musculaires chez l'homme. París: Masson 1884.
- Testut L, Jacob O.** Tratado de anatomía topográfica con aplicaciones medicoquirúrgicas. Barcelona: Salvat Editores 1923.
- Testut L, Jacob O, Billet H.** Atlas de disección por regiones. Barcelona: Salvat Editores 1973.
- Thiel W.** Atlas fotográfico de anatomía práctica. Vol. 1. Barcelona: Springer Verlag 2000.
- Toledo Manzano J.** Anatomía topográfica, medicina operatoria y arte de los apósitos y vendajes. Madrid: Casa Vidal 1921.
- Williams P.** Gray's Anatomy. 38.<sup>a</sup> edición. Londres: Churchill Livingstone 1995.
- Winckler G.** Manuel D'Anatomie Topographique et Fonctionnelle. 2.<sup>a</sup> edición. París: Masson 1974.
- Zuckerman L.** A new system of anatomy. 2.<sup>a</sup> edición. Oxford: Oxford University Press 1981.