

HALLUX FLEXUS: NOTA DE TÉCNICA QUIRÚRGICA. A PROPÓSITO DE DOS CASOS

Dres. G. Alliey Muñoz⁽¹⁾, S. Troisi⁽²⁾, S. Solsona Espín⁽³⁾, J.J. del Vecchio⁽⁴⁾, R. Viladot Pericé⁽³⁾
⁽¹⁾Università Degli Studi Federico II. Nápoles (Italia). ⁽²⁾Hospital de Especialidades Pediátricas de Maracaibo. Maracaibo (Venezuela). ⁽³⁾Hospital de Sant Rafael. Barcelona. ⁽⁴⁾Hospital Universitario Austral. Buenos Aires (Argentina)

El *hallux flexus* se caracteriza por la deformidad en flexión de la primera falange con relación al primer metatarsiano. Se trata de una patología poco frecuente, que se asocia habitualmente a otras deformidades del pie y de la que se han descrito diversas etiologías y tratamientos⁽¹⁻⁵⁾. El objetivo de este trabajo ha sido presentar una nota de técnica quirúrgica a partir de dos casos tratados y seguidos en el Hospital de Sant Rafael de Barcelona, describiendo y analizando la fisiopatología, así como las opciones terapéuticas de una patología pobremente referenciada en la literatura médica.

PALABRAS CLAVE: hallux flexus, osteotomía metatarsal.

HALLUX FLEXUS: SURGICAL TECHNIQUE NOTE. REPORT OF TWO CASES. *Hallux flexus* is characterised by the flexion deformity of the first metatarso-phalangeal joint. It is an infrequent condition which is usually seen in association with other foot deformities; a number of aetiologies and therapeutic approaches have been proposed. We here report the surgical technique applied in two cases at the "Sant Rafael" Hospital in Barcelona (Spain), describing and discussing the procedure and analysing the pathophysiology and the therapeutic options for a condition which is but seldom reported in the literature.

KEY WORDS: hallux flexus, metatarsal osteotomy.

CASO CLÍNICO 1

Se presenta un paciente varón de 16 años de edad con un *hallux flexus* bilateral secundario a hipercorrección de unos pies equino-varos congénitos tratados en la primera infancia con una liberación postero-interna tipo Codivilla.

A la exploración es manifiesta la deformidad y la protrusión dorsal de la cabeza del primer metatarsiano (Figura 1a). En el estudio radiológico antero-posterior en carga se encuentra una fórmula metatarsal *index minus* y en el perfil radiológico se observa la deformidad en flexión de la primera falange respecto al metatarsiano (Figura 1b).

El paciente fue tratado quirúrgicamente, realizándose la misma técnica en ambos pies. Se incide longitudinalmente entre piel dorsal y plantar a nivel de tercio proximal del primer metatarsiano, siendo expuesto el mismo y

la primera articulación cuneo-metatarsiana medialmente (Figura 2a). Posteriormente se realizó osteotomía curvilinear metafisaria de concavidad anterior con micromotor y sierra curva (Figura 2b). Finalizada la osteotomía se realizó la corrección de la deformidad, descendiendo el primer metatarsiano y ascendiendo la primera falange, no precisándose de actuación sobre partes blandas en el presente caso (Figura 2c).

La osteotomía, bajo control de escopia, fue estabilizada con una aguja de Kirschner de 2 mm colocada de arriba hacia abajo y de adelante hacia atrás (Figura 2d). Se inmovilizó con botina de yeso almohadillada y se mantuvo en descarga durante 15 días.

Transcurridas 2 semanas, se retiraron los puntos de sutura y se autorizó deambulación con carga progresiva; para ello fue colocada botina de yeso con plantilla de prolongación digital para permitir el apoyo y evitar la flexión del primer dedo (Figuras 3a y 3b).

A las 6 semanas de la intervención fue retirada la aguja de Kirschner y se inició rehabilitación, realizando movilización activa y pasiva de la articulación metatarso-falángica, insistiendo en la dorsiflexión del *hallux*. A partir de esta semana se permite la deambulación sin yeso.

Correspondencia:

Dr. George Alliey Muñoz
 Hospital de Especialidades Pediátricas
 de Maracaibo. Maracaibo (Venezuela)
 e-mail: dralliey@hotmail.com

Fecha de recepción: 21/07/05

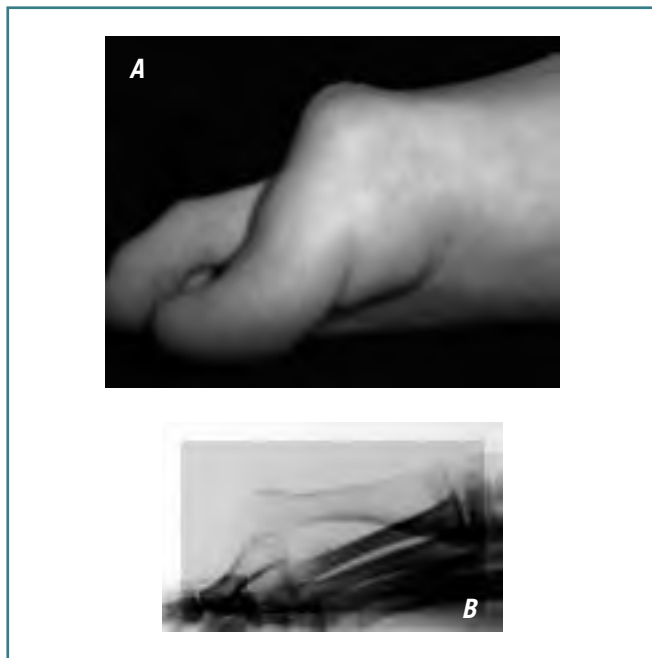


Figura 1. Caso 1. Hallux flexus. A: aspecto clínico preoperatorio; B: aspecto radiográfico preoperatorio.

Figure 1. Case 1. Hallux flexus. A: preoperative clinical aspect; B: preoperative X-ray aspect.

CASO CLÍNICO 2

Paciente mujer de 35 años de edad que presenta un pie equino-varo neurológico secundario a lesión del nervio ciático derecho después de una inyección intramuscular a los 3 años de edad. La paciente fue intervenida realizándose probablemente una liberación de partes blandas tipo Codivilla.

Con los años la deformidad recidivó y la enferma presentaba en el momento de ser valorada en nuestro servicio una deformidad muy severa del pie, destacando a la exploración un retropié varizado y un *hallux flexus* marcado, con apoyo del arco externo del pie durante la marcha.

Nos encontramos ante un *hallux flexus* (Figuras 4a y 4b) en el contexto de un pie paralítico (déficit de la musculatura dependiente del territorio del nervio ciático poplíteo externo), con un retropié desviado en varo, motivo por el que la corrección quirúrgica fue realizada en 3 tiempos.

En un primer tiempo se practicó una doble artrodesis modelante estabilizada con 2 agujas de Kirschner para la corrección del varismo del retropié. Al mes de la primera intervención se actuó quirúrgicamente sobre el *hallux flexus*, realizándose la técnica a semejanza de la descrita en el caso anterior (Figuras 4c y 4d), no precisándose actuación sobre partes blandas. Finalmente, en un tercer tiempo se

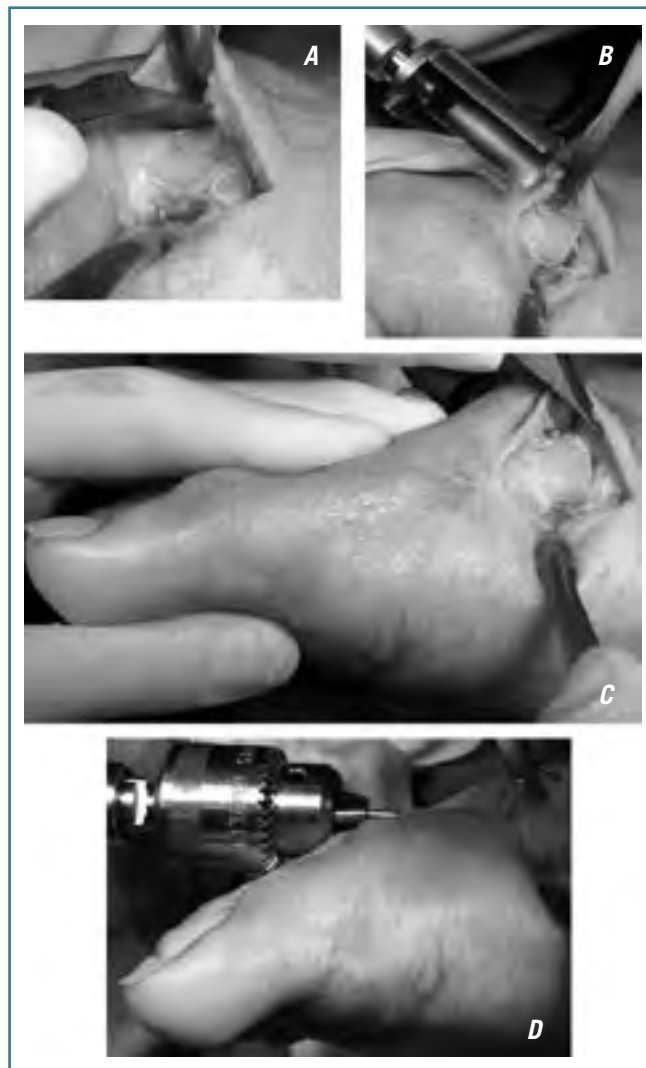

Figura 2. Técnica quirúrgica. A: abordaje medial; B: osteotomía con sierra curvilínea; C: osteotomía completada y maniobra de corrección; D: fijación con aguja de Kirschner.

Figure 2. Surgical technique. A: medial approach; B: osteotomy with a curved saw; C: completed osteotomy and correction manoeuvre; D: fixation with Kirschner wire.

realizó tenotomía percutánea para alargamiento del tendón de Aquiles.

Los resultados clínicos y funcionales en ambos casos fueron satisfactorios.

DISCUSIÓN

En muchos casos de *hallux rigidus* se encuentra un componente de *hallux flexus*, utilizándose indistintamente los términos *hallux rigidus* y *hallux flexus* en la literatura anglosajona para describir la limitación dolorosa de la 1ª articulación

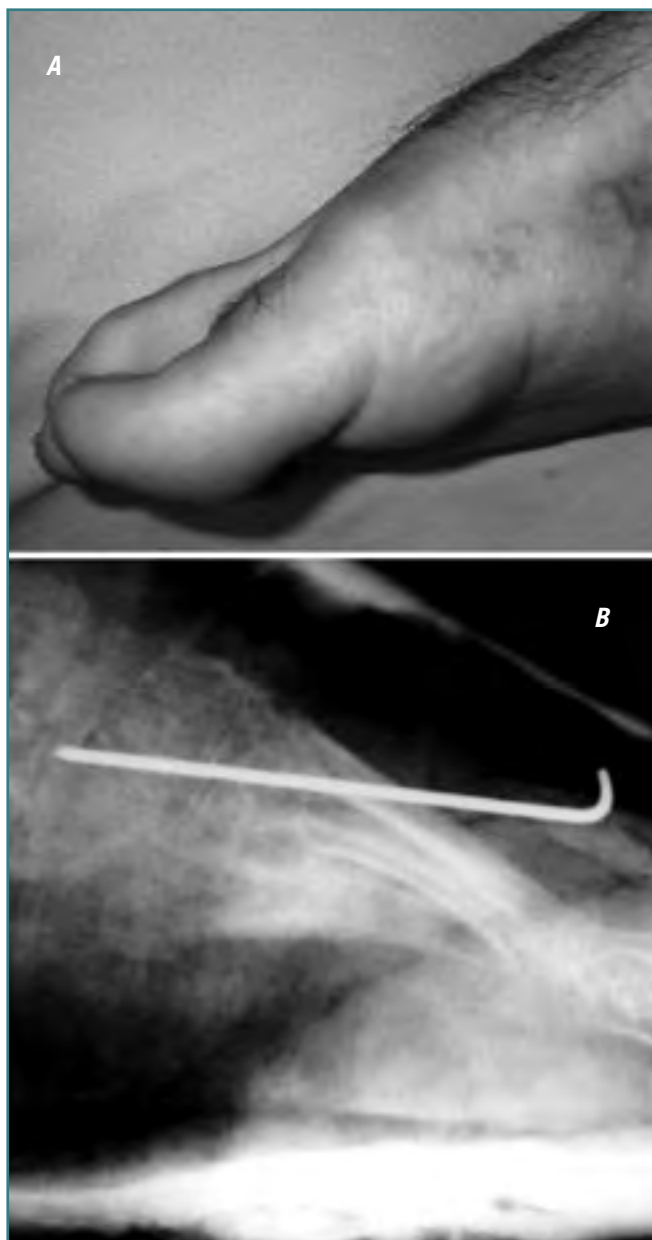

Figura 3. Caso 1. Hallux flexus. A: aspecto clínico postoperatorio; B: aspecto radiográfico postoperatorio.

Figure 3. Case 1. Hallux flexus. A: postoperatory clinical aspect; B: postoperatory X-ray aspect.

metatarsofalángica con proliferación osteofítica marginal y pinzamiento articular⁽⁵⁾.

En este trabajo no vamos a referirnos a esta asociación del *hallux flexus* en la evolución de un *hallux rigidus*, sino que vamos a estudiar al *hallux flexus* y su fisiopatología en relación con otras patologías que afectan al pie, encontrando entre sus etiologías más habituales:

1. Los pies planos hipercorrectos⁽⁶⁾. Una exagerada pronación del retropié se compensa con una supinación importante del antepié; ello conlleva que el hallux, para tomar contacto con el suelo, deba colocarse en flexión plantar.
2. Los pies paralíticos. Secuelas poliomiélicas o de pies espásticos en una parálisis cerebral infantil^(7,8). En estos casos probablemente exista un desequilibrio muscular entre la musculatura flexora y la extensora del hallux, que favorezca la deformidad característica del *hallux flexus*.
3. El pie traumático. Con mucha menos frecuencia el origen traumático puede ser causa de *hallux flexus*, demostrándose frecuentemente en estos casos el atrapamiento del tendón flexor del *hallux*⁽⁹⁾.

En el Hospital de San Rafael, de Barcelona, han sido tratados varios pacientes con *hallux flexus*. En este trabajo se muestran dos casos que corresponden a una secuela de pie equino varo congénito y a un pie de origen paralítico, con afectación del retropié, que constituyen las etiologías más frecuentes de este tipo de deformidad.

El tratamiento del *hallux flexus* es únicamente quirúrgico⁽⁴⁾ y se debe evaluar la causa del trastorno en cada caso⁽⁵⁾. Cuando la deformidad en flexo se encuentra acompañando una deformidad del retropié, la corrección debe iniciarse actuando sobre el retropié y posteriormente sobre el antepié. Así, en el caso 2, donde existía una deformidad en varo severa del retropié, se realizó, en primer lugar, una doble artrodesis con el fin de conseguir una buena alineación del talón. En el caso 1 existía un valgo del retropié, donde no se consideró pertinente una corrección quirúrgica del mismo.

Se han descrito numerosas técnicas quirúrgicas para el tratamiento del *hallux flexus*, consensuándose que para su corrección podremos actuar sobre:

1. El marco óseo. Siempre debe realizarse una actuación sobre el hueso (habitualmente osteotomía metatarsal), bien sea de manera aislada o acompañando esta cirugía de una actuación sobre partes blandas.
2. Las partes blandas. Asociado o no a la actuación ósea.
 - a) Transposición del tendón tibial anterior al 2º metatarsiano⁽⁷⁾.
 - b) Transposición del tendón tibial anterior a la 2ª cuña⁽⁴⁾.
 - c) Tenodesis del tendón tibial anterior al tendón tibial posterior.
 - d) Desinserción distal del tendón flexor largo del *hallux* y reinserción dorsal a nivel del tercio distal del primer metatarsiano o liberación plantar a nivel de la base del primer metatarsiano o primera cuña, a fin de obtener una mayor movilidad a ese nivel⁽¹⁰⁾.

Pensamos que es importante tener en cuenta la fórmula metatarsal a la hora de decidir el tipo de osteotomía a realizar

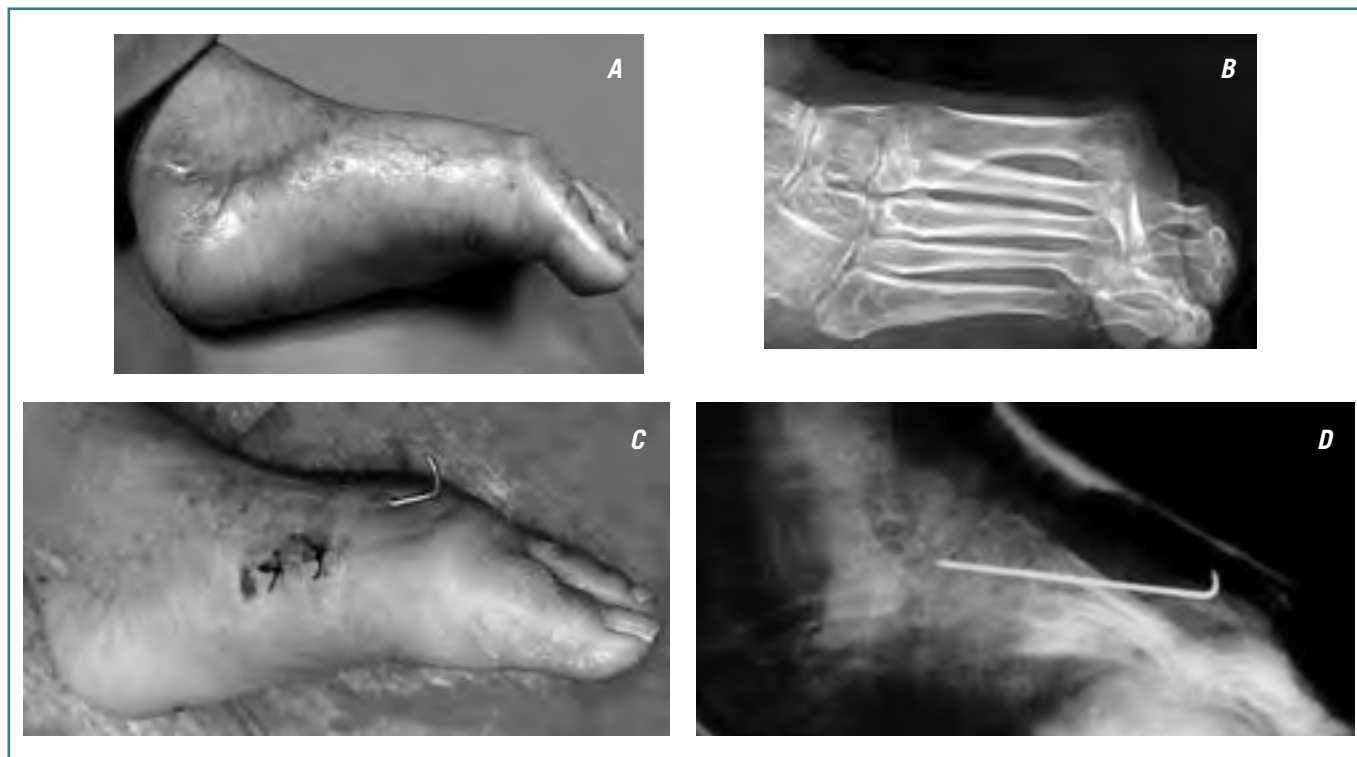


Figura 4. Caso 2. Hallux flexus. A: aspecto clínico preoperatorio; B: aspecto radiográfico preoperatorio; C: aspecto clínico post-operatorio; D: aspecto radiográfico postoperatorio.

Figure 4. Case 2. Hallux flexus. A: preoperative clinical aspect; B: preoperative X-ray aspect; C: postoperative clinical aspect; D: postoperative X-ray aspect.

sobre el primer metatarsiano. Cuando nos encontremos ante una fórmula *index plus*, estarían justificadas las osteotomías rectilíneas (Figura 5a), no así en los casos con *index minus* o *plus minus*, donde sería aconsejable realizar una osteotomía curvilínea de concavidad anterior, ya que ésta no favorecerá un acortamiento mayor del primer metatarsiano^(11,12) (Figura 5b).

En nuestra opinión, la actuación sobre partes blandas podría ser recomendable en los pies con deformidades de origen neurológico para intentar equilibrar el desequilibrio muscular, pero no es necesaria en los casos de pies planos hipercorregidos. Por las características de los casos presentados no fue necesaria una actuación sobre partes blandas.

El objetivo del tratamiento del *hallux flexus* es conseguir una marcha plantígrada y biomecánicamente lo más normal posible, y para ello es fundamental que el primer dedo pueda realizar una flexión dorsal. En los casos en que exista una limitación importante de la movilidad, estaría indicada una resección/artroplastia de la primera falange (un acortamiento de la misma) y en determinadas ocasiones se podría considerar una artrodesis de la articulación metatarso-falángica en posición correcta.

La osteotomía curvilínea proximal de concavidad anterior del primer metatarsiano es una alternativa sencilla y fácilmente reproducible, que precisa un abordaje pequeño, lo cual limita las complicaciones locales, siendo una buena alternativa en los casos descritos de *hallux flexus*. No encontramos necesaria la colocación de un tornillo o de una placa de osteosíntesis para estabilizar el metatarsiano porque, a pesar de que nos pudiesen permitir una mayor estabilidad de la osteotomía, no permiten una corrección secundaria de la misma si esto fuese necesario.

AGRADECIMIENTOS

A los doctores Leonardo Motta (Hospital Bruno Born, Lajeado, Brasil) y Marcelo Ostrowsky (Hospital Regional de Sao José, Santa Catarina, Brasil) por su valiosa colaboración en la elaboración de este trabajo.

BIBLIOGRAFÍA

1. Tachdjian M. Ortopedia Pediátrica. Interamericana, 1976: 1392-1397.

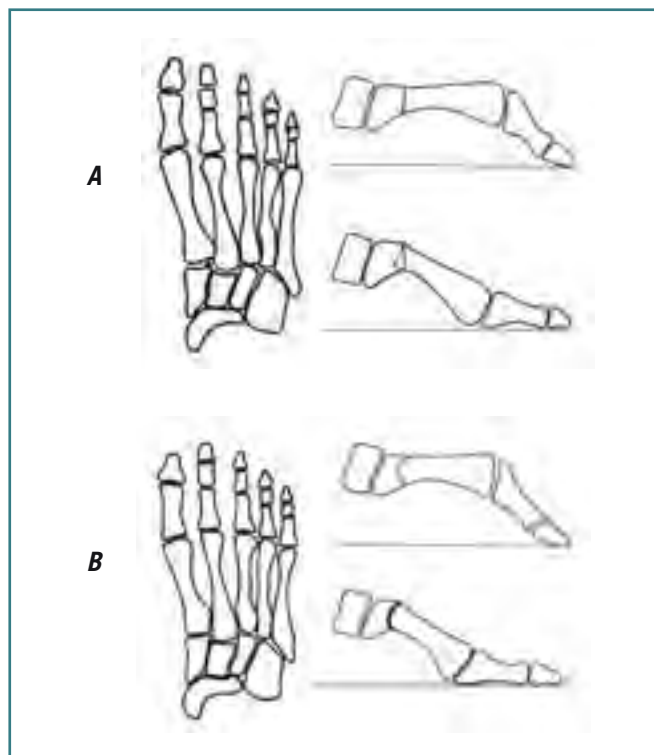


Figura 5. Relación de la fórmula metatarsal con el tipo de osteotomía proximal de metatarsiano. A: index plus. B: index minus e index plus minus.

Figure 5. Relationship of the metatarsal formula to the type of proximal metatarsal osteotomy. A: plus index; B: minus or plus/minus index.

2. Lelievre J. Patología del Pie, 3ª ed. Toray-Masson, 1979: 503-507.

3. Núñez-Samper M, Llanos Alcázar LF. Biomecánica, medicina y cirugía del pie. 1ª ed. Masson, 1997: 242-243.
4. Viladot A. Deformidades de los dedos. En: Viladot A. Patología del antepié (capítulo), 4ª ed. Springer, 2001: 220-223.
5. Carranza A. Pie degenerativo: tratamiento quirúrgico. II Cirugía de las deformidades metatarsofalángicas. En: Monografías médico-quirúrgicas del aparato locomotor: El pie, capítulo 5. Masson, 2003: 88-90.
6. Johnston CE, Roach JW. Dorsal bunion following clubfoot surgery. Orthopedics 1985 Aug; 8 (8): 1036-1040.
7. Goldner JL. Hallux valgus and Hallux flexus associated with cerebral palsy: analysis and treatment. Clin Orthop Relat Res 1981 Jun; 157: 98-104.
8. Lucero B, Forneri OC. Surgical treatment of poliomyelitic hallux flexus. Arch Argent Pediatr 1965 Sep-Oct; 63 (9): 362-364.
9. Leitschuh PH, Zimmerman JP, Uhorchak JM, Arciero RA, Bowser L. Hallux flexion deformity secondary to entrapment of the flexor hallucis longus tendon after fibular fracture. Foot Ankle Int 1995 Apr; 16 (4): 232-235.
10. Mestdagh H, Cassagnaud X, Barouk P, Audebert S, Maynou C. Correction of acquired metatarsus elevatus and hallux flexus: technique used in nine cases. Rev Chir Orthop Reparatrice Appar Mot 2004 Apr; 90 (2): 147-151.
11. Zettl R, Trnka HJ, Easley M, Salzer M, Ritschl P. Moderate to severe hallux valgus deformity: correction with proximal crescentic osteotomy and distal soft-tissue release. Arch Orthop Trauma Surg 2000; 120 (7-8): 397-402.
12. Veri JP, Pirani SP, Claridge R. Crescentic proximal metatarsal osteotomy for moderate to severe hallux valgus: a mean 12.2 year follow-up study. Foot Ankle Int 2001 Oct; 22 (10): 817-822.