

# **NUESTRA EXPERIENCIA EN LA LIGAMENTOPLASTIA DE TOBILLO UTILIZANDO EL PERONEO LATERAL CORTO**

Dres. MARTÍN OLIVA  
SÁNCHEZ TARRAGO  
MAS MOLINÉ  
ESTALLO MATIÑO

*Hospital de Sabadell  
Barcelona*

## **Resumen**

*Los autores describen la técnica de CASTAING para el tratamiento de las lesiones del ligamento lateral externo del tobillo y valoran los resultados que han obtenido con dicha técnica.*

## **INTRODUCCIÓN**

Las lesiones del ligamento lateral externo (peroneo astragalino anterior, peroneo calcáneo y peroneo astragalino posterior) y/o las lesiones del ligamento interóseo a nivel de la articulación subastragalina, si no son tratadas correctamente pueden dejar como secuela un cuadro de inestabilidad articular que ocasiona entorsis repetidas en varo, ocasionando dolor articular e inestabilidad a la deambulación, con una importante limitación funcional del paciente.

Se han descrito numerosas técnicas quirúrgicas para el tratamiento de la inestabilidad crónica del tobillo por fracaso del ligamento lateral externo; nosotros utilizamos la técnica de Castaing, que el autor describió en 1961 al modificar la intervención de Watson Jones, y que consiste en una ligamentoplastia externa utilizan-

do el tendón del músculo peroneo lateral corto, logrado así un efecto tenodesis como elemento estabilizador de la articulación del tobillo.

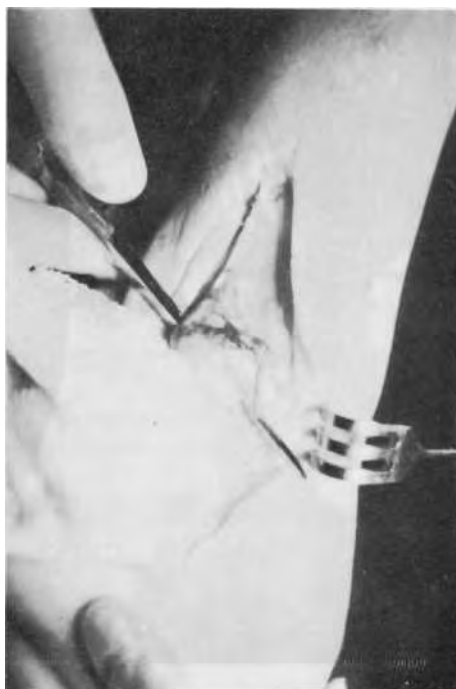


Fig. 1: *Labrado del túnel óseo en el maléolo peroneal.*

## TÉCNICA QUIRÚRGICA

Colocamos al paciente en decúbito supino, realizamos una incisión retromaleolar externa, se diseca cuidadosamente el nervio safeno externo con el fin de evitar lesionarlo. A continuación abrimos la vaina de los peroneos, disecamos e identificamos el tendón del músculo peroneo lateral corto y lo seccionamos lo más proximalmente posible, suturando su extremo proximal al peroneo lateral largo; al cabo distal le damos un punto para poder traccionar de él y lo tunelizamos a través de un orificio practicado a nivel del maléolo externo, suturándolo sobre sí mismo mientras mantenemos el talón en valgo.

Colocamos un vendaje de yeso almohadado sin carga durante 2 semanas, posteriormente una botina de marcha durante 2 semanas y al retirarlo colocamos un vendaje elástico adhesivo durante 2 semanas.

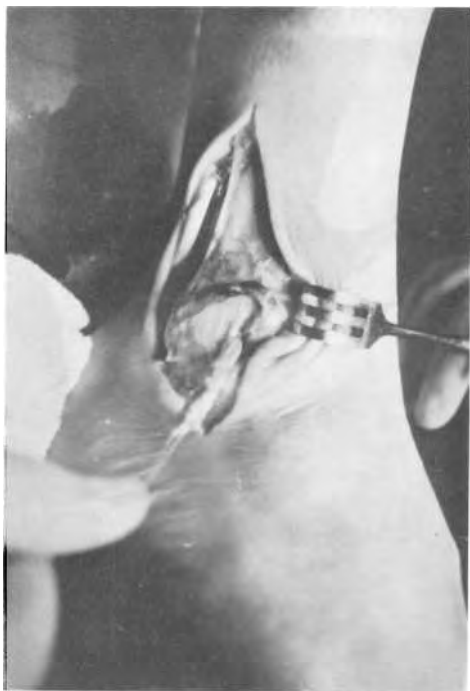


Fig. 2: *Tunelización del tendón del peroneo lateral corto a través del maléolo peroneal.*

## MATERIAL Y MÉTODOS

Para valorar los resultados obtenidos con la técnica de Castaing como tratamiento de la inestabilidad crónica de tobillo, hemos revisado 16 pacientes que presentaban todos ellos sensación subjetiva de inestabilidad, corroborada con exploración clínica y radiología dinámica con una evolución mínima de 1 años tras la intervención. 6 de estos pacientes eran varones y 10 hembras, con una edad promedio de 23 años.

Para poder objetivar los resultados hemos valorado en todos los casos los siguientes parámetros:

- Dolor.
- Sensación subjetiva de inestabilidad a la deambulación.
- Estabilidad pasiva del tobillo.
- Radiología forzada en varo y proyección de Castaing.
- Actividad deportiva.
- Complicaciones.

## VALORACIÓN DE LOS RESULTADOS

Tras revisar los pacientes de nuestra serie hemos comprobado, en primer lugar, que después de la intervención los pacientes presentan molestias a nivel de la zona externa de articulación tibioastragalina y de subastragalina, sobre todo a nivel del seno del tarso; estas molestias desaparecen en la mayoría de los casos antes de los 3 meses (13 pacientes), en 2 casos desaparecieron a los 9 meses y en 1 caso desapareció a los 14 meses.

En segundo lugar, observamos cómo en todos los casos operados, excepto en uno, desaparece la sensación subjetiva de inestabilidad a la deambulación tanto por terreno plano como por terreno irregular, lo cual corroboramos al explorar el tobillo forzando el varo.

En tercer lugar, para comprobar la estabilidad obtenida después de la ligamentoplastia hemos realizado un estudio ra-

diológico dinámico, con proyecciones en varo forzado y de Castaing. Solo en 1 caso persiste una inestabilidad radiológica.

Otro punto a tener en cuenta es la reanudación de la actividad deportiva, sólo 2 pacientes de los revisados presentaron ciertas dificultades para ello, uno de los pacientes es el que mantenía la inestabilidad radiológica.

Por último y refiriéndonos a las complicaciones postoperatorias en los 16 casos revisados, hemos observado:

- 1 caso de infección postquirúrgica que se resolvió con antibioticoterapia.
- 1 caso de fractura de peroné a los 7 meses de la intervención, tras sufrir un traumatismo en varo forzado, que se resolvió con una botina de yeso durante 5 semanas.
- 1 caso de neuroma del safeno externo por yatrogenia quirúrgica, que nos obligó a reintervenir al paciente y realizar una exéresis del neuroma.

## DISCUSIÓN

Creemos que la tenodesis de tobillo según la técnica de Castaing es una intervención relativamente sencilla que nos

permite resolver el problema de la inestabilidad crónica de tobillo con resultados satisfactorios tanto en el aspecto clínico como funcional.

Un punto de controversia es el sacrificio del tendón peroneo lateral corto para realizar la tenodesis. Nosotros no hemos encontrado ningún déficit funcional por este motivo y, a pesar de que otros autores prefieren utilizar solamente medio tendón o últimamente plastias sintéticas, nosotros seguimos utilizando la porción distal del peroneo lateral corto con resultados satisfactorios.

Por último, creemos que hay unos detalles importantes respecto a la técnica quirúrgica que conviene remarcar en aras de obtener un buen resultado clínico y funcional. En primer lugar, creemos de suma importancia una cuidadosa disección del nervio safeno externo para evitar lesionarlo. En segundo lugar, suturar la plastia con el talón en valgo y mantener esta posición hasta la colocación del yeso. Por último, no confundir el peroneo lateral corto con el peroneo lateral largo, ya que la utilización de este último ocasionaría alteraciones en la biomecánica del tobillo y del pie, al colaborar activamente en el mantenimiento de la bóveda plantar y en la estabilización del tobillo.

---

## BIBLIOGRAFÍA

---

1. ANDERSON, K. J., LECOCQ, J. F., LECOCQ, E.: *Recurrent anterior subluxation of the ankle joint*. J. Bone joint Surg. (Am) 34, 853-860. 1952.
2. CASTAING, J., LE CHEVALLIER, P. L., MEUNIER, M.: *Entorse á répétition ou subluxation récidivante de la tibio-tarsienne. Une technique simple de ligamentoplastie externe*. Rev. Chir. Orthop., 1961, 47, 598-608.
3. CASTAING, J., CASTELLANI, L.: *Entorse á répétition ou Subluxation récidivante de la tibio-tarsienne. Une technique simple de ligamentoplastie externe*. Rev. Chir. Orthop., 1968, 54, 789-791.
4. CASTAING, J., DELPLACE, J.: *Entorses de la cheville. Intérêt de l'étude de la stabilité dans le plan sagittal pour le diagnostic de gravité. Recherche radiographique du tiroir astragalien antérieur*. Rev. Chir. Orthop., 1972, 58, 51-63.
5. CASTAING, J., DELPLACE, J., DIEN, F.: *Inestabilités chroniques externes de la cheville*. Rev. Chir. Orthop., 1975, 61, suppl. II, 167-174.

6. COSENTINO, R.: *Lésions ligamentaires de l'articulation tibio-tarsienne*. Rev. Orthop., 42, 211-227, 1956.
7. DUQUENNOY, A., LETENDARD, J., LOOLK, P.: *Remise en tension ligamentaire externe dans les instabilités chroniques de la cheville. A propos de 22 cas*. Rev. Chir. Orthop., 1980, 66, 311-316.
8. ELMSLIE, R. C.: *Recurrent subluxation of the ankle joint*. Ann. Surg. 100, 364-367, 1934.
9. EVANS, D. L.: *Recurrent instability of the ankle. A method of surgical treatment*. Proc. R. Soc. Med. 46, 343-344, 1953.
10. FREEMAN, M. A. R.: *Treatment of ruptures of the lateral ligament of the ankle*. J. Bone Joint Surg. (Br) 47, 661-668, 1965.
11. LANDEROS, O., FROST, H. M., HIGGINS, Ch. C.: *Post-traumatic anterior ankle instability*. Clin. Orthop., 56, 169-178, 1968.
12. LEONHARD, M. H.: *Injuries of the lateral ligament of the ankle. A clinical and experimental study*. J. Bone Joint Surg. (Am) 31, 373-377, 1949.
13. POUZET, F.: *Plastie ligamentaire externe de l'articulation tibio-tarsienne*. Lyon Chir., 49, 618-619, 1954.
14. SEFTON, G. K., GEORGE, J., FILTON, J. M., MC MULLEN, H.: *Reconstruction of the anterior talo-fibular ligament for the treatment of the instable ankle*. J. Bone Joint Surg. (Br) 1979, 61, 352-354.
15. SOLHEIM, L. F., DENSTAD, T. F.: *Chronic lateral instability of the ankle. A method of reconstruction-using the Achilles tendon*. Acta Orthop. Scand., 1980, 51, 193-196.
16. STONHAM, F. V.: *Recurrent subluxation of the ankle joint*. Med. J. Aust., 47, 44-45, 1960.
17. VIDAL, J., FASSIO, B., BUSCAYRET, Ch., ESCARE, Ph, ALLIEU, Y.: *Inestabilité externe de la cheville. Importance de l'articulation sousastragaliennne: nouvelle technique de réparation*. Rev. Orthop., 60, 635-642, 1974.
18. VIERNSTEIN, K., ROSEMEYER, B., ARTMANN, M.: *Eine methode zur operatives behandlung der chronischen lateralen instabilität des oberen sprunggelenkes*. Sportarzt u. Sportmedizin 9, 195-198 (1974).
19. WATSON - JONES: *Fractures and Joint Injuries*. Vol. II. Edinburg: Livingstone, 1946.
20. WEBER, B. G.: *Die verletzungen des oberen sprurlggelenkes*. Pp. 103-107. Bern: Huber 1966.
21. WINDFIELD, P.: *Treatment of undue mobility of the ankle joint following severe sprain of the ankle with avulsion of the anterior and middle bands of the external ligaments*. Acta Chir. Scand., 105, 299-304, 1953.
22. WIRTH, C. J., ARTMANN, M.: *Chronische fibulare sprunggelenkes-instabilität - Untersuchungen zur Röntgendiagnostik and Bandplastik*. Arch. Orthop. Unfallchir., 88, 313-320, 1977.