



Imagen de portada

Engrosamiento e hipervascularización de la cápsula anterior del codo en un caso de rigidez postraumática

Thickening and swelling of the anterior capsule of the elbow in a case of posttraumatic stiffness

P. Cañete San Pastor

Hospital de Manises. Clínica Gastaldi. Valencia

Correspondencia:

Dr. Pablo Cañete San Pastor

Correo electrónico: pablotrauma@gmail.com

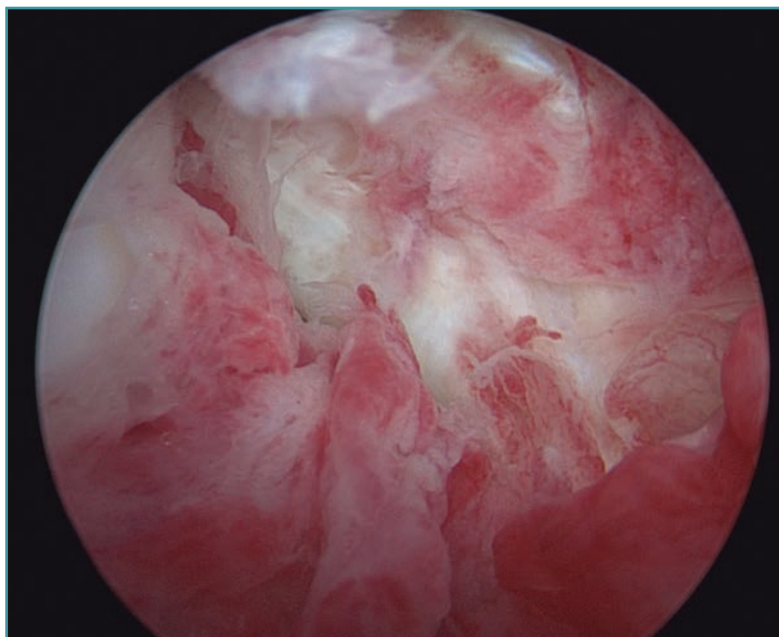
Recibido el 18 de julio de 2018

Aceptado el 19 de julio de 2018

Disponible en Internet: septiembre de 2018

Visión artroscópica desde el portal anteromedial de la cámara anterior del codo derecho de un paciente con rigidez postraumática por secuela de una fractura osteocondral de cabeza de radio y

de cóndilo humeral. Se puede apreciar el engrosamiento y la hipervascularización de la cápsula anterior del codo, responsable del déficit de extensión del codo en este paciente.



<https://doi.org/10.24129/j.reaca.25263.fs1807034>

© 2018 Fundación Española de Artroscopia. Publicado por Imaidea Interactiva en FONDOSCIENCE® (www.fondoscience.com). Este es un artículo Open Access bajo la licencia CC BY-NC-ND (www.creativecommons.org/licenses/by-nc-nd/4.0/).