

RESCATE DE PRÓTESIS TOTAL DE TOBILLO MEDIANTE NOVEDOSA TÉCNICA DE UTILIZACIÓN DEL PERONÉ AUTÓLOGO COMO INJERTO ESTRUCTURAL

Mario Herrera Pérez¹, Víctor Valderrábano², Luis Herrera Navarro³, José Luis Pais Brito¹

¹ Hospital Universitario de Canarias. San Cristóbal de La Laguna (Tenerife). Universidad de La Laguna. ² Hospital Universitario de Basilea (Suiza). ³ Hospital Universitario Nuestra Señora de Candelaria. Santa Cruz de Tenerife

El fracaso de la artroplastia total de tobillo con pérdida de reserva ósea representa un auténtico reto para el cirujano de pie y tobillo. La opción de rescate más adecuada parece ser la artrodesis tibiotarso-calcánea con la utilización del enclavado endomedular retrógrado, utilizando aloinjerto estructural, idealmente la cabeza femoral de banco. El problema se acentúa más en caso de centros que no dispongan de banco de huesos. Describimos en este artículo una novedosa técnica que pretende solucionar este problema utilizando el peroné del paciente como autoinjerto estructural.

PALABRAS CLAVE: Fracaso de prótesis total de tobillo. Artrodesis de tobillo. Fijación endomedular con clavo.

SALVAGE OF A FAILED TOTAL ANKLE REPLACEMENT USING THE PATIENT'S FIBULA AS A STRUCTURAL ALLOGRAFT: A NOVEL TECHNIQUE

The failed total ankle arthroplasty with bone loss stock represents a challenging situation for the foot and ankle surgeon. The most appropriate salvage procedure seems to be the tibio-tarso-calcaneal fusion with an intramedullary retrograde device, using a bone bank femoral head as an allograft. The problem is still worse if we can't access to a bone bank facility. We here describe a novel surgical technique which tries to solve this problem using the patient's fibula as a structural allograft.

KEY WORDS: Failed total ankle replacement. Ankle fusion. Intramedullary nail fixation.

INTRODUCCIÓN

Los avances en los diseños de los componentes de las nuevas prótesis totales de tobillo han permitido mejorar los resultados clínicos y aumentar la tasa de supervivencia de los mismos⁽¹⁾. Estos hechos han producido un resurgimiento en la utilización de la artroplastia total de tobillo como alternativa válida en determinados casos a la artrodesis de tobillo, que era considerada, hasta hace pocos años, el tratamiento de elección para la artrosis evolucionada y sintomática de esta articulación⁽²⁾.

Sin embargo, la artroplastia total de tobillo no está exenta de fracasos debidos a la aparición de infecciones, fallos mecánicos o aflojamientos asépticos⁽³⁾. En estas situaciones, las alternativas de tratamiento son bien la reconversión a artrodesis de tobillo o bien la cirugía de recambio protésico, esta última muy exigente técnicamente.

En casos de aflojamiento aséptico, tras la retirada de los componentes en la cirugía de revisión, nos podemos encontrar con una importante pérdida de la reserva ósea, tanto de la tibia distal como del astrágalo, muchas veces no prevista en la planificación quirúrgica. En estos casos, la literatura parece inclinarse a favor de la artrodesis como cirugía de rescate, utilizando aloinjerto estructural, idealmente la cabeza femoral de banco de huesos⁽⁴⁻⁷⁾.

En lo que respecta a nuestro caso particular, nos encontramos con un aflojamiento aséptico probablemente por mala implantación del componente tibial. Si bien disponemos en nuestro centro de banco de huesos, presentamos en este artículo la novedosa utilización del peroné diafisario del paciente como aloinjerto estructural, técnica introducida en nuestro centro por el Dr. Valderrábano, de la Universidad de Basilea (Suiza).

CASO CLÍNICO

Paciente de 68 años de edad, sin antecedentes personales de interés, intervenido hace 6 años de artroplastia total de tobillo modelo Hintegra (Newdeal®) por artrosis severa de tobillo de causa idiopática. La radiografía muestra una incorrecta implantación del componente tibial (**Figura 1**).

Correspondencia:

Dr. Mario Herrera Pérez
Servicio de Cirugía Ortopédica y Traumatología.
Hospital Universitario de Canarias. Ctra. Ofra, s/n. La Cuesta.
38320 La Laguna (Santa Cruz de Tenerife)
Correo electrónico: herrera42@gmail.com
Fecha de recepción: 04/05/2013

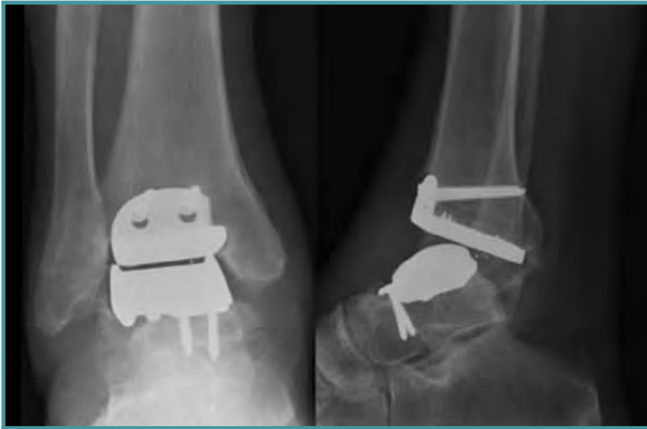

Figura 1. Radiografía anteroposterior y lateral que muestra malposición del componente tibial.

Figure 1. Anteroposterior and lateral radiograph showing the tibial component malposition.

No obstante, y a pesar de este defecto técnico, el paciente evoluciona correctamente hasta hace 7 meses, fecha en la que refiere dolor progresivo en el tobillo que le dificulta la marcha. Inicialmente es controlado con analgésicos, pero posteriormente este dolor se hace continuo e invalidante. Si bien la radiografía no mostraba grandes cambios respecto a los controles previos, solicitamos un estudio de medicina nuclear (gammagrafía ósea) para confirmar el aflojamiento aséptico, solicitando asimismo analítica completa con reactantes de fase aguda. La gammagrafía infor-

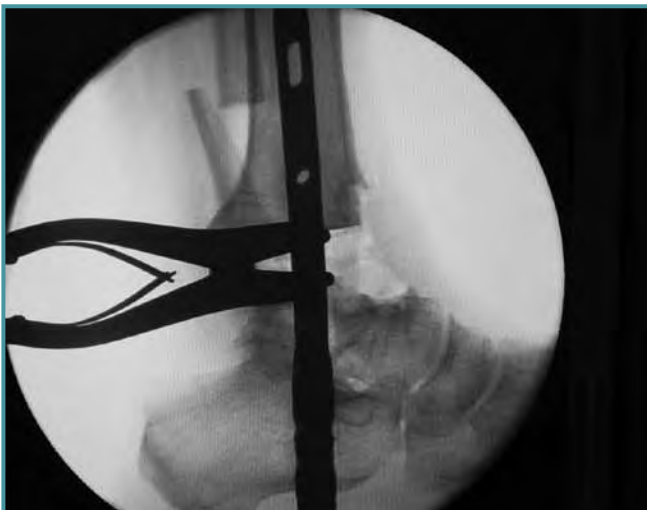

Figura 3. Radiología intraoperatoria que muestra el clavo retrógrado insertado.

Figure 3. Intraoperative radiology showing the inserted retrograde nail.

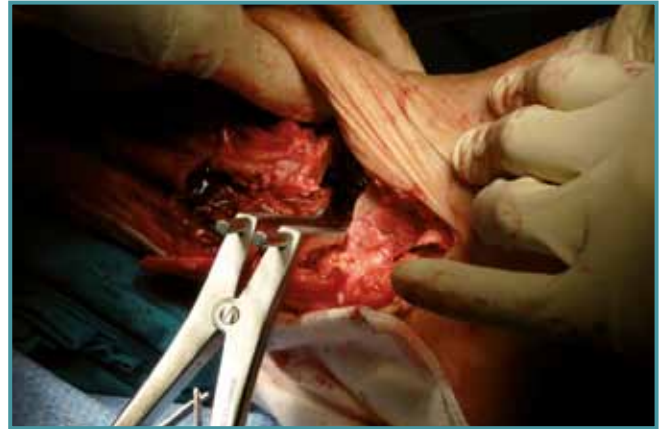

Figura 2. Gap tibioastragalino tras la retirada de los componentes.

Figure 2. Tibioalus gap after removal of the components.

ma de captación anómala para el tiempo de evolución en la interfase tibia-implante. Los reactantes de fase aguda son negativos. Con el diagnóstico de aflojamiento aséptico del componente tibial protésico decidimos la cirugía de revisión. Tras exponer las dos opciones posibles de rescate (recambio protésico vs. artrodesis tibiotarso-calcánea), el paciente decide la artrodesis.

TÉCNICA QUIRÚRGICA

Bajo anestesia general e isquemia del miembro inferior derecho se procede al abordaje lateral de tobillo transperoneal, realizándose osteotomía oblicua del peroné distal. El fragmento de maléolo peroneal se utiliza con autoinjerto de la manera convencional, esto es, dividiéndose longitudinalmente con una sierra utilizando el fragmento medial con autoinjerto triturado y el fragmento lateral como autoinjerto estructural tras finalizar la intervención. Abordamos la articulación encontrándose abundante tejido fibroso alrededor del componente tibial e intraarticular. Se evidencia un aflojamiento completo del componente tibial, con escasa osteointegración, si bien el componente astragalino no muestra signos de aflojamiento. Tras extracción de los componentes protésicos, preservando la mayor cantidad de hueso posible, se coloca un separador en el gap para valorar la pérdida de hueso (Figura 2). Acto seguido, se procede a la implantación del clavo retrógrado de titanio modelo Expert HAN (Synthes®) (Figura 3).

Una vez implantado, y como técnica novedosa, utilizamos el propio peroné del paciente para obtener pequeños cilindros de hueso diafisario más distal, e impactarlos como en empalizada alrededor del clavo de manera circunferencial, como alternativa al uso de cabeza femoral de banco (Figuras 4 y 5). Tras rodear completamente el clavo y rellenar el

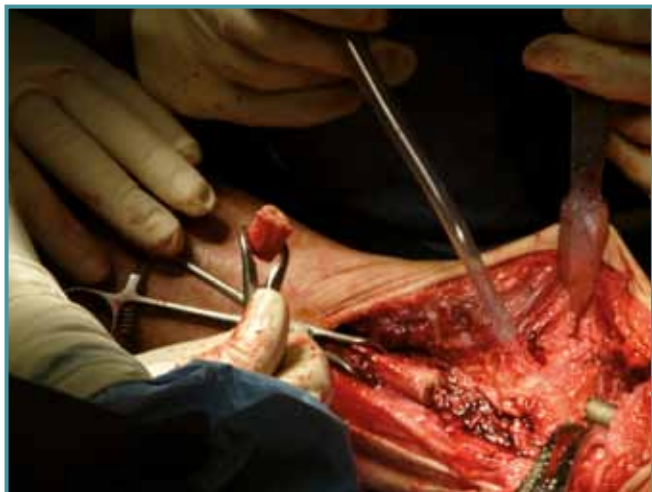

Figura 4. Imagen clínica que muestra la obtención de "cilindros" del peroné.

Figure 4. Clinical image showing the "cylinder" of the fibula removing.

defecto, añadimos el autoinjerto triturado del peroné distal más la matriz ósea desmineralizada. Finalmente se sintetiza el fragmento externo del maléolo con dos tornillos de pequeños fragmentos, con un buen resultado intraoperatorio (**Figuras 6 y 7**). Colocamos una férula posterior de yeso durante 10 días, hasta la retirada de los puntos, y posteriormente una ortesis de tipo *CAM Walker* para permitir una carga parcial a la tercera semana postoperatoria.

A las 6 semanas, la radiografía postoperatoria es correcta, manteniéndose el injerto en su sitio, y se permite la carga total con el *CAM Walker* (**Figura 8**).

DISCUSIÓN

Con el auge experimentado por las artroplastias totales de tobillo, también han aumentado los porcentajes de fracaso de las mismas, que actualmente oscilan en torno al 3% anual^(3,8,9). Los factores que se asocian al fracaso de las prótesis totales de tobillo incluyen problemas de la herida quirúrgica, infección profunda, fracturas maleolares, pobre osteointegración o malposición de los componentes^(10,11). El fracaso de la artroplastia total de tobillo requiere una juiciosa valoración de las partes blandas, vascularización, eje de la extremidad y reserva ósea presente en el paciente.

El aflojamiento aséptico de los componentes es, con mucho, la causa más frecuente de fracaso de las prótesis de tobillo y la que tiene un mayor impacto en la evolución del procedimiento^(2,12). En una revisión de diversas series, se encontró un índice de fracaso medio por aflojamiento del 9,8%, con un rango que va del 4% al 15% a los 15 años⁽¹³⁾. Por otro lado, la tasa de revisión de la prótesis de tobillo oscila entre el 19% y el 26%^(1,3). Mientras que algunos autores recomiendan recambiar los componentes, otros aconsejan directamente realizar la artrodesis tibiototalcalcánea con clavo transcalcáneo en casos de gran pérdida ósea⁽²⁾.

De esta forma, la artrodesis tibiototalcalcánea con clavo endomedular retrógrado parece imponerse cada vez más como la técnica estándar en casos de artroplastias de tobillo fallidas en los que el recambio protésico se haya descartado, como es el caso de infecciones, grandes deformidades tras el aflojamiento o pérdida severa de stock óseo, especialmente del astrágalo^(1,4). En estos casos, la artrodesis es más difícil técnicamente, requiere injertos óseos y el índice de consolidación es menor que en la artrodesis primaria^(2,3).

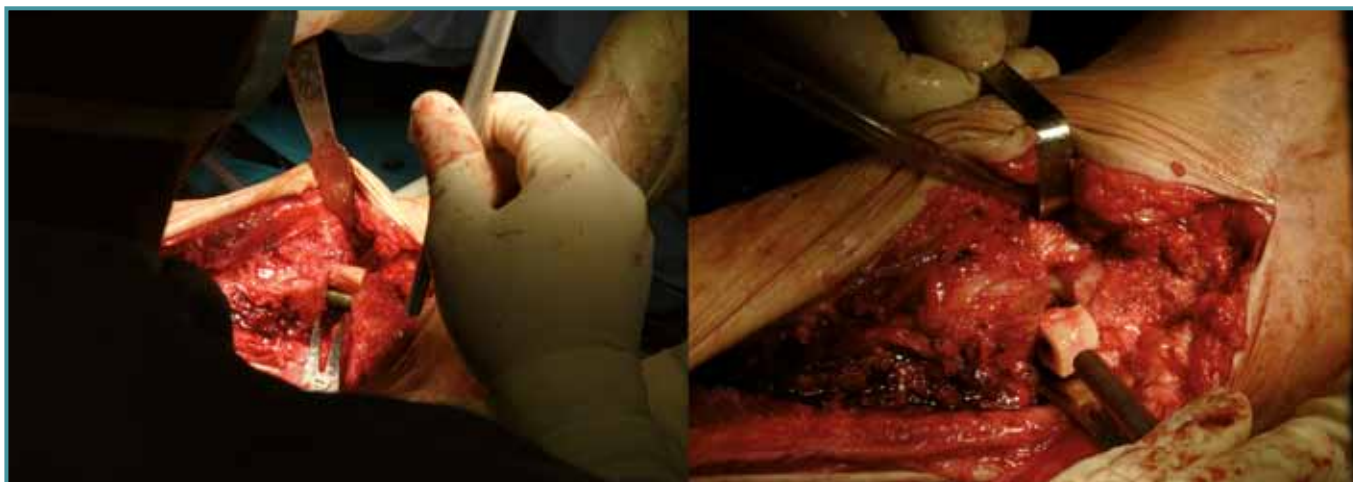


Figura 5. Cilindros impactados en empalizada alrededor del clavo.

Figure 5. Impacted cylinders like a palisade around the nail.



Figura 6. Imagen final: sintetización del maléolo restante.
Figure 6. Final image: synthesizing remaining malleolus.

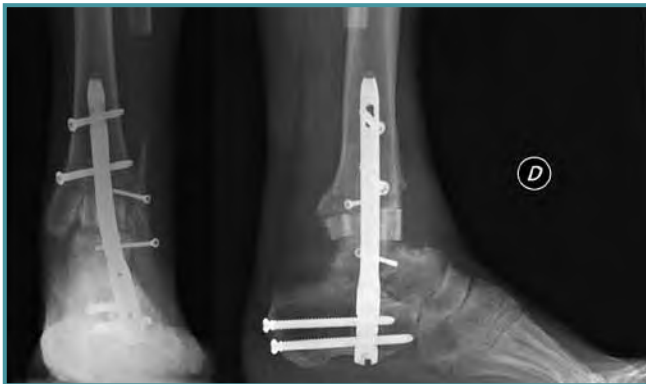


Figura 8. Control radiológico a las 6 semanas.
Figure 8. Radiological control 6 weeks postoperative.

Presentamos aquí una novedosa técnica de autoinjerto del tercio distal peroneal propuesta por uno de los autores, el Dr. Valderrábano, indicada especialmente en casos de necesidad de injerto estructural y no disponibilidad del mismo (ausencia de banco de huesos). Es una técnica novedosa cuyos resultados a medio y largo plazo son aún desconocidos, pero supone una forma relativamente sencilla de obtener autoinjerto estructural con una morbilidad mínima.

AGRADECIMIENTOS

Gracias al Dr. Víctor Valderrábano por su ayuda en la intervención quirúrgica y la posibilidad de presentar este caso.

BIBLIOGRAFÍA

1. Kotnis R, Pasapula C, Anwar F, Cooke PH, Sharp RJ. The management of failed ankle replacement. *J Bone Joint Surg (Br)* 2006; 88-B: 1039-47.

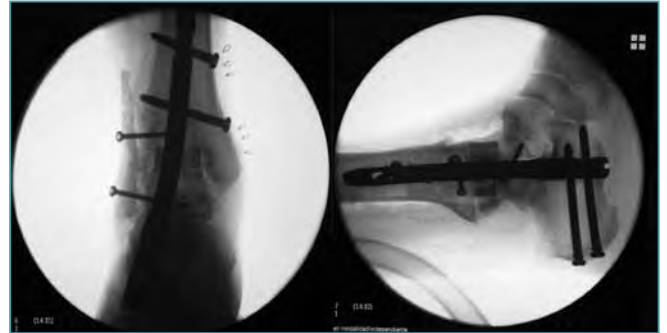


Figura 7. Imagen radiológica final.
Figure 7. Final radiological imaging.

2. Galeote JE, Álvarez-Goenaga F. Artroplastia total de tobillo. Tema de actualización. *Revista de Medicina y Cirugía del Pie* 2012; XXVI: 7-16.
3. Hopgood P, Kumar R, Wood PL. Ankle arthrodesis for failed total ankle replacement. *J Bone Joint Surg (Br)* 2006; 88-B: 1032-8.
4. Doets HC, Zürcher AW. Salvage arthrodesis for failed total ankle arthroplasty. Clinical outcome and influence of method of fixation on union rate in 18 ankles followed for 3-12 years. *Acta Orthopaedica* 2010; 81: 142-7.
5. Spirt AA, Assal M, Hansen ST Jr. Complications and failure after total ankle arthroplasty. *J Bone Joint Surg (Am)* 2004; 86-A: 1172-8.
6. Johl C, Kircher J, Pohlmann K, Jansson V. Management of failed total ankle replacement with a retrograde short femoral nail: a case report. *J Orthop Trauma* 2006; 20: 60-5.
7. Zwipp H, Grass R. Ankle arthrodesis after failed joint replacement. *Oper Orthop Traumatol* 2005; 17: 518-33.
8. Bolton-Maggs BG, Sudlow RA, Freeman MA. Total ankle arthroplasty: a longterm review of the London Hospital experience. *J Bone Joint Surg [Br]* 1985; 67-B: 785-90.
9. Helm R, Stevens J. Long-term results of total ankle replacement. *J Arthroplasty* 1986; 1: 271-7.
10. Wapner KL. Salvage of failed and infected total ankle replacements with fusion. *Instr Course Lect* 2002; 51: 153-7.
11. Stamatis ED, Myerson MS. How to avoid specific complications of total ankle replacement. *Foot Ankle Clin* 2002; 7: 765-89.
12. Krause FG, Windolf M, Bora B, Penner MJ, Wing KJ, Younger AS. Impact of complications in total ankle replacement and ankle arthrodesis analyzed with a validated outcome measurement. *J Bone Joint Surg Am* 2011; 93 (9).
13. Gougoulis N, Khanna A, Maffulli N. How successful are current ankle replacements? A systematic review of the literature. *Clin Orthop Relat Res* 2010; 468: 199-208.