

TUMORES ÓSEOS DEL PIE

L.R. Ramos Pascua, S. Sánchez Herráez, Ó. Fernández Hernández, A. Saldaña Díaz
Servicio de Cirugía Ortopédica y Traumatología. Complejo Asistencial Universitario de León

El manejo de los tumores óseos es difícil, debido a sus diferentes formas y comportamientos y a su baja incidencia. El pie no escapa a este axioma, ya que los tumores en esta región anatómica son particularmente infrecuentes y pueden mostrar un comportamiento clínico y radiológico diferente del que evidencian en otras regiones del esqueleto. Los autores revisan, en primer lugar, los aspectos generales de los tumores óseos del pie, considerando su epidemiología, el proceder diagnóstico y pronóstico y las opciones terapéuticas, para luego pasar a examinar las particularidades regionales e histológicas de estas neoplasias en relación con su tratamiento.

PALABRAS CLAVE: Pie. Tumores óseos. Particularidades. Epidemiología. Diagnóstico. Pronóstico. Manejo terapéutico.

BONE TUMOURS OF THE FOOT

The management of bone tumours is difficult, both because of their varying forms and behaviours and because of their low incidence. The foot is no exception to this axiom, as tumours in this particular anatomic region are particularly infrequent and may exhibit a clinical and radiological behaviour completely at variance to that in other skeletal regions. The authors first review the general aspects of the bone tumours of the foot, considering their epidemiology, the diagnostic procedure and prognosis and the therapeutic options, and then examine the regional and histologic peculiarities of these neoplasms as related to their therapeutic management.

KEY WORDS: Foot. Bone tumours. Peculiarities. Epidemiology. Diagnosis. Prognosis. Therapeutic management.

INTRODUCCIÓN

El manejo de los tumores óseos es difícil, incluso en centros especializados, debido a las diferentes formas y comportamientos de la enfermedad y a su baja incidencia^(1,2). No obstante, la cirugía de salvamento de los miembros y la supervivencia de los pacientes con sarcomas musculoesqueléticos ha aumentado significativamente en las últimas décadas con motivo de los avances en los tratamientos adyuvantes, en la tecnología de la imagen y en los materiales, diseños y técnicas quirúrgicas⁽³⁾. El desarrollo de los bancos de tejidos ha contribuido en la misma medida. El pie no escapa a este axioma, puesto que los tumores allí son particularmente infrecuentes, amén de poder comportarse de forma clínica

y radiográfica diferente a como lo hacen en otros huesos del esqueleto.

Aunque los pacientes deban remitirse a centros de referencia, el conocimiento de las normas básicas del manejo de los tumores óseos es fundamental para no incurrir en errores que repercutan en el tratamiento o en el pronóstico de la enfermedad y ese es el objetivo de esta actualización de tumores óseos en el pie, donde la anatomía regional los hace singulares⁽⁴⁾. Como muestra de la trascendencia del tema, en una serie de 23 sarcomas óseos del pie en un centro de referencia específico, se consideraron como intervenciones quirúrgicas inapropiadas las realizadas inicialmente en 9 de los pacientes⁽⁵⁾. Tampoco faltan publicaciones de casos que, por su extrema rareza, se han tratado de forma inadecuada y se han seguido de forma invariable con recidivas locales⁽⁶⁾.

Los aspectos anatómicos más destacados del esqueleto del pie en relación con la patología tumoral ósea se refieren a las características particulares de los huesos que lo componen y a la pobre compartimentalización del medio- y retropié, que se consideran espacios extracompartimentales (**Figura 1**). El antepié, por el contrario, está bien compar-

Correspondencia:

Dr. Luis Rafael Ramos Pascua
Servicio de Cirugía Ortopédica y Traumatología
Complejo Asistencial Universitario de León
c/ Altos de Nava, s/n
24071 León
Correo electrónico: luisramospascua@gmail.com
Fecha de recepción: 11/05/2011

timentalizado, distinguiéndose 5 compartimentos, que se corresponden con los 5 radios. La superficialidad de los huesos, su organización compacta, la relativamente escasa cobertura de partes blandas, su íntima relación con las estructuras neurovasculares y tendinosas, la delgadez de sus corticales y el abundante componente esponjoso en muchos de aquéllos facilitan el crecimiento tumoral extraóseo y dificultan el tratamiento quirúrgico conservador en las formas agresivas o malignas⁽⁷⁾.

El trabajo, que actualiza revisiones nacionales previas sobre el mismo tema⁽⁸⁻¹⁰⁾, lo hemos estructurado, después de la obligada introducción, en un apartado de generalidades y otro de particularidades, entre las que nos referiremos a las de índole topográfica e histopatológica. En el capítulo de las particularidades topográficas trataremos de técnicas quirúrgicas concretas en relación con la resección y posterior reconstrucción de tumores de los metatarsianos. La intención última, ya apuntada, es recordar al lector, generalmente interesado en la patología del pie, unas enfermedades con las que puede enfrentarse y a las que no está habituado. Las redundancias, sobre todo en aspectos epidemiológicos, se han hecho en beneficio de una mejor comprensión del texto.

GENERALIDADES DE LOS TUMORES ÓSEOS DEL PIE

Epidemiología

Los tumores óseos del tobillo y del pie suponen el 1-5% de todos los del esqueleto^(11,12). En el pie asientan menos del 2% del total y la mayoría son benignos, mostrando algunos de ellos apetencia particular por huesos y/o regiones concretas⁽⁷⁾ (Tabla 1 y Figura 2). En general, la mayoría se diagnostican en el medio- y retropié. En el antepié, los benignos son más frecuentes en las falanges, debido a que los encondromas son muy comunes allí, mientras que los malignos lo son en los metatarsianos.

Los tumores óseos benignos del pie más frecuentes varían según las series, habiéndose citado de forma destacada el tumor de células gigantes⁽¹¹⁾, los osteomas osteoides, los quistes óseos simples y los de estirpe condral⁽¹³⁾, entre los que serían más comunes los osteocondromas, los condromas y los fibromas condromixoides. Entre los malignos primitivos destacan los condrosarcomas y los sarcomas de Ewing^(14,15), si bien en términos absolutos son muy raros⁽¹⁶⁻¹⁸⁾. Menos frecuentes todavía son las metástasis, los mielomas y los linfomas⁽¹⁹⁾, contrastando con lo que ocurriría en otros lugares del esqueleto. Las cifras de metástasis y mielomas, en cualquier caso, con seguridad están infravaloradas porque en muchos pacientes con la enfermedad diseminada no se investigan⁽²⁰⁾.

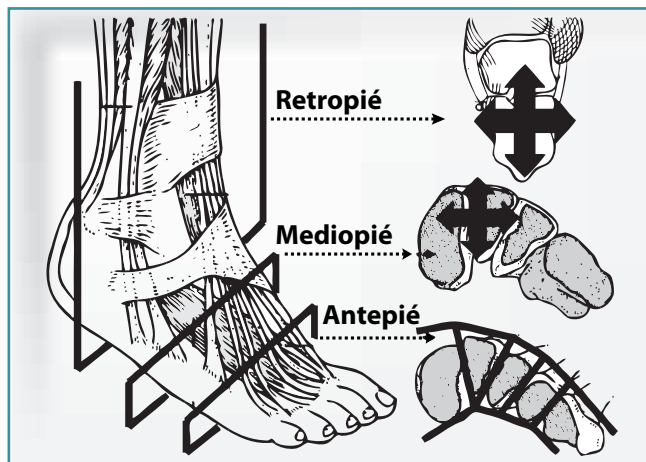


Figura 1. Representación esquemática de la anatomía compartimental del pie, deficiente en el medio- y retropié. En el antepié hay 5 compartimentos bien definidos, correspondientes a los 5 radios. En los cortes coronales a la altura del medio- y retropié se representa la facilidad para la extensión local de los tumores benignos agresivos y malignos a ese nivel.

Figure 1. Schematic representation of the compartmental anatomy of the foot, which is deficient in the mid- and hindfoot. The forefoot comprises five well-defined compartments corresponding to the five radii. In the coronal sections at mid- and hindfoot level, the facility for local extension of aggressive benign and malignant tumours in these locations becomes evident.

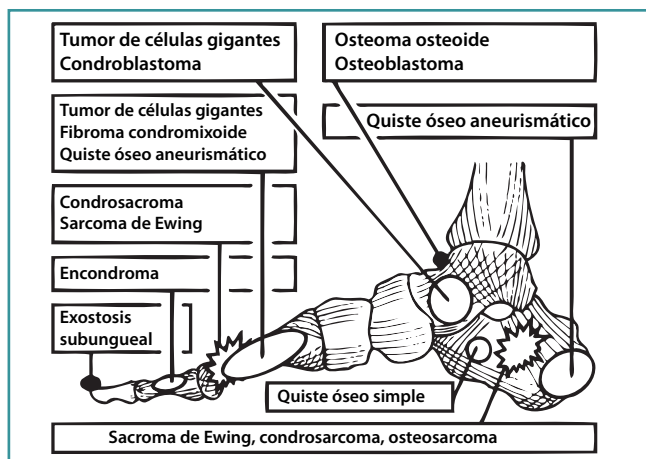


Figura 2. Representación esquemática del asiento más frecuente de diferentes tumores óseos del pie.

Figure 2. Schematic representation of the more frequent locations of various bone tumours of the foot.

Diagnóstico

El diagnóstico de los tumores óseos del pie se basa en datos clínicos, de imagen y patológicos, como el del resto de los

Tabla 1. Incidencia relativa de los tumores óseos primitivos del pie según la suma de diferentes series⁽²⁰⁾

| Tumores óseos benignos (n = 660) | | Tumores óseos malignos (n = 268) | |
|----------------------------------|----------|----------------------------------|----------|
| Tipo tumoral | % de TOB | Tipo tumoral | % de TOM |
| Osteoma osteoide | 31 | Sarcoma de Ewing | 28 |
| Tumor de células gigantes | 14 | Condrosarcoma | 27 |
| Encondroma | 13 | Osteosarcoma | 19 |
| Osteoblastoma | 11 | Tumores vasculares | 8 |
| Fibroma condromixoide | 10 | Fibrosarcoma | 6 |
| Condroblastoma | 9 | HFM | 4 |
| Osteocondroma | 9 | Linfoma | 3 |
| Otros | 3 | Mieloma | 3 |
| | | Otros | 2 |

HFM: histiocitoma fibroso maligno; TOB: tumor óseo benigno;

TOM: tumor óseo maligno.

tumores óseos de otras localizaciones. Clínicamente, debido a la ya comentada estructura compacta de los pequeños huesos del pie y a las escasas partes blandas alrededor, suelen hacerse sintomáticos antes que en asientos más proximales, al igual que también suelen ser más fácilmente palpables. También hay que tener en cuenta que algunas lesiones se presentan con hallazgos clínicos atípicos, como los osteomas osteoides del retropié, donde a menudo son intraarticulares o periarticulares y simulan una artropatía inflamatoria, o se diagnostican a edades poco habituales. Sería el caso de los osteosarcomas, que se descubren a edades más avanzadas de lo que es norma en otros asientos. Tampoco faltan, por otra parte, los casos que se diagnostican de forma casual, como ocurre en muchos quistes óseos simples y lipomas intraóseos calcáneos, o a partir de una fractura patológica, como ocurre en algunos encondromas.

Por lo que a la presentación radiográfica se refiere, aunque el contexto clínico y epidemiológico ayuda al diagnóstico⁽²¹⁾, a menudo los tumores del pie también muestran aspectos diferentes a los que presentan en otras localizaciones. Así ocurre en los fibromas condromixoides, que en el pie cursan con lesiones osteolíticas con amplia reabsorción endostal, expansión ósea y trabeculación, habitualmente sin mineralización de la matriz⁽¹³⁾; o de muchos osteomas osteoides, a menudo no intracorticales. Por las particularidades de los huesos del pie, a las que ya nos hemos referido, no es infrecuente que uno de ellos se afecte en su totalidad, ni que sea más fácil la identificación del tumor en los huesos tubulares del antepié⁽²⁰⁾. La resonancia magnética (RM) y la tomografía computarizada (TC), por su parte, precisan de protocolos con imágenes de alta calidad y planos específicos apropiados.

Con las premisas avanzadas, el diagnóstico de un tumor óseo en el pie debe comenzar con la sospecha clínica y

radiográfica, obligando a completar el estudio de imágenes y, posteriormente, a realizar una biopsia de confirmación cuando el caso lo requiera. Particularmente en este asiento hay que distinguirlos de lesiones no tumorales, óseas y de partes blandas, que son muy comunes y que podrían demorar el diagnóstico y el correspondiente tratamiento, además de hacerlo equivocado⁽²²⁾. Las metástasis, por ejemplo, pueden confundirse con infecciones resistentes a antibióticos o con artropatías inflamatorias⁽¹⁹⁾. El diagnóstico se completa con el estudio de extensión de la enfermedad en las formas benignas agresivas y malignas, que permiten la estadificación lesional. Al respecto, el sistema habitual es el mismo al empleado en todos los tumores óseos, que distingue entre formas benignas (inactivas, activas o agresivas) y malignas (de bajo grado, de alto grado y metastásicas)⁽²³⁾.

Con respecto a las biopsias de los tumores óseos del pie, sus normas son las mismas que las de las biopsias de los tumores óseos y de las partes blandas de otra localización⁽²⁴⁾. Siempre debe intentarse evitar la contaminación de las estructuras neurovasculares mayores, abrir vainas tendinosas extrínsecas, atravesar la piel plantar o invadir las articulaciones adyacentes. Obviamente, el trayecto de la biopsia debe poder ser resecaado durante la cirugía definitiva. Como norma general, las biopsias de lesiones del antepié y del mediopié deben ser longitudinales y dorsales, mientras que las del retropié deben ser longitudinales y laterales. En cuanto al tipo de biopsia, podrían ser abiertas o cerradas, con un buen rendimiento de las punciones-aspiraciones con aguja fina (PAAF) en algunas formas tumorales concretas, como los tumores de células gigantes y los sarcomas de Ewing⁽²⁵⁾.

Tratamiento y pronóstico

Los objetivos y métodos de tratamiento de los tumores óseos del pie también son los mismos que los de otros tumores esqueléticos. A nivel local, cuando no se opta por la observación en tumores benignos inactivos, el tratamiento quirúrgico suele ser de elección, con la particularidad de que allí las dificultades en relación con la obtención de un margen oncológico adecuado aumentan debido a la facilidad del crecimiento tumoral⁽⁷⁾, a la que ya nos hemos referido. Como consecuencia de ello y de la morbilidad de la radioterapia en el pie, las amputaciones en el caso de tumores benignos agresivos y malignos son frecuentes frente a los procedimientos de resección o salvamento del miembro⁽²⁶⁾. No obstante, éstos se podrían intentar en lesiones radio- y quimiosensibles que no precisen una intervención quirúrgica posterior y en otras como los sarcomas de Ewing, que se benefician de protocolos combinados de quimioterapia, cirugía y radioterapia⁽¹⁵⁾.

Las indicaciones del tratamiento local de los tumores óseos del pie dependen del estadio lesional⁽²⁷⁾, de su loca-

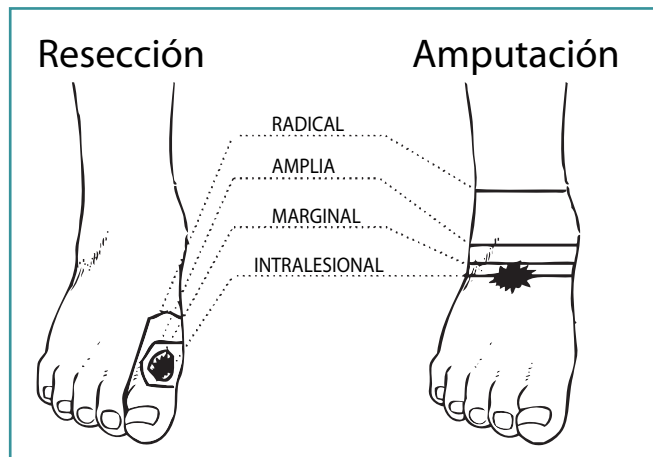


Figura 3. Representación esquemática de los tipos de resección y amputación en el tratamiento de tumores óseos del pie atendiendo a los márgenes quirúrgicos.

Figure 3. Schematic representations of the various modalities of resection and amputation in the therapeutic surgical management of bone tumours of the foot, considering the surgical margins.

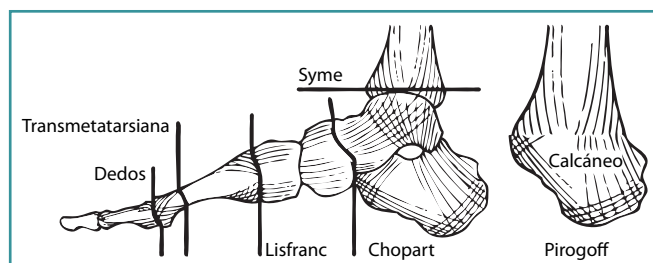


Figura 4. Representación esquemática de las amputaciones del pie. A la derecha, la amputación de Pirogoff en una visión lateral, consistente en la eliminación de la parte anterior del pie y el astrágalo, conservando el calcáneo, que se artrodesa al extremo distal de la tibia con poca pérdida de longitud, pudiendo hacer innecesaria la protetización del miembro⁽³⁸⁾.

Figure 4. Schematic representation of foot amputations. To the right, a lateral representation of Pirogoff's amputation, which consists of the elimination of the fore- and midfoot and the talus with preservation of the calcaneus which is arthrodesed to the distal end of the tibia with but slight loss of length; this may preclude the need for a prosthesis of the limb⁽³⁸⁾.

lización y de la discapacidad posquirúrgica que se prevea en cada caso, teniendo en cuenta que es obligado respetar los márgenes oncológicos adecuados a cada tumor (intralesionales, marginales, amplios o radicales). A modo de recuerdo, la resección intralesional se hace a través del tejido tumoral; la marginal, a través de su borde; la amplia, por tejido sano intracompartimental; y la radical, por tejido sano extracompartimental (Figuras 3, 4 y 5). Como sólo los

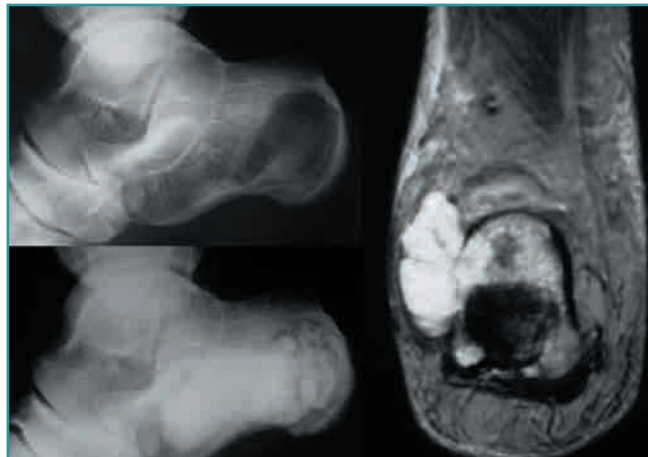

Figura 5. Condrioblastoma del astrágalo, con control radiográfico a los 2 años tras resección en bloque y reconstrucción mediante homoinjerto y triple artrodesis.

Figure 5. Chondroblastoma of the talus, with radiographic control two years later after en bloc resection and homoinjerte and triple arthrodesis reconstruction.

tumores del antepié limitados a un dedo o a un metatarsiano se consideran intracompartimentales⁽²⁸⁾, si bien también podrían serlo los del medio- y retropie confinados a los límites corticales del hueso donde se originan, todos los tumores en esas situaciones se podrían abordar con la intención de conseguir un margen quirúrgico amplio. Idealmente, las lesiones benignas inactivas serían candidatas a observación; las activas, a resecciones intralesionales o marginales; las agresivas, a tratamientos amplios; las malignas de bajo grado, a tratamientos amplios; y las malignas de alto grado, a tratamientos amplios o radicales. Las recidivas obligarían a intentar un margen amplio, que suele ser difícil de conseguir en procedimientos conservadores (Figura 6).

Los curetajes, ejemplo de resecciones intralesionales, suelen ser difíciles de realizar porque las lesiones a menudo están adyacentes al hueso subcondral⁽²⁹⁾. Por el mismo motivo, las recidivas son frecuentes, intentando reducirse con el empleo de adyuvantes locales del tipo del fenol o el cemento acrílico. Otra posibilidad más funcional para reducir la recidiva es hacer una resección en bloque y una artrodesis como método de reconstrucción. Las resecciones en bloque son mucho más fáciles en los metatarsianos que en los huesos del tarso, aunque también aquí pueden realizarse (Figura 7). La reconstrucción después de todos estos procedimientos obligaría al uso de injertos y/o sustitutivos óseos^(30,31).

Las amputaciones, por su parte, cuando no son obligadas para obtener márgenes de resección amplios o radicales, complementadas con las respectivas ortesis, suelen ser más funcionales que los procedimientos conservadores,

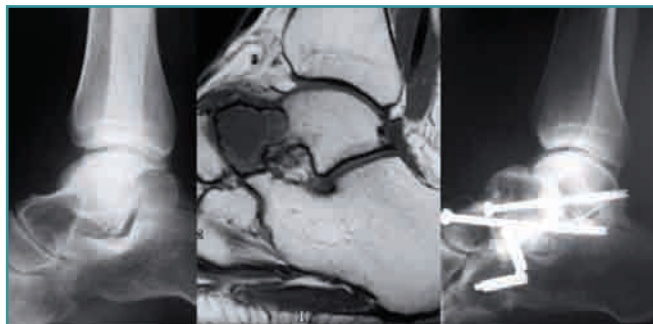


Figura 6. Tumor condral del calcáneo remitido a nuestro servicio por recidiva tumoral, tras curetaje y relleno con sustitutivo óseo. Se trataba de un condrosarcoma y se realizó una amputación por el tercio distal de la pierna.

Figure 6. Chondral tumour of the calcaneus referred to our service because of tumour relapse, after curettage and cavity filling with a bone substitute. The neoplasm was actually a chondrosarcoma, and amputation at the distal third of the leg was performed.

en los que no conviene obsecarse⁽⁶⁾. En este sentido, una amputación por debajo de la rodilla asegura un margen radical y es muy bien tolerada por el paciente, que recupera rápidamente la función y puede continuar las terapias adyuvantes.

Con respecto a la reconstrucción de las partes blandas del pie en defectos de las mismas por la resección de un tumor óseo en un procedimiento de salvamento del miem-

bro, si se precisara un injerto, éste debiera ser duradero y tolerar el estrés mecánico⁽³²⁾. En áreas proximales no sometidas a cargas se emplearían colgajos locales fasciocutáneos. En defectos grandes podría recurrirse a transferencias titulares libres, con colgajos del antebrazo radial, la fascia temporoparietal o el brazo lateral. En el talón y en el área plantar media se podrían utilizar colgajos locales, entre los que el más versátil es el de la arteria plantar media, que está disponible sólo cuando la arteria tibial posterior está intacta. Otra opción sería la transferencia microvascular de colgajos distantes, como el radial del antebrazo, ideal por ser delgado, tener un pedículo largo y ser fácil de obtener. Si el defecto del pie se asociara con una gran cavidad, los colgajos musculares serían de elección, especialmente los del músculo gracilis o del serrato anterior. Para el antepié y la región plantar distal se suelen emplear transferencias titulares libres. Finalmente, cuando se prefiere una cobertura más estable y duradera, se elegirían colgajos musculares libres e injertos cutáneos.

De forma general, cada paciente tiene que ser considerado individualmente, adaptando el tratamiento y el margen quirúrgico, en caso de decidirse éste como tratamiento local, al tipo y estadio tumoral. El resultado funcional depende del procedimiento quirúrgico realizado. En ausencia de recidivas locales, después de curetajes o de la resección de un radio, los pacientes suelen referir poco dolor y tumefacción, con mínimas restricciones de la marcha. La resección de hasta 3 radios también es compatible con una función

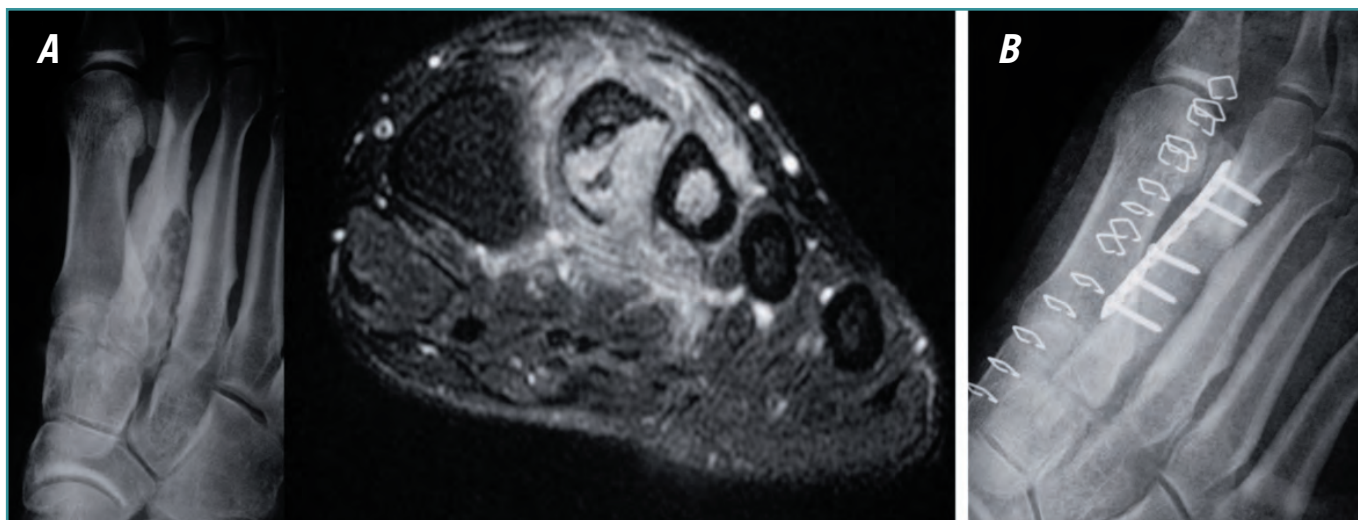


Figura 7. A: Osteoblastoma del segundo metatarsiano. **B:** Tratamiento del mismo, en el que se realizó resección en bloque intraarticular de los dos tercios proximales del metatarsiano y reconstrucción con autoinjerto de cresta iliaca tallado encastrado en la segunda cuña y fijado al remanente metatarsiano con una placa atornillada.

Figure 7. A: Osteoblastoma of the second metatarsal bone. **B:** Therapeutic management of it, in bloc intraarticular resection of the proximal two-thirds of the metatarsal bone and reconstruction with an iliac crest autograft, carved and embedded in the second cuneate and fixed to the metatarsal remnant with a screwed plate.

aceptable. Las artrodesis tarsianas y tibiotarsiana se toleran de igual forma. Las amputaciones del antepié o de la pierna precisan de ortesis y, lógicamente, limitan la deambulación⁽²⁸⁾. En cuanto al pronóstico de la enfermedad, en el caso de los tumores malignos sería más favorable al de los mismos tumores en localizaciones más proximales⁽²⁹⁾.

PARTICULARIDADES DE LOS TUMORES ÓSEOS DEL PIE

Particularidades según la localización

Tumores óseos del tarso

El 34% de los tumores óseos del pie se localizan en los huesos del tarso, con preferencia por el calcáneo y el astrágalo⁽³³⁾, que son el lugar habitual de asiento de los tumores óseos formadores de hueso, tanto benignos como malignos, de condroblastomas y de muchas lesiones quísticas pseudotumorales⁽³⁴⁾. También se dan cita allí tumores de células gigantes, sarcomas de Ewing y otros sarcomas derivados del tejido conectivo, así como metástasis.

En el calcáneo, la apófisis y las regiones subarticulares dorsales, equivalentes a las zonas epifisarias de los huesos largos, son el asiento de los tumores clásicamente epifisarios, como son los condroblastomas y los tumores de células gigantes. La parte central del hueso, que correspondería a la diáfisis de los huesos largos, sería asiento de sarcomas de Ewing y de metástasis.

El manejo diagnóstico de los tumores óseos del tarso es el enunciado en las generalidades. Por lo que respecta a las biopsias, respetando sus normas generales, el astrágalo posterior puede abordarse a través de una incisión posterolateral entre los tendones peroneos y el tendón de Aquiles, teniendo cuidado de no invadir la articulación del tobillo. Las lesiones del cuello del astrágalo se abordan por incisiones longitudinales anteromediales, paralelas al cuello, entre las vainas de los tendones tibial anterior y posterior.

En los tumores del calcáneo hay que evitar la contaminación de la vaina de los tendones peroneos y del seno del tarso en los abordajes laterales. El abordaje medial se evita para no contaminar el paquete neurovascular tibial posterior y sólo se utiliza en lesiones benignas inactivas o activas (estadios 1 o 2 de Enneking). El abordaje habitual es longitudinal, en la cara lateral del talón, a la altura o por encima de la unión de la piel plantar con la dorsal, paralela a la superficie plantar del talón.

El abordaje del resto de los huesos del tarso se hace mediante incisiones longitudinales directas sobre el hueso, siendo difícil respetar otras articulaciones adyacentes y las vainas tendinosas, cuya exposición es inevitable. Por este motivo, para evitar recidivas posteriores en el supuesto de realizar

biopsias incisionales, están justificadas biopsias escisionales en lesiones que parecen agresivas o malignas de bajo grado.

Con respecto al tratamiento local concreto, en el astrágalo y en el calcáneo las lesiones benignas inactivas y activas se tratarían con observación y curetaje, respectivamente. En las lesiones benignas agresivas (estadio 3) se podrían intentar curetajes agresivos, si bien el riesgo de recidivas y la dificultad del control local de éstas aconsejarían procedimientos de resección no intralesionales de entrada, como sería una resección en bloque. La talectomía y la calcaneotomía serían opciones a considerar de forma obligada en aquellos casos y en tumores malignos intracompartimentales de bajo grado (estadio IA)⁽³⁵⁾. En todos los extracompartimentales y en los de alto grado (estadios IB y II) la amputación es casi siempre obligada por debajo de la rodilla, a menos que exista un tratamiento adyuvante efectivo que complemente la resección quirúrgica (**Figura 5**).

Las reconstrucciones tras resecciones en bloque del astrágalo suelen seguirse de artrodesis, que pueden ser tibiotalares y que ofrecerían mejores resultados funcionales que una amputación. Cuando la cabeza y el cuello se mantienen, la artrodesis de tobillo tipo Blair es una posibilidad, empleando el astrágalo residual como injerto entre la tibia y el calcáneo. Cuando la talectomía es total, el calcáneo y el escafoides se fijan al extremo distal de la tibia, aprovechando los maleolos como injerto⁽²⁹⁾.

El sacrificio del calcáneo y/o de su superficie plantar cutánea pueden hacer preferible una amputación a otro procedimiento conservador, aunque también existen técnicas de relleno del espacio residual con un espeso pedículo de piel y grasa subcutánea que se complementaría con el empleo de calzado especial⁽³⁶⁾. Otra opción conservadora tras la calcaneotomía es la reinserción simple del tendón de Aquiles y de los tejidos blandos plantares mediante puntos transóseos al astrágalo, lo que puede deparar resultados funcionales satisfactorios⁽³⁴⁾. Otra posibilidad es la reconstrucción con homoinjertos de calcáneo, con prótesis o con autoinjertos vascularizados de costilla, de cresta iliaca⁽³⁷⁾ o de peroné. El colgajo osteofasciocutáneo vascularizado de peroné permite contar con un hueso resistente al peso del cuerpo que cura rápidamente y que se hipertrofia de forma progresiva en respuesta a la carga, con una capa de partes blandas que se interpondría entre él y la piel que sirve para absorber vibraciones, sin precisar de anastomosis vasculares por la proximidad del sitio donante al de recepción en el retropié. Adicionalmente, se permitiría un talón sensible con conservación de un contorno relativamente normal y estético, con poca morbilidad en el sitio donante⁽³⁶⁾.

Abundando en el tratamiento conservador de un tumor maligno del calcáneo, los condicionantes anatómicos de este hueso son fundamentales. A diferencia de otros huesos del pie, aquél tiene una única cara, la interna, en contacto con el paquete

neurovascular mayor del pie, y esto hace que, si esta estructura no estuviera contaminada por el tumor, pudiera intentarse evitar una amputación en pacientes seleccionados⁽³⁶⁾.

En los huesos del tarso anterior, los tumores benignos se tratan con curetajes o con resecciones amplias en bloque. La reconstrucción posterior consistiría en un relleno con injerto óseo esponjoso o en una artrodesis con injerto corticoesponjoso. Los tumores malignos (estadios I y II) no suelen ser candidatos a procedimientos quirúrgicos conservadores y sí a amputaciones como la de Syme, la de Pirogoff⁽³⁸⁾ o más proximales. La amputación de Chopart está indicada en pocas ocasiones, cuando es posible un margen amplio de resección y la persistencia de un colgajo plantar adecuado para la cobertura de las partes blandas.

Tumores óseos de los metatarsianos

Un tercio de los tumores óseos del pie se localizan en los metatarsianos⁽³³⁾, que son asiento habitual de osteocondromas y condrosarcomas. También se diagnostican allí lesiones pseudotumorales, tumores formadores de hueso, fibromas condromixoides, tumores de células gigantes, sarcomas de Ewing y otros.

El abordaje a los metatarsianos en el caso de biopsias o de tratamientos quirúrgicos definitivos se hace a través de incisiones longitudinales. En los metatarsianos segundo al quinto aquéllas son dorsales, con inevitable exposición de las vainas de los tendones extensores, que no deben abrirse. El primer metatarsiano, sin embargo, se aborda a través de una incisión medial longitudinal entre el extensor largo y el abductor.

En los metatarsianos, las lesiones benignas activas (estadio 2) y agresivas (estadio 3) y las malignas intracompartimentales de bajo grado (IA) pueden tratarse de manera conservadora mediante resección amplia y reconstrucción con injertos corticales intercalares o terminales⁽³⁰⁾. Sin embargo, en los 4 metatarsianos laterales, la morbilidad del procedimiento hace preferible la resección del radio sin reconstrucción.

Las lesiones malignas de alto grado suelen ser extracompartimentales (estadio IIB). Su tratamiento quirúrgico puede ser una resección amplia o, más frecuentemente, una amputación tarsometatarsiana o más proximal. Éstas están indicadas cuando la extensión del tumor impide su resección con márgenes amplios, así como cuando está extendido a las capas superficiales a la envoltura intrínseca del metatarsiano en la cara plantar del pie, y/o cuando la cobertura de las partes blandas después de la resección está comprometida. No suelen ser bien tolerados los colgajos locales movilizados, debido a su insuficiente vascularización, ni las transferencias de colgajos libres vascularizados en la planta del pie, donde son poco duraderos. Con todo, la amputación suele preferirse también a una intervención conservadora que depare resultados poco funcionales.

Para conseguir márgenes amplios en el tratamiento quirúrgico conservador de un tumor estadio IIB de los metatarsianos suele precisarse sacrificar los metatarsianos inmediatamente vecinos al de asiento del tumor. De tal modo, cuando la lesión asiente en el primer o en el quinto metatarsianos, la resección incluiría a éstos y al segundo o cuarto, respectivamente^(39,40); y cuando asiente en los metatarsianos medios incluiría al de origen del tumor y a los 2 vecinos. Un pie con 3 metatarsianos contiguos es mecánicamente aprovechable. Un pie con sólo 2 metatarsianos, sobre todo si éstos son el cuarto y el quinto, es muy incapacitante, aunque con ayuda de dispositivos ortésicos se mejora su estabilidad. En todos los casos se puede intentar la reconstrucción, que es posible con injertos, eventualmente vascularizados⁽⁴⁰⁾.

Resección de uno o más radios

La resección de un radio supone el sacrificio de una unidad metatarsofalángica, con sus estructuras musculotendinosas intrínsecas y extrínsecas. Sacrifica el dedo y parte o la totalidad del metatarsiano correspondiente. La amputación del cuarto o del quinto radio suelen ofrecer mejores resultados que la del primero o segundo. La del primer radio suele originar una hiperpresión de los radios vecinos, mientras que la del segundo, un *hallux valgus*.

Se realiza una incisión elíptica en torno a la base del dedo cuyo radio se quiere amputar y otra longitudinal dorsal que se prolonga hasta la base del metatarsiano correspondiente, a modo de raqueta. Se cortan los tendones extensores del dedo a nivel de la articulación tarsometatarsiana, la cápsula de esta articulación, los músculos interóseos dorsales en su inserción en los metatarsianos vecinos y el ligamento intermetatarsiano transversal profundo. La disección continúa a lo largo de la superficie de los metatarsianos adyacentes hasta los músculos interóseos volares. A través de la porción plantar de la incisión elíptica, los tendones flexores largos y cortos de los dedos y los lumbricales son identificados y cortados proximalmente a la articulación metatarsofalángica. El cierre se hace en un plano que incluye los tejidos profundos y la piel. La parte dorsal de la incisión se sutura longitudinalmente y la distal, correspondiente a la base del dedo, afrontando transversalmente los bordes. La técnica de la resección de varios radios es similar a la descrita, incluyendo en la pieza de resección a los inmediatamente contiguos al de asiento del tumor, como se explicó en el apartado de las indicaciones.

Resección de un metatarsiano y reconstrucción intercalar

La resección de un metatarsiano comienza con una incisión dorsal longitudinal sobre el metatarsiano patológico, extendida desde la articulación metatarsofalángica hasta la

tarsometatarsiana. Conociendo la extensión del tumor por los estudios de imagen preoperatorios, se profundiza hasta los límites sanos del tumor, llegando a las cápsulas articulares metatarsofalángica y tarsometatarsiana. Cuando el tumor es intraóseo, se llega hasta el periostio del metatarsiano. Respetando los márgenes a los que obligue la naturaleza tumoral, se reseca el metatarsiano parcialmente o en su totalidad, pudiendo incluir, a nivel proximal, parte del hueso tarsiano correspondiente.

También se puede utilizar un pequeño autoinjerto del calcáneo para reparar defectos, reconstruyéndose el lecho donante con un homoinjerto⁽³¹⁾.

La reconstrucción de un metatarsiano previamente reseca, habitualmente el primero, suele hacerse con autoinjerto estructural de peroné⁽⁴¹⁾, excepcionalmente vascularizado⁽⁴²⁾. Éste podría obtenerse de la pierna del mismo lado a la del pie portador del tumor o de la contralateral sana, en ambos casos con isquemia del miembro. Si se obtiene de la pierna ipsilateral, se comienza resecaando el tumor, aunque sería más seguro en términos oncológicos extraer primero el injerto y cerrar la herida quirúrgica. Si se decide usar el peroné contralateral, se comienza obteniendo el injerto para disponer de más tiempo de isquemia para la resección. El autoinjerto estructural también puede obtenerse de la cresta iliaca, que ofrece la ventaja de permitir obtener injerto autólogo esponjoso adicional para añadir a las uniones del hueso donante con el receptor, o de la tibia^(30,43) (**Figura 7**). En algún caso se ha hecho en un segundo tiempo, manteniendo la longitud del hueso a reconstruir con cemento⁽⁴⁴⁾, o se ha empleado un pequeño autoinjerto del calcáneo ipsilateral, rellenándose el lecho donante con un homoinjerto⁽³¹⁾. Estos homoinjertos podrían usarse de forma única en la reconstrucción.

La reconstrucción después de resecciones intercalares hemicorticales puede hacerse con auto- u homoinjertos corticales debidamente tallados y fijados con tornillos de mini-fragmentos. La de las resecciones intercalares completas se haría preferentemente con autoinjerto cortical estructural fijado con una placa y tornillos. Cuando se preserva un pequeño fragmento de la cabeza del metatarsiano, la fijación de ésta al injerto se hace mediante 2 agujas de Kirschner cruzadas. La superficie de contacto del injerto al hueso receptor puede aumentarse mediante osteotomías en escalón u oblicuas, lo que también aumenta la estabilidad del montaje. El inconveniente es la dificultad técnica del procedimiento. En todos los casos, sobre todo cuando las osteotomías son rectas, es conveniente añadir autoinjerto esponjoso en las zonas de unión del injerto al hueso receptor. Se obtendría de la cresta iliaca si ésta hubiera sido el lugar de obtención del injerto cortical.

Cuando la cabeza del metatarsiano está incluida en la resección, el extremo distal del injerto se redondea como si se tratara de una cabeza, o se hace contactar con la base de la primera falange debidamente cruentada⁽⁴³⁾. En el pri-

mer caso, el injerto se fijaría proximalmente con una placa. En el segundo, habitualmente con una aguja de Kirschner. En niños, el autoinjerto puede ser el extremo proximal del peroné, incluyendo su epífisis, para intentar que continúe el crecimiento del hueso trasplantado y la reconstrucción de la nueva articulación metatarsofalángica⁽⁴²⁾. Cuando la resección a nivel proximal incluye el hueso subcondral de la primera cuña, el injerto se introduce en su seno esponjoso, pudiendo fijarse con una aguja de Kirschner introducida desde la cara plantar de la cabeza del metatarsiano.

Todos los procedimientos finalizan realizando una hemostasia meticulosa, colocando un drenaje aspirativo, si se considera oportuno, y suturando por planos la herida quirúrgica. En todos los casos es obligada la inmovilización enyesada y la descarga del miembro hasta la demostración radiográfica de la consolidación. Algunos emplean durante este tiempo un dispositivo de estimulación eléctrica para facilitar la incorporación del injerto.

Tumores óseos de las falanges

El 33% de los tumores óseos del pie se localizan en las falanges⁽³³⁾, donde habitualmente se localizan los encondromas y, en las distales, las exostosis subungueales.

Las lesiones de las falanges proximales y medias suelen abordarse por incisiones dorsales, mientras que las de las falanges distales pueden tratarse con biopsias escisionales si son extensas o expansivas.

Los tumores benignos activos, cuando son sintomáticos o exponen a una fractura patológica, como sería el caso de algunos encondromas, se tratan con procedimientos intralesionales y relleno con injerto óseo. También es posible la resección marginal en bloque y la reconstrucción con injerto⁽³¹⁾. Cuando se sospecha una lesión benigna agresiva o maligna y la función del dedo se supone comprometida, se realiza una amputación como tratamiento primario. Este procedimiento evita el riesgo de recidiva y tiene una morbilidad pequeña. Algunos tumores en estadio IIA y todos los de estadio IIB requieren la amputación del radio, cuanto menos. Si el tumor asienta en la base de la falange proximal y se extiende a los metatarsianos adyacentes, se precisaría una amputación transmetatarsiana o más proximal.

Las exostosis subungueales, como entidad particularmente frecuente, se extirpan por su base de implantación falángica previa exéresis de la uña.

Particularidades según la estirpe histopatológica

De forma esquemática, la Organización Mundial de la Salud (OMS) clasifica los tumores óseos según su estirpe histopatológica en tumores formadores de hueso, tumores formadores

de cartílago, tumores de células gigantes, tumores de origen medular, otros derivados de tejidos conectivos, tumores derivados de tejidos de inclusión, lesiones pseudotumorales y metástasis. Todos, en mayor o menor número, podrían estar representados en el pie^(33,45).

Tumores formadores de hueso

Los tumores formadores de hueso benignos son el osteoma, el osteoma osteoide y el osteoblastoma. El osteosarcoma es la variante maligna. El primero de aquéllos, el osteoma, se localiza con relativa frecuencia en el calcáneo, donde habitualmente se descubre por casualidad en radiografías realizadas por otro motivo. No precisa más que saber de su existencia.

El osteoma osteoide es el tumor óseo benigno más frecuente del pie, donde asientan el 4-10% de todos los osteomas osteoides del esqueleto⁽⁴⁶⁻⁴⁸⁾. Suponen el 26% de todos los tumores del pie y el 35% de los benignos, y la mayoría asientan en el astrágalo o en el calcáneo. Aquí suelen situarse en las porciones subarticulares⁽²⁰⁾, mientras que allí, donde asientan el 30-60% de los casos⁽⁴⁹⁾, suelen descubrirse en la cara superior del cuello, a menudo como formas intraarticulares y subperiósticas con signos radiográficos difíciles de interpretar. Entre éstos, habría que reparar en una erosión cortical típica sin apenas reacción osteoblástica. Los hallazgos gammagráficos y de RM también pueden ser imprecisos. Todo ello, unido a una sintomatología que puede diferir de la característica tumoral, es causa de retrasos y equívocos diagnósticos⁽⁵⁰⁾. En el antepié, sin embargo, suelen ser corticales y mostrar el aspecto radiográfico típico de los osteomas osteoides de los grandes huesos largos del esqueleto, lo que facilita el diagnóstico. En todos los casos, éste comienza por la sospecha clínica en pacientes jóvenes, siendo la TC la exploración de elección para identificar el *nidus* y, posteriormente, eliminarlo⁽⁵⁰⁾. El tratamiento consiste en la resección artroscópica o percutánea de aquél, si bien también tiene cabida la técnica de la termoablación guiada por TC⁽⁵¹⁾ y la clásica resección en bloque.

El osteoblastoma, como el osteoma osteoide, con un *nidus* de mayor tamaño, puede diagnosticarse en asientos subperiósticos de la cara dorsal del cuello del astrágalo, aunque más veces son intramedulares. También se observa en los metatarsianos, donde se presenta como lesiones redondeadas u ovaladas mayores de 1,5 a 2 cm de diámetro y asiento diafisario (Figura 7). La lesión está bien circunscrita, con más o menos esclerosis, y la mitad de los casos muestran matriz mineralizada, habitualmente con osteoporosis regional de los huesos vecinos. La reacción perióstica está presente en el 25% de los casos, generalmente en lesiones subperiósticas, y el 10-15% de las lesiones asocian quistes óseos aneurismáticos secundarios. Hay formas localmente agresivas y el

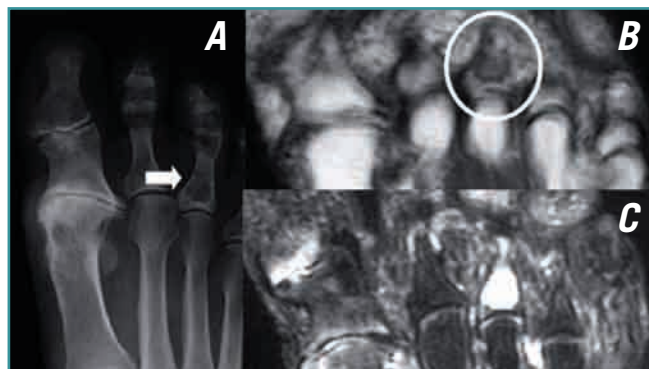


Figura 8. Encondroma de la falange proximal del tercer dedo del pie en una paciente con metatarsalgia tras cirugía por hallux valgus. Se observa la radiolucencia central incidentalmente (A) y, en RM, una baja intensidad de señal en T1 (B) y alta señal en T2 (C), correspondiente a cartílago hialino con alto contenido en agua.

Figure 8. Enchondroma of the proximal phalanx of the third digit of the foot in a female patient with metatarsalgia after hallux valgus surgery. There is incidental (A) central radiolucency and low MR signal intensity in T1 (B) and high signal intensity in T2 (C), corresponding to hyaline cartilage with high water content.

tratamiento va desde el curetaje hasta la resección amplia, con la reconstrucción pertinente.

Los osteosarcomas del pie suponen el 0,17-2,08% de todos los osteosarcomas, asentando habitualmente en los huesos del tarso^(6,52). Entre ellos, el calcáneo es el más afectado. También se han diagnosticado en los metatarsianos. La mayoría son centrales, osteoblásticos y de alto grado, con aspectos radiográficos muy variables. Con respecto a los de otra localización esquelética, suelen diagnosticarse en pacientes de mayor edad, en torno a la cuarta década de la vida, con algún caso en pacientes octogenarios⁽⁵²⁾, más en mujeres y después de periodos sintomáticos más prolongados⁽⁵³⁾. El manejo diagnóstico y terapéutico no difiere del de los osteosarcomas convencionales de otro asiento. De tal forma, nunca es justificable la tentación de una amputación antes de la quimioterapia neoadyuvante. Con respecto a su pronóstico, el de los de bajo grado parece mejor que el de los mismos tumores en localizaciones habituales, en tanto que es equiparable al de los de alto grado.

Tumores formadores de cartílago

Los tumores formadores de cartílago benignos son el condroma, el osteocondroma, el condroblastoma y el fibroma condromixoide. El condrosarcoma es la variante maligna.

Los condromas son los tumores óseos benignos más frecuentes del antepié, asentando habitualmente en las falanges proximales, donde pueden descubrirse casualmente (Figura 8)

o a partir de una fractura patológica. Les siguen en frecuencia los de los metatarsianos y los de los huesos del tarso. Las formas periósticas son mucho menos frecuentes, al igual que es excepcional la degeneración sarcomatosa, que debería sospecharse en lesiones de más de 5 cm del medio- o retropié⁽²⁰⁾. De cualquier forma, la reabsorción endostal mayor de dos tercios del espesor cortical no es un hallazgo que sugiera malignización en el pie, como sí lo sería en otros huesos largos del esqueleto. En algún caso se trata de formas múltiples en la enfermedad de Ollier. El tratamiento de las formas sintomáticas consiste en curetaje y relleno con injerto.

Los osteocondromas, que son los tumores óseos benignos más frecuentes del esqueleto, lo son menos en el pie, donde reproducen el aspecto radiográfico característico de las exostosis osteocartilaginosas. Son más frecuentes en los metatarsianos. En las falanges distales habría que distinguirlos de las exostosis subungueales, de las que se diferencian porque en éstas falta la cofia cartilaginosa y no hay continuidad de la cavidad medular de la falange en el tumor. Algunas formas de osteocondromas son múltiples y hereditarias. Los sintomáticos se tratan mediante resección en bloque por su base, con márgenes marginales⁽³¹⁾.

El condroblastoma del pie supone el 5,8% de todos los tumores óseos benignos de ese asiento. Es un tumor epifisario que, en el pie, asienta en regiones subarticulares, sobre todo del astrágalo y del calcáneo⁽³⁴⁾, y en la apófisis anterior de este último hueso. También se pueden encontrar en los metatarsianos⁽⁵⁴⁾. La mayoría de los pacientes son varones de edad ligeramente superior a la de presentación típica del mismo tumor en otros asientos del esqueleto. Su aspecto radiográfico es el habitual, pudiendo presentar frecuentemente fracturas subcondrales que, a veces, pasan desapercibidas en las radiografías. En las imágenes pueden observarse componentes quísticos que también existen en quistes óseos simples y aneurismáticos, tumores de células gigantes y gangliones, entidades en las que, a diferencia del condroblastoma, no habría ninguna matriz tumoral. En otras ocasiones, los condroblastomas muestran un aspecto más agresivo. Independientemente de éste, como sucede en los osteomas osteoides y osteoblastomas, es frecuente observar un edema reactivo perilesional en el 40-77% de las lesiones. Su tratamiento, en las formas no complicadas, suele consistir en curetaje y relleno con injerto o sustitutos óseos, con la posibilidad de utilizar otros adyuvantes⁽⁵⁴⁾. Otras veces, como cuando se asocia un quiste óseo aneurismático secundario, que hace más probable la recidiva, se prefiere una resección en bloque⁽³⁴⁾ (**Figura 6**).

El fibroma condromixioide tiene predilección por los metatarsianos, el calcáneo y las falanges. Aunque su aspecto radiográfico suele ser típico, con rara matriz lesional, reacción perióstica y fracturas patológicas, también puede tener un aspecto agresivo que se confunde con un sarcoma. Por otra parte, mientras que la mayoría de los de los huesos lar-

gos son excéntricos, los de los pequeños huesos tubulares del pie suelen ser lesiones centrales, si bien no siempre, al menos en estadios iniciales de la enfermedad, donde se ha apuntado la hipótesis de que puedan ser de origen fundamentalmente plantar⁽⁵⁵⁾. La mayoría, de cualquier forma, ocupan el espesor completo del hueso afectado, a veces en toda su longitud, produciendo su expansión fusiforme con adelgazamiento de las corticales. El tratamiento ideal es la resección en bloque y reconstrucción con injerto, si bien también es posible el curetaje, que se seguiría de un 20-25% de recidivas. Éstas pueden limitarse empleando homoinjerto o cemento como material de relleno⁽¹²⁾.

Los condrosarcomas del pie, habitualmente centrales, suponen menos del 2% de todos los óseos⁽¹⁸⁾, apareciendo preferentemente en el antepié, sobre todo en los metatarsianos^(18,56). Los huesos del tarso le siguen en frecuencia a poca distancia⁽⁵⁷⁻⁶⁰⁾, con el subtipo mesenquimal mostrando cierta apetencia por el calcáneo^(18,61). Otra particularidad de este asiento es que el condrosarcoma del retropié es más probablemente metastático que los de las falanges, que sólo metastatizan raramente y que únicamente suelen mostrar agresividad local. En imágenes hay que sospecharlo ante una lesión condral con destrucción cortical, reacción perióstica e infiltración de las partes blandas próximas⁽²⁰⁾. El tratamiento es fundamentalmente quirúrgico, obligando a márgenes amplios que habitualmente sólo se consiguen con una amputación (**Figura 5**).

Tumores de células gigantes

Los tumores de células gigantes del pie suponen el 1,2-5% del total de ellos en el esqueleto, con algunas series alcanzando el 20%. Se localizan habitualmente en el retropié, típicamente en la cabeza y el cuello del astrágalo y en la tuberosidad y las porciones subarticulares del calcáneo. Les siguen los casos en los metatarsianos y las falanges. Parecen afectar a pacientes algo más jóvenes que en otras localizaciones esqueléticas, además de comportarse más agresivamente, sobre todo en los metatarsianos, a menudo extendiéndose a la totalidad del hueso y a veces afectando a más de uno⁽⁶²⁾. En el pie también son más frecuentes las formas multicéntricas, en las que es más habitual el compromiso metafisario y las fracturas patológicas⁽⁶³⁾. En su diagnóstico diferencial, entre otras lesiones, hay que incluir el quiste óseo aneurismático, que asocian de forma secundaria en algún caso, y el granuloma reparativo de células gigantes, que es un proceso reactivo propio de la segunda década de la vida y del antepié y que podría ser la naturaleza de las formas multicéntricas de los tumores de células gigantes⁽⁶³⁾. El tratamiento de los tumores de células gigantes del pie suele consistir en una resección en bloque y posterior reconstrucción, con recidivas más frecuentes que en otros asientos, alcanzando el 30,7%

de los casos. También es posible el curetaje y relleno con sustitutivos óseos⁽⁶³⁾, del mismo modo que pueden emplearse adyuvantes locales tales como el fenol, el nitrógeno líquido o el cemento como material de relleno.

Tumores de origen medular

Entre los tumores de origen medular incluimos al sarcoma de Ewing, al linfoma óseo y al mieloma. El primero de ellos es el tumor óseo primitivo más frecuente del pie, representando el 4% de todos los sarcomas de Ewing. Suelen originarse en el calcáneo y en los metatarsianos, habitualmente presentándose como una tumoración dolorosa en la segunda década de la vida. Las lesiones del antepié suelen mostrar una duración de síntomas más corta que las del retropié, del mismo modo que su supervivencia también suele ser mayor. El aspecto radiográfico de estos casos en huesos tubulares es más típico que en los del tarso, donde el diagnóstico puede demorarse más por este motivo. Al respecto, pueden mostrar esclerosis medular que simula un osteosarcoma. En todos los casos, no obstante, se identifica agresividad local y falta de matriz tumoral. El tratamiento es idéntico al de todos los sarcomas de Ewing, reproduciendo sus mismos esquemas.

Los linfomas primarios del pie son muy raros, como también lo es el compromiso secundario de ese segmento corporal, que suele indicar la extensión de la enfermedad sistémica. Constituyen el 3% de todos los tumores primitivos malignos del pie y tobillo y son más frecuentes en varones durante la quinta década de la vida. Su espectro de presentación, no obstante, es amplio en lo referente a la edad de los pacientes y al aspecto que muestran en imágenes, donde la extensión a las partes blandas siempre suele ser muy evidente. El calcáneo es el hueso más afectado.

El mieloma múltiple es raro, suponiendo el 0,3% de todos los mielomas y el 3% de todos los tumores malignos óseos del pie. El plasmocitoma solitario es excepcional. La mayoría de las veces está afectado el calcáneo, que muestra una osteolisis inespecífica, habitualmente en un paciente diagnosticado de la enfermedad y cuyo tratamiento es el de ésta.

Otros tumores malignos de tejidos conectivos

En el grupo de otros tumores malignos derivados de tejidos conectivos se incluyen muchos de diferente estirpe histopatológica. Destacan el histiocitoma fibroso maligno y el fibrosarcoma, que suponen el 10% de todos los tumores óseos malignos del pie y tobillo. La mayoría de ellos se presentan en la cuarta década de la vida y suelen diagnosticarse en el retropié. Su patrón radiográfico de presentación es muy variable, pero no suelen mostrar ninguna mineralización. Otras entidades son los tumores vasculares, donde figuran los hemangioendoteliomas y los angiosarcomas. Suponen el

8% de todos los tumores malignos primitivos del pie y suelen presentarse como osteolisis permeativas e infiltración de las partes blandas vecinas, en el caso de los angiosarcomas, y a menudo multicéntricos en los hemangioendoteliomas. El tratamiento principal es quirúrgico, en el contexto del sistémico de la enfermedad, que se valoraría individualmente.

Lesiones pseudotumorales

Las lesiones pseudotumorales incluyen un amplio tipo de entidades, entre las que destacan las exostosis subungueales y los diferentes tipos de quistes óseos. Aquéllas son las lesiones pseudotumorales más frecuentes del pie. Son lesiones reactivas que suelen asentar en la cara dorsal de la falange distal del primer dedo, cuya uña levantan, y se deben diferenciar, como ya hicimos, de los osteocondromas. No son exclusivas del primer dedo y, con respecto a su génesis, algún estudio reciente ha apuntado a un origen tumoral por la presencia de translocaciones en sus células. En el diagnóstico diferencial de las lesiones subungueales también se incluirían los tumores glómicos, los condromas de partes blandas, el queratoacantoma, los hemangiomas, los quistes epidérmicos y mucoides, los carcinomas y los melanomas⁽⁶⁴⁾. El tratamiento de elección de la exostosis subungueal, cuando es sintomática, consiste en la resección lesional completa, incluyendo la exéresis de la base de unión de la lesión al córtex, con reconstrucción del lecho ungueal. En un 10-15% de los casos se produciría una recidiva, que suele ser debida a resecciones incompletas⁽¹²⁾.

Con respecto a los quistes óseos, los simples suelen descubrirse en el calcáneo de pacientes adultos, donde suponen el 13% de las lesiones óseas de ese hueso. Muchos son hallazgos casuales, mientras que otros se descubren por dolor debido a microfracturas. También se pueden observar en el astrágalo y los metatarsianos. Las lesiones calcáneas típicas se localizan en la base del cuello, con un margen anterior recto y vertical y un margen posterior más curvilíneo, que sigue el patrón trabecular del hueso. El típico hallazgo del fragmento caído falta en las formas calcáneas. Sólo las formas sintomáticas precisarían tratamiento, que consistiría en curetaje y relleno con injerto, con la posibilidad de intentar otras técnicas, incluyendo la inyección de esteroides o una mezcla de médula ósea y matriz ósea desmineralizada.

En la misma localización que los quistes óseos simples es frecuente el lipoma intraóseo, que, aunque no es una lesión pseudotumoral, se confunde con ellas. Se caracteriza por una radiolucencia bien definida de menos de 4 cm con un anillo escleroso delgado bordeándola, a veces con una calcificación central que corresponde a una calcificación distrófica. Por la relación anatómica de ambas entidades se ha sugerido una relación entre ellas, apuntándose a la involución de un quiste óseo simple como origen de un lipoma intraóseo y a la necrosis grasa completa de un lipoma como

origen del quiste. La TC y la RM demuestran el contenido graso^(12,20) en los lipomas intraóseos y su tratamiento depende de que sean o no sintomáticos. Las formas sintomáticas, menos frecuentes, serían tributarias de curetaje y relleno con injerto. También se han descrito en los metatarsianos, donde suelen ser metafisarios con extensión diafisaria.

Los quistes óseos aneurismáticos son algo más frecuentes que los simples, localizándose preferentemente en el tarso y, en particular, en la cara posterior del calcáneo. Aquí se ubican el 1% de todos los esqueléticos. En los huesos tubulares del pie, las lesiones suelen expandir el hueso entero, obligando a incluir en su diagnóstico diferencial otras lesiones ya repasadas⁽³⁰⁾. Radiográficamente son bastante característicos aunque, en fases iniciales, si el crecimiento es rápido, la reacción perióstica puede faltar radiográficamente y la lesión simular un sarcoma. Los niveles líquidos en la RM son característicos, aunque también se ven en tumores de células gigantes, condroblastomas y osteosarcomas telangiectásicos. El tratamiento depende de su extensión, pudiendo ir desde el curetaje y relleno con injerto hasta la resección en bloque y posterior reconstrucción. En algún caso se podrían usar adyuvantes locales, así como recurrir a una embolización preoperatoria o a la radiofrecuencia⁽¹²⁾.

Como lesiones próximas a los quistes óseos simples, los gangliones intraóseos son lesiones quísticas yuxtaarticulares de histopatología equiparable a la de los gangliones de partes blandas que suelen descubrirse en la edad media de la vida y presentarse con dolor intermitente. A veces son asintomáticos y se descubren casualmente con motivo de una radiografía realizada por otro motivo. La RM muestra hallazgos característicos que, conjuntamente con los radiográficos, bastan para el diagnóstico. El tratamiento, cuando son sintomáticos, consistiría en curetaje o resección en bloque y relleno con injerto.

Otras lesiones pseudotumorales que pueden diagnosticarse en el pie son la displasia fibrosa, que no suele afectarlo en su forma monostótica y sí en las poliostóticas⁽²⁰⁾; y la proliferación osteocondromatosa parostal bizarra, o enfermedad de Nora, típica de la superficie de las falanges proximales y metatarsianos^(65,66). Suele presentarse como una tumoración poco dolorosa en la tercera y cuarta décadas de la vida y el diagnóstico se basa en su presentación radiográfica, sabiendo de su existencia. Cuando la mineralización madura, se observa una lesión osteoblástica dependiente de la superficie del hueso que respeta su cortical y no tiene continuidad medular, lo que la distingue de los osteocondromas. A diferencia de los sarcomas superficiales, con los que también podría confundirse por su superficie espiculada o irregular, tampoco hay infiltración medular ni masa de partes blandas asociada⁽⁶⁵⁾. Las formas sintomáticas en la displasia fibrosa y en la enfermedad de Nora serían candidatas a su extirpación. La de la enfermedad de Nora se sigue con relativa frecuencia de recidivas, que aconsejan repetir el

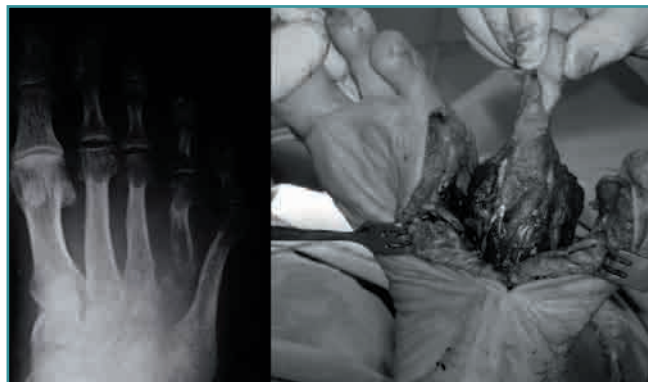

Figura 9. Metástasis del cuarto metatarsiano tratada mediante amputación del radio.

Figure 9. Metastasis in the fourth metatarsal bone, managed by amputation of that radius.

procedimiento de resección, si bien con márgenes amplios la segunda vez⁽⁶⁶⁾.

Metástasis

Las metástasis en el pie son muy infrecuentes y a menudo representan el estadio final de la enfermedad cancerosa. Su incidencia es menor al 2%, si bien la cifra sería mayor si en todos los pacientes se investigaran. Los tumores primarios de las acrometástasis en el pie suelen ser adenocarcinomas del sistema genitourinario, citándose de forma particular el riñón (17%), el colon (17%), el pulmón (15%), la vejiga (10%) y la mama (10%). Otras veces el tumor primario se desconoce. Los huesos más frecuentemente afectados son los del tarso, con el calcáneo en primer lugar y la posibilidad del compromiso de varios de ellos. El tratamiento debe individualizarse y tomar en consideración el estado general del paciente y sus expectativas de vida. Con esto en mente, teniendo en cuenta que la mayor parte de las veces la supervivencia del paciente no supera los 20 meses, el fin último es controlar el dolor y maximizar la función en el tiempo restante de supervivencia. Así, podría justificarse una resección intralesional y el relleno con cemento en metástasis del calcáneo⁽⁶⁷⁾, o incluso una amputación de un dedo o radio (Figura 9). La radioterapia podría ser otro complemento terapéutico.

BIBLIOGRAFÍA

1. Bolling WS, Beauchamp CP. Presentation and evaluation of bone tumors. Instructional Course Lect 1999; 48: 607-12.
2. Campanacci M. Errori nella diagnosi e terapia dei tumori muscolo-scheletrici: ciò che non si deve fare. Chir Organi Mov 1999; 84: 1-17.

3. Uwer L, Rios M, Sommelet D, Mole D, Sirveaux F, Verhaeghe JL, et al. Comment améliorer la prise en charge initiale des patients adultes atteints de tumeurs des os et parties molles: expérience d'un comité de concertation pluridisciplinaire du réseau Oncolor, avant la diffusion des référentiels régionaux. *Bull Cancer* 2003; 90: 269-77.
4. Ramos L, Sánchez-Herráez S, Sánchez-Lázaro J. Lo correcto y lo incorrecto en el diagnóstico y tratamiento de los tumores óseos. En: Ferrández L (dir.). *Actualizaciones SECOT 7. Actualizaciones en cirugía ortopédica y traumatología*. Barcelona: Elsevier España, SL. Masson; 2009. pp. 33-46.
5. Shaylor PJ, Abudu A, Grimer RJ, Carter SR, Tillman RM. Management and outcome of surgical treatment of primary malignant tumours of the foot. *Foot* 2000; 10: 157-63.
6. Fox C, Husain ZS, Shah MB, Lucas DR, Saleh HA. Chondroblastic osteosarcoma of the cuboid: a literature review and report of a rare case. *J Foot Ankle Surg* 2009; 48: 388-93.
7. Carrell WB. Transplantation of the fibula in the same leg. *J Bone Joint Surg* 1938; 20: 627-34.
8. Ferrández L, Mañas A, Ramos L, Ortiz E. Tumores del pie. En: Núñez-Samper M, Llanos LF (eds.). *Biomecánica, medicina y cirugía del pie*. Barcelona: Masson; 1997. pp. 256-75.
9. Ferrández L, Ramos L. Tumores óseos benignos y lesiones pseudotumorales del pie. *Rev Med Cir Pie* 1992; 5: 65-70.
10. Ferrández L, Ramos L, Ortiz EJ. Tumores óseos del pie. En: *Sociedad Española de Cirugía Ortopédica y Traumatología. Curso básico de la Fundación SECOT sobre Patologías del pie y tobillo en el adulto*. Santander: Fundación SECOT; 2007. pp. 341-7.
11. Chou LB, Ho YY, Malawer MM. Tumors of the foot and ankle: experience with 153 cases. *Foot Ankle Int* 2009; 30: 836-41.
12. Rhee JH, Lewis RB, Murphey MD. Primary osseous tumors of the foot and ankle. *Magn Reson Imaging Clin N Am* 2008; 16: 71-91.
13. Sharma H, Jane MJ, Reid R. Chondromyxoid fibroma of the foot and ankle: 40 years' Scottish bone tumour registry experience. *Int Orthop* 2006; 30: 205-9.
14. Kinoshita G, Matsumoto M, Maruoka T, Shiraki T, Tsunemi K. Bone and soft tissue tumours of the foot: review of 83 cases. *J Orthop Surg* 2002; 10: 173-8.
15. San-Julian M, Duart J, de Rada PD, Sierrasesumaga L. Limb salvage in Ewing's sarcoma of the distal lower extremity. *Foot Ankle Int* 2008; 29: 22-8.
16. Ferrández L, Ramos L, Usabiaga J, Nó L, Flores T. Low grade chondrosarcoma occurring in unusual sites. *Int Orthop* 1992; 16: 392-7.
17. Lewis MM, Marcove RC, Bullough PG. Chondrosarcoma of the foot. A case report and review of the literature. *Cancer* 1975; 36: 586-9.
18. Nigrisoli M, Ferraro A, De Cristofaro R, Picci P. Chondrosarcoma of the hand and foot. *Chir Organi Mov* 1990; 75: 315-23.
19. El Ghazaly SA, DeGroot H. Metastases to bones of the foot: a case series, review of the literature, and a systematic approach to diagnosis. *Foot Ankle* 2008; 1: 338-43.
20. Ritchie DA. Tumours of the foot. En: Davies AM, Sundaram M, James SLJ (eds.). *Imaging of bone tumors and tumor-like lesions. Techniques and applications*. Berlin: Springer-Verlag; 2009. pp. 647-64.
21. Foo LF, Raby N. Tumours and tumour-like lesions in the foot and ankle. *Clin Radiol* 2005; 60: 308-32.
22. Uppin SG, Sundaram C, Umamahesh M, Chandrashekar P, Rani YJ, Prasad VBN. Lesions of the bones of the hands and feet. *Arch Pathol Lab Med* 2008; 132: 800-12.
23. Enneking WF, Spanier SS, Goodman MA. A system for the surgical staging of musculo-skeletal sarcomas. *Clin Orthop* 1980; 153: 106-20.
24. Chou LB, Malawer MM. Analysis of surgical treatment of 33 foot and ankle tumors. *Foot Ankle Int* 1994; 15: 175-81.
25. Jakowski JD, Mayerson J, Wakely Jr PE. Fine-needle aspiration biopsy of the distal extremities. A study of 141 cases. *Am J Clin Pathol* 2010; 133: 224-31.
26. Dávila J. Amputaciones y desarticulaciones. En: Núñez-Samper M, Llanos LF (eds.). *Biomecánica, medicina y cirugía del pie*. Barcelona: Masson; 1991. pp. 573-7.
27. Buck P, Morrey BF, Chao EYS. The optimum position of arthrodesis of the ankle. A gait study of the knee and ankle. *J Bone Joint Surg* 1987; 69A: 1052-62.
28. Sarkar MR, Schulte M, Bauer G, Hartwig E, Von Baer A. Primary bone and soft tissue tumours of the foot. *Oncological and functional considerations*. *Foot Ankle Surg* 1996; 2: 261-70.
29. Mercuri M, Casadei R. Tumours in the foot. *Foot Ankle Surg* 2002; 8: 175-90.
30. Altar S, Alemdaroglu KB, Karalezli N, Irgit K, Caydere M, Aydogan NH. A case of fan aneurysmal bone cyst of a metatarsal: review of the differential diagnosis and treatment options. *J Foot Ankle Surg* 2009; 48: 74-9.
31. Schnirring-Judge M, Visser J. Resection and reconstruction of fan osteochondroma of the hallux: a review of benign bone tumors and a description of an unusual case. *J Foot Ankle Surg* 2009; 48: 495-505.
32. Moreira-González A, Djohan R, Lohman R. Considerations surrounding reconstruction after resection of musculoskeletal sarcomas. *Cleveland Clin J Med* 2010; 77 (Suppl. 1): S18-S22.
33. Bakotic B, Huvos AG. Tumors of the bones of the feet: the clinicopathologic features of 150 cases. *J Foot Ankle Surg* 2001; 40: 277-86.
34. Guedes A, Barreto B, Barreto LGS, Athanazio DA, Athanazio PRF. Calcaneal chondroblastoma with secondary aneurysmal bone cyst: a case report. *J Foot Ankle Surg* 2010; 49: 298.e5-298.e8.

35. Geertzen JH, Jutte P, Rompen C, Salvans M. Calcaneotomy, an alternative amputation? Two case reports. *Prosthet Orthot Int* 2009; 33: 78-81.
36. Li J, Guo Z, Pei GX, Wang Z, Chen GJ, Wu ZG. Limb salvage surgery for calcaneal malignancy. *J Surg Oncol* 2010; 102: 48-53.
37. Kurvin LA, Volkering C, Kessler SB. Calcaneus replacement after total calcaneotomy via vascularized pelvis bone. *Foot Ankle Surg* 2008; 14: 221-4.
38. Encinas CA, Ortiz EJ, Nómez A, Oñorbe F, González JM. Amputación de Pirogoff modificada aplicada a la cirugía oncológica del pie. *Rev Pie Tob* 2010; 24: 30-4.
39. Capanna R, Van-Horn Jr, Biagini R, Ruggieri P, Betteli G, Campanacci M. Reconstruction after resection of the distal fibula for bone tumor. *Acta Orthop Scand* 1986; 57: 290-4.
40. Toriyama K, Kamei Y, Yagi S, Uchibori M, Nishida Y, Torii S. Reconstruction of the first and second metatarsals with free vascularised double-barrelled fibular graft after resection of a chondrosarcoma. *J Plast Reconstr Aesthet Surg* 2009; 62: e580-3.
41. Mendicino SS. Giant cell tumor of the first metatarsal bone en bloc resection with autogenous middle fibular strut graft. *J Foot Surg* 1993; 32: 405-10.
42. Exner GU, Jacob HAC, Middendorp, J. Reconstruction of the first and second metatarsals with free microvascular fibular bone graft after resection of a Ewing sarcoma. *J Pediatr Orthop Part B* 1998; 7: 239-42.
43. Segal P, Hoeffel JC, Abadou H, Dehoux E, Adnet JJ, Herbinet P. Ostéoblastome du premier métatarsien. A propos d'une observation. *J Radiol* 1987; 68: 533-5.
44. Rosa MA, Galli M, Falcone G. Reconstruction for bone tumors of the first metatarsus. *Acta Orthop Scand* 1999; 70: 400-2.
45. Ozdemir HM, Yildiz Y, Yilmaz C, Saglik Y. Tumors of the foot and ankle: analysis of 196 cases. *J Foot Ankle Surg* 1997; 36: 403-8.
46. Miguez A, Velan O, Solari G, Pace G, Slullitel G, Santini E. Osteoid osteoma of the calcaneus: percutaneous radiofrequency ablation. *J Foot Ankle Surg* 2005; 44: 469-72.
47. Sanhudo JAV. Osteoid osteoma of the calcaneus mimicking os trigonum syndrome: a case report. *Foot Ankle Int* 2006; 27: 548-51.
48. Pai V, Pai VS. Osteoid osteoma of the talus: a case report. *J Orthop Surg* 2008; 16: 260-2.
49. De Palma L, Greco F, Coletti V. Osteoid osteoma of the foot. *Arch Putti Chir Organi Mov* 1990; 38: 113-22.
50. Shukla S, Clarke AW, Saifuddin A. Imaging features of foot osteoid osteoma. *Skeletal Radiol* 2010; 39: 683-9.
51. Ramos LR, Santos G, Fernández O, Santos JA, Sánchez-Herráez S. Percutaneous radiofrequency ablation through a subtalar approach in osteoid osteoma of the calcaneus. *Foot Ankle Online Journal* 2011; 4(5): 2.
52. Goldsmith JR, Lee TH. High-grade intramedullary osteosarcoma of the talus: case report. *J Foot Ankle Surg* 2007; 46: 480-3.
53. Choong PFM, Qureshi AA, Sim FF, Unni KK. Osteosarcoma of the foot. A review of 52 patients at the Mayo Clinic. *Acta Orthop Scand* 1999; 70: 361-4.
54. Ozkurt B, Basarir K, Yildiz Y, Saglik Y. Chondroblastoma of the metatarsal bone and its 17-year follow-up. *Acta Orthop Traumatol Turc* 2008; 42: 292-5.
55. Budny AM, Ismail A, Osher L. Chondromyxoid fibroma. *J Foot Ankle Surg* 2008; 47: 153-9.
56. Cawte TG, Steiner GC, Beltran J, Dorfman HD. Chondrosarcoma of the short tubular bones of the hands and feet. *Skeletal Radiol* 1998; 27: 625-32.
57. Campbell CJ, Leupold RG. Tumors and tumor-like conditions of the os calcis. *Orthop Clin North Am* 1973; 4: 145-56.
58. Casadei R, Ferraro A, Ferruzzi A, Biagini R, Ruggieri P. Bone tumors of the foot: epidemiology and diagnosis. *Chir Organi Mov* 1991; 76: 47-62.
59. Dahlin DC, Salvador AH. Chondrosarcoma of the bones of the hands and feet. *Cancer* 1974; 34: 755-60.
60. Hottya GA, Steinbach LS, Johnston JO, Van Kuijk C, Genant HK. Chondrosarcoma of the foot: imaging, surgical and pathological correlation of three new cases. *Skeletal Radiol* 1999; 28: 153-8.
61. Huvos AG, Rosen G, Dabska M, Marcove RC. Mesenchymal chondrosarcoma. A clinicopathologic analysis of 35 patients with emphasis on treatment. *Cancer* 1983; 51: 1230-7.
62. Baker JF, Perera A, Kiely PD, Lui DF, Stephens MM. Giant cell tumour in the foot of a skeletally immature girl: a case report. *J Orthop Surg* 2009; 17: 248-50.
63. Varshney A, Rao H, Sadh R. Multicentric GCT of tarsal bones in an immature skeleton: a case report with review of literature. *J Foot Ankle Surg* 2010; 49: 399.e1-399.e4.
64. Baek HJ, Lee SJ, Cho KH, Choo HJ, Lee SM, Lee YH, et al. Subungual tumors: clinicopathologic correlation with US and MR imaging findings. *RadioGraphics* 2010; 30: 1621-36.
65. Bousouga M, Harket A, Bousselmame N, Lazrak K. Bizarre parosteal osteochondromatous proliferation (Nora's lesion) of the forefoot. *Acta Orthop Belg* 2008; 74: 562-5.
66. Joseph J, Ritchie D, MacDuff E, Mahendra A. Bizarre parosteal osteochondromatous proliferation. *Clin Orthop* 2011 Apr 30. [Epub ahead of print].
67. Bibbo C, Hatfield SP, Albright JT. Treatment of metastatic prostate adenocarcinoma to the calcaneus. *J Foot Ankle Surg* 2010; 49: 159.e15-159.e20.