

Artrodesis subastragalina artroscópica por vía posterior

A. Levy Benguigui, Á. Santos Perón, M. San Miguel Campos, E. Iglesias Durán

Unidad de Pie y Tobillo. Hospital Monográfico de Cirugía Ortopédica y Traumatología Asepeyo Coslada (Madrid)

Correspondencia:

Alicia Levy Benguigui.

c/ Atenas, n.º 6, portal B, 1.º A. 28030 Madrid

Correo electrónico: alilevyb@hotmail.com // alevybenguigui@asepeyo.es

Objetivos: Analizar la técnica quirúrgica, estancia media, morbilidad y resultados en una serie de casos de artrodesis subastragalinas realizadas a través de la vía artroscópica posterior descrita por Van Dijk siguiendo el método utilizado por Pérez Carro.

Material y método: Presentamos un estudio descriptivo, retrospectivo y observacional de 11 pacientes con artrodesis subastragalina por vía posterior realizadas de febrero de 2007 a marzo de 2008, con un seguimiento medio de 6 meses.

Resultados: Todos los pacientes eran de sexo masculino, con una edad media de 43 años y secundarios a artrosis postraumática. Encontramos una estancia media de 2 días, buen control del dolor postoperatorio, ausencia de complicaciones y de afectación de las partes blandas y consolidación en 10 de los 11 pacientes.

Discusión: El acceso lateral artroscópico de la articulación a través del seno del tarso permite la visión anterior y lateral de la subastragalina sin controlar de manera precisa la porción posterior y el lado medial de la misma.

Conclusiones: La vía posterior permite una mejor y mayor visualización de la subastragalina posterior, un control más preciso de la superficie ósea y cartilaginosa a resear, así como la posibilidad de visualizar la articulación tibioastragalina sin modificar los portales artroscópicos o modificar la posición del paciente.

Palabras clave: Artrodesis subastragalina. Artroscopia subastragalina. Portales posteriores. Articulación subastragalina. Artroscopia subastragalina posterior.

Posterior arthroscopic subtalar arthrodesis

Objectives: To analyze the surgical technique, the mean duration of admission, the morbidity and the results in a series of cases of subtalar arthrodesis performed via the posterior arthroscopic approach described by Van Dijk using the method of Pérez Carro.

Material and methods: We present a descriptive, retrospective and observational study of 11 patients with posterior subtalar arthrodeses performed between February 2007 and March 2008, with a mean follow-up of 6 months.

Results: All the patients were male, with a mean age of 43 years and with surgical indication secondary to post-traumatic osteoarthritis. The mean duration of admission was 2 days, there was good control of postoperative pain, there were no complications or soft tissue involvement, and consolidation was seen in 10 of the 11 cases.

Discussion: The lateral arthroscopic access through the tarsal sinus provides an anterior and lateral view of the subtalar joint, without providing precise control of its posterior and medial aspects.

Conclusions: The posterior approach affords a better and more extensive visualization of the posterior subtalar joint, a more precise control of the osseous and cartilaginous surfaces to be resected, and the possibility of visualizing the tibio-talar joint without changing the access portals or the position of the patient.

Key words. Subtalar arthrodesis. Subtalar arthroscopy. Posterior access portals. Subtalar joint. Posterior subtalar arthroscopy.

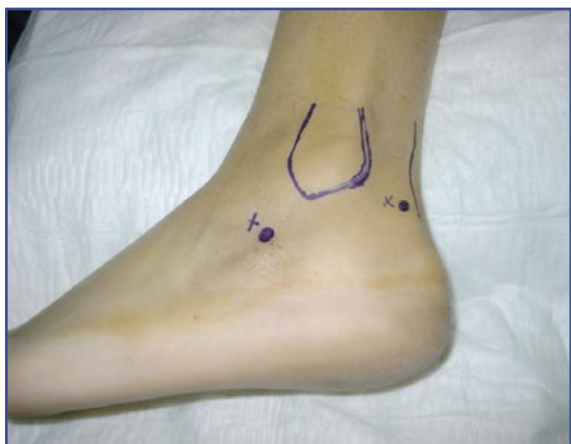

Figura 1. Portales artroscópicos laterales.

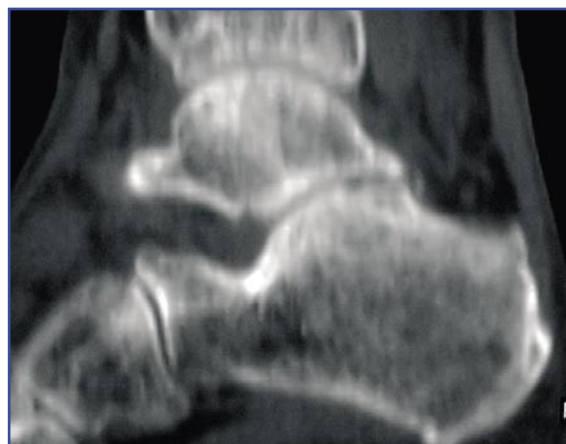


Figura 2. Artrosis subastragalina postraumática.

INTRODUCCIÓN

La artrodesis subastragalina es un procedimiento quirúrgico ampliamente reconocido en la literatura para el tratamiento de diversas patologías del pie y tobillo, tales como procesos congénitos, reumáticos, degenerativos y traumáticos que afecten a la articulación subastragalina, y refractarios a medidas de tratamiento conservador^(1,2).

Las diferentes técnicas de cirugía abierta para la realización de la artrodesis subastragalina han demostrado hasta la fecha obtener buenos resultados clínicos y radiológicos; no obstante, presentan una gran variedad de complicaciones asociadas^(1,2).

En el año 1985 Parisien y Vagnes comunicaron sus estudios sobre la artroscopia de la articulación subastragalina en cadáveres⁽³⁾. En 1986 Parisien realizó la primera serie de artroscopia subastragalina en 3 pacientes con dolor de dicha articulación.

Snyder y Tasto describieron la vía lateral con el paciente colocado en decúbito lateral y con la realización de tres portales laterales: anterolateral, posterolateral y un portal lateral accesorio⁽⁴⁾ (Figura 1).

Una nueva alternativa para la artrodesis subastragalina artroscópica surge con los portales posteriores medial y lateral descritos por Van Dijk y el método desarrollado por Pérez Carro⁽⁵⁻⁸⁾.

La artroscopia subastragalina supone un procedimiento quirúrgico técnicamente complejo y con limitaciones importantes derivadas de la anatomía de la articulación subastragalina.

La principal indicación de la artroscopia subastragalina es la artrosis postraumática secundaria a fracturas de calcáneo o astrágalo (Figura 2). Otras indicaciones son la exploración del seno del tarso, sinovitis, la presencia de cuerpos libres intraarticulares, las lesiones osteocondrales, la reducción de fracturas intraarticulares de calcáneo, la resección del *os trigonum* y, finalmente, la artroscopia diagnóstica en cuadros de inestabilidad articular. Como contraindicaciones absolutas para la realización de la cirugía artroscópica encontramos los trastornos vasculares, la infección activa y las deformidades importantes. Como contraindicaciones relativas de la artrodesis subastragalina artroscópica pueden considerarse los grandes defectos óseos y las deformidades angulares en varo o valgo mayores de 15°⁽⁹⁾.

El propósito del presente estudio es exponer una revisión de las artrodesis subastragalinas artroscópicas realizadas en nuestro centro a través de la vía artroscópica posterior descrita por Van Dijk y siguiendo el método utilizado por Pérez Carro, analizando la técnica quirúrgica, la estancia media, la morbilidad y los resultados clínicos y radiológicos obtenidos.

MATERIAL Y MÉTODOS

Presentamos un estudio descriptivo, retrospectivo y observacional en una serie de 11 pacientes tratados en el Hospital Monográfico de Cirugía Ortopédica y Traumatología Asepeyo Coslada de Madrid mediante la realización de una artro-

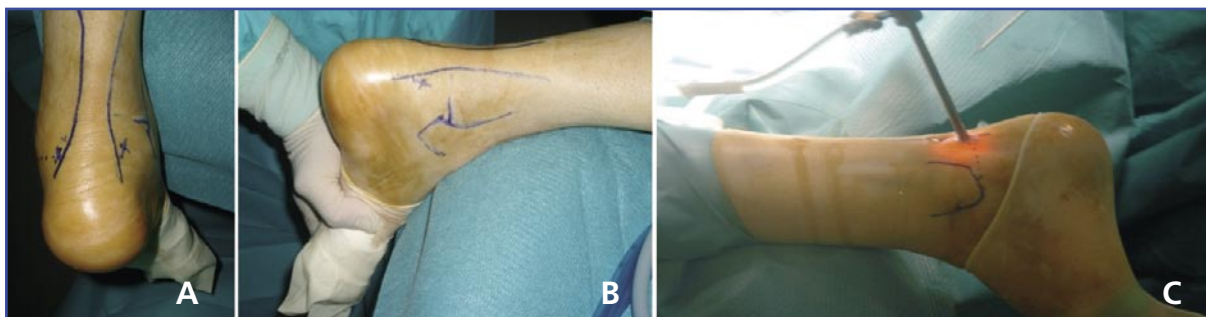


Figura 3. A, B y C: Portales artroscópicos posteriores paraaquéleos.

desis subastragalina artroscópica por vía posterior entre los meses de febrero de 2007 y marzo de 2008.

Los parámetros para la valoración de resultados fueron la presencia o ausencia de dolor, la estancia media hospitalaria, la consolidación radiológica y la morbilidad asociada derivada de las complicaciones obtenidas.

Los pacientes tuvieron un seguimiento medio de 6 meses (rango: 3-14).

TÉCNICA QUIRÚRGICA

Las vías de abordaje utilizadas fueron los portales posteriores medial y lateral descritos por Van

Dijk, siguiendo el método de Pérez Carro⁽⁸⁾ (Figura 3A, B y C).

El procedimiento quirúrgico se realiza bajo isquemia del miembro afecto, con el paciente en decúbito prono y el pie fuera de la mesa (Figura 4). En primer lugar, se sitúa el portal posterolateral paraaquéleo a la altura de la punta del maleolo peroneo. Se realiza una mínima incisión en la piel para continuar introduciendo la vaina de artroscopia con obturador romo dirigido al 1.º espacio intermetatarsiano. A continuación establecemos el portal posteromedial, paraaquéleo, a la misma altura que el anterior. Incidimos la piel e introducimos un mosquito a 90º de la vaina de la artroscopia situada en el portal posterolate-

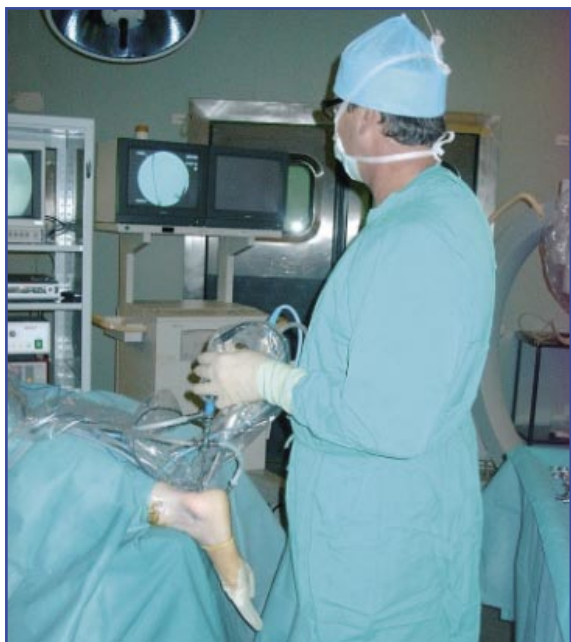

Figura 4. Paciente en decúbito prono.

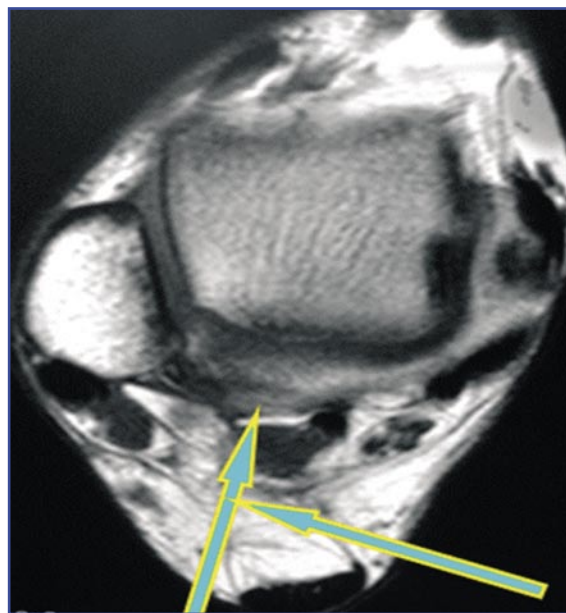


Figura 5. Colocación de los trócares en los portales artroscópicos.

ral, deslizándonos sobre ella hasta su extremo (Figura 5). Seguidamente, realizamos el mismo gesto quirúrgico con el sinoviotomo, con su boca dirigida lateralmente, resecaando la grasa y la cápsula articular hasta visualizar la articulación.

Tras acceder al espacio articular, se procede a la resección del cartílago articular y la cruentación del hueso subcondral (Figura 6). En caso de defecto óseo importante, puede aportarse un injerto óseo a través de los portales artroscópicos. Finalmente se realiza la fijación articular con un tornillo canulado percutáneo de 7 mm (Figura 7) mediante control artroscópico y fluoroscópico (Figura 8).

Se inmoviliza el miembro afecto con un botín de yeso durante 6 semanas, permitiendo la carga a partir de la cuarta semana posquirúrgica. Transcurridas las 6 semanas, el paciente inicia un periodo de tratamiento rehabilitador.

RESULTADOS

Todos los pacientes del estudio eran hombres, con una edad media de 43 años (rango: 38-57 años). En el 64% de los casos el lado afectado fue el izquierdo.

La indicación quirúrgica en todos los casos fue una artrosis postraumática de la articulación subastragalina secundaria a fracturas intraarticulares de calcáneo. El paciente presentaba dolor y dificultad para la marcha como aspectos clínicos más importantes.

A todos los pacientes del estudio se les realizó una artrodesis subastragalina artroscópica posterior con fijación articular con tornillo canulado percutáneo de 7 mm según la técnica descrita previamente.

En el 45% de los casos (5 pacientes) se observó un defecto óseo importante que precisó aporte de hueso durante el procedimiento quirúrgico. En 4 de ellos se utilizó un injerto autólogo de cresta ilíaca; en el quinto paciente se empleó un sustitutivo óseo.

La media de hospitalización registrada en nuestro estudio fue de 2 días (rango: 1-3 días).

Transcurridas las 6 semanas de inmovilización, todos los pacientes iniciaron un periodo de rehabilitación, con una media de 6 semanas de tratamiento (rango: 4-8 semanas).

El 91% de los pacientes a los que se realizó este procedimiento se mostraron satisfechos

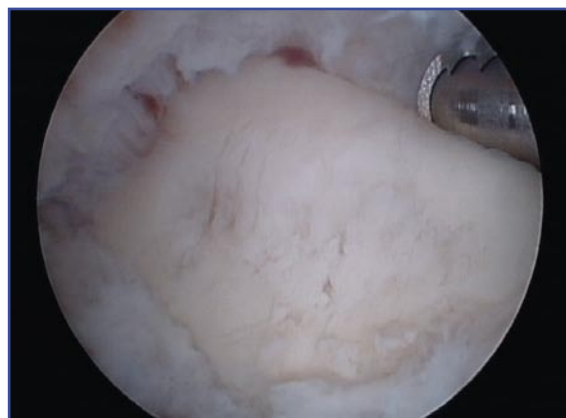

Figura 6. Cruentación de superficies articulares.

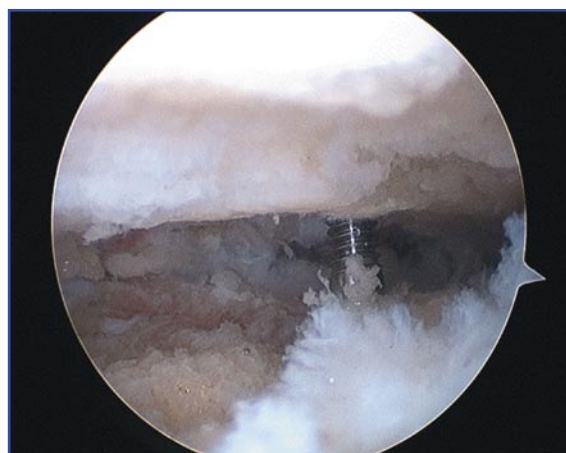

Figura 7. Fijación articular con tornillo canulado percutáneo.

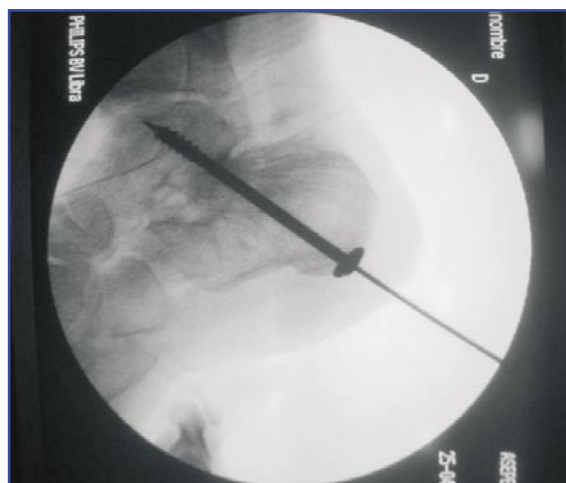


Figura 8. Control fluoroscópico de la síntesis.

o muy satisfechos con el tratamiento recibido. En el 64% de los pacientes desapareció el dolor, el 27% presentaba un dolor leve-mo-

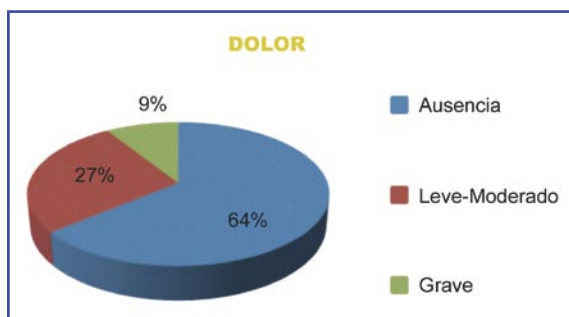


Figura 9. Dolor postoperatorio.

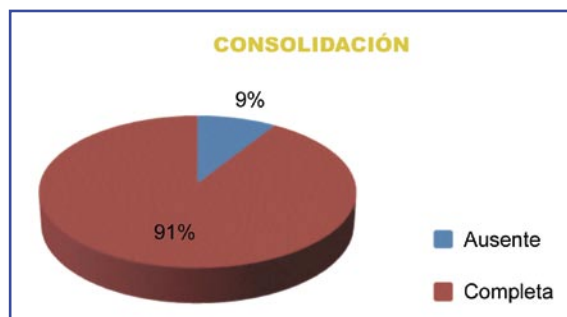


Figura 10. Consolidación radiológica.

rado, y el 9%, un dolor intenso (Figura 9). El 91% (10 casos) de los pacientes presentó una consolidación radiológica completa, y obtuvimos 1 caso de ausencia de consolidación (9%) (Figuras 10 y 11).

Obtuvimos una complicación, un caso de síndrome de dolor regional complejo con ausencia de fusión, en el paciente en el que se había utilizado el sustitutivo óseo. No obtuvimos ningún caso de infección de herida o trastornos neurovasculares.

DISCUSIÓN

Diversos estudios anatómicos justifican el desarrollo de la cirugía artroscópica del tobillo en los últimos años. Parisien y Vangness, así como Feiwell y Frey realizaron estudios en cadáveres utilizando diferentes portales artroscópicos y demostraron la seguridad de cada uno de ellos^(3,10).

Son muchos los artículos recogidos en la literatura que avalan el empleo de la cirugía artroscópica para la realización de una artrodesis en pacientes que presentan un proceso artrósico de la articulación subastragalina.

En el año 1998, Ferkel presentó un estudio de 50 pacientes intervenidos en decúbito lateral mediante los portales estándar con buenos resultados⁽¹¹⁾. Tasto presentó una revisión de 25 pacientes intervenidos mediante cirugía artroscópica con el paciente en decúbito lateral y portales laterales, obteniendo buenos resultados, en cuanto a la consolidación radiológica se refiere y en ausencia de complicaciones⁽¹²⁾. En el año 2007, Glanzmann demostró, en un estudio prospectivo con 37 pacientes en decúbito lateral, buenos resultados clínicos y radiológicos, con un resultado

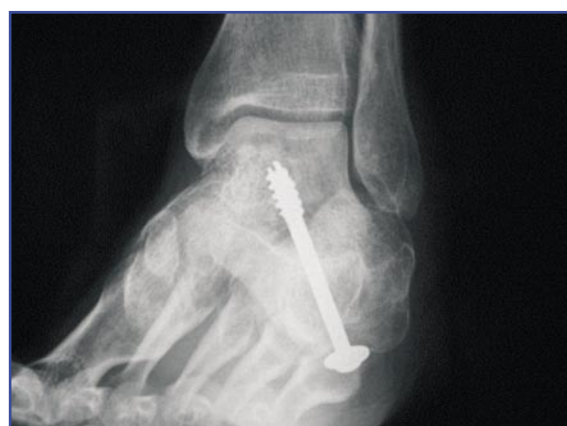

Figura 11. Artrodesis subastragalina. Control radiológico.

postoperatorio medio en la escala AOFAS de 84 puntos⁽¹³⁾.

En el año 2000, Van Dijk describe por primera vez los dos portales posteriores, presentando el caso de un paciente que presenta una tendinitis crónica del *flexor hallucis longus* y un síndrome de pinzamiento posterior secundario a un *os trigonum* tratado con éxito mediante tenotomía y resección del *os trigonum*⁽⁵⁾. Amendola presenta posteriormente un estudio retrospectivo de 11 pacientes con artrosis subastragalina postraumática, intervenidos en decúbito prono con dos portales posterolaterales y un portal posteromedial, con un resultado postoperatorio en la escala AOFAS de 86 puntos y 10 casos de consolidación radiológica completa⁽¹⁴⁾.

Los resultados obtenidos en nuestro estudio son comparables a los de los estudios previos recogidos en la literatura. El 90% de los pacientes se mostraron satisfechos con el tratamiento recibido, con una disminución del dolor preoperatorio en 10 de los 11 pacientes intervenidos y una consolidación radiológica completa en el

91% de los pacientes. No obtuvimos casos de infección o trastornos neurológicos. Ningún paciente precisó reintervención quirúrgica.

Este estudio presenta ciertas limitaciones. En primer lugar, se trata de un estudio descriptivo y retrospectivo, realizado a partir de las historias clínicas de los pacientes mediante la recogida de datos que, en algún caso, resulta escasa o insuficiente. En segundo lugar, no recoge las escalas de valoración empleadas para la valoración funcional del paciente.

CONCLUSIÓN

La artrodesis subastragalina artroscópica por vía posterior con el paciente colocado en decúbi-

to prono supone una buena alternativa para la realización de este procedimiento.

El acceso lateral artroscópico al seno del tarso ofrece, según nuestra experiencia, un buen acceso anterior y lateral, con una visión reducida de la zona posteromedial de la articulación. A diferencia del anterior, la vía posterior permite una mejor visión de la articulación subastragalina posterior, un control más preciso de las superficies articulares a resecar y la posibilidad de visualizar la articulación tibioastragalina sin modificar los portales artroscópicos o la posición del paciente.

Asimismo, ofrece buenos resultados clínicos y radiológicos, con una importante disminución del dolor postoperatorio y de las complicaciones asociadas.

BIBLIOGRAFÍA

- Mann RA, Beaman DN, Horton GA. Isolated subtalar arthrodesis. *Foot Ankle Int* 1998; 19 (8): 511-9.
- Easley ME, Trnka HJ, Schon LC, Myerson MS. Isolated subtalar arthrodesis. *J Bone Joint Surg* 2000; 82 (5): 613-24.
- Parisien JS, Vangness T. Arthroscopy of the subtalar joint: an experimental approach. *Arthroscopy* 1985; 1 (1): 53-7.
- Tasto JP. Arthroscopic surgery of the ankle. *Instr Course Lect* 1995; 44: 325-40.
- Van Dijk CN, Scholten PE, Krips R. A-2-portal endoscopic approach for diagnosis and treatment of posterior ankle pathology. *Arthroscopy* 2000; 16 (8): 871-6.
- Van Dijk CN, Beimers L, Frey C. Arthroscopy of the posterior subtalar joint. *Foot Ankle Clin* 2006; 11 (2): 369-90.
- Golanó P, Vega J, Pérez-Carro L, Götzens V. Ankle anatomy for the arthroscopist. Part I: The portals. *Foot Ankle Clin* 2006; 11 (2): 253-73, v.
- Pérez Carro L, Golanó P, Vega J. Arthroscopic subtalar arthrodesis: the posterior approach in the prone position. *Arthroscopy* 2007; 23 (4): 445 e1-e4.
- Vilá y Rico J, Martín López CM. Estado actual de la artroscopia en el pie. *Rev del Pie y Tobillo* 2007; Tomo XXI, N.º extraordinario.
- Feiwell LA, Frey C. Anatomic study of arthroscopic portal sites of the Ankle. *Foot and Ankle* 1993; 14: 142-7.
- Ferkel RD, Williams MM. Subtalar arthroscopy: indications, technique and results. *Arthroscopy* 1998; 14 (4): 373-81.
- Tasto JP. Arthroscopic subtalar arthrodesis. *Techniques in Foot and Ankle Surgery* 2003; 2 (2): 122-8.
- Glanzmann MC, Sanhuesa-Hernández R. Arthroscopic subtalar arthrodesis for symptomatic osteoarthritis of the hindfoot: a prospective study of 41 cases. *Foot Ankle Int* 2007; 28 (1): 2-7.
- Amendola A, Lee KB, Saltzman CL. Technique and early experience with posterior arthroscopic subtalar arthrodesis. *Foot Ankle Int* 2007; 28 (3): 298-302.