



Otras imágenes preseleccionadas para el Premio Pau Golanó

Tendón poplíteo en el hiato poplíteo Popliteus tendon in the popliteal hiatus

I. Miranda

*Servicio de Cirugía Ortopédica y Traumatología.
Hospital Universitario y Politécnico La Fe. Valencia*

Correspondencia:

Dr. Ignacio Miranda Gómez

Correo electrónico: nachomigo@hotmail.com

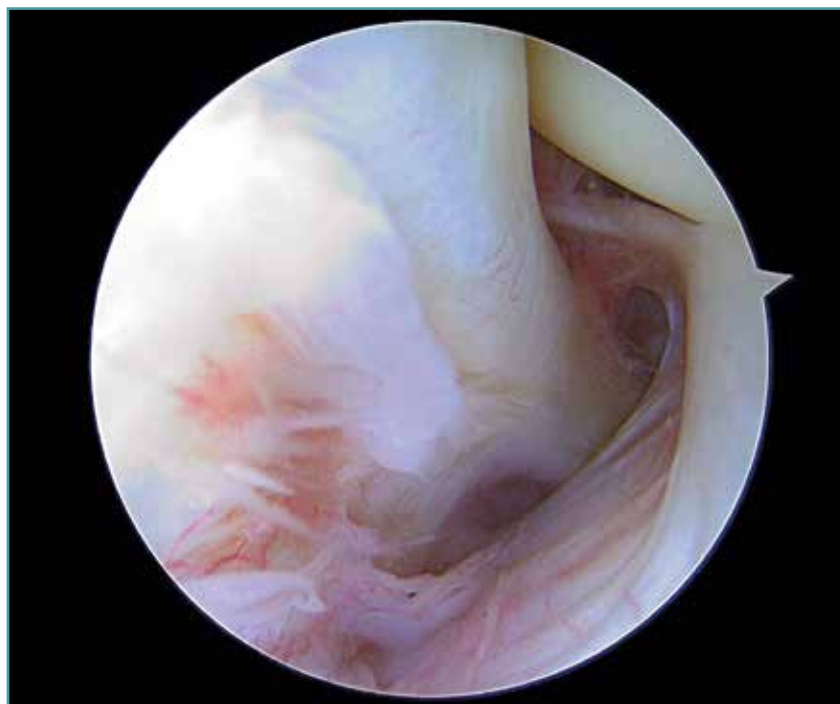
Recibido el 7 de junio de 2019

Aceptado el 1 de octubre de 2019

Disponible en Internet: octubre de 2019

Imagen artroscópica de la parte más posterior del compartimento externo de la rodilla donde se observa el tendón poplíteo dentro del hiato poplíteo.

Imagen obtenida desde un portal anterolateral proximal (aproximadamente 0,5 cm lateral y distal a la porción más lateral del polo superior de la rótula).



<https://doi.org/10.24129/j.reaca.26266.fs1906026>

© 2019 Fundación Española de Artroscopia. Publicado por Imaidea Interactiva en FONDOSCIENCE® (www.fondoscience.com).
Este es un artículo Open Access bajo la licencia CC BY-NC-ND (www.creativecommons.org/licenses/by-nc-nd/4.0/).