



Originales

Extrusión en trasplante meniscal alogénico. ¿Es la capsulodesis lateral la solución?

M. Ibáñez¹, J. C. Monllau^{1,2}, P. E. Gelber^{1,3}, J. I. Erquicia¹, X. Pelfort^{1,4},
A. Masferrer-Pino¹, R. Torres^{1,2}, D. Pérez^{1,2}, F. Ibáñez¹, S. Perelli¹

¹Institut Català de Traumatologia i Medicina de l'Esport (ICATME). Hospital Universitari Dexeus. Universitat Autònoma de Barcelona (UAB)

²Departamento de Cirugía Ortopédica. Hospital del Mar. UAB

³Departamento de Cirugía Ortopédica. Hospital de la Santa Creu i Sant Pau. UAB

⁴Departamento de Cirugía Ortopédica. Consorci Sanitari de l'Anoia. Igualada, Barcelona

Correspondencia:

Dr. Maximiliano Ibáñez Malvestitia

Correo electrónico: drmaximilianoibanez@gmail.com

Recibido el 9 de septiembre de 2018

Aceptado el 16 de marzo de 2019

Disponible en Internet: abril de 2019

RESUMEN

Objetivo: presentar los resultados en pruebas de imagen y funcionales obtenidos en una serie de trasplantes meniscales alogénicos (TMA) laterales fijados mediante suturas transóseas, a los que previamente se había practicado una fijación de la cápsula o del remanente meniscal al borde tibial lateral (capsulodesis), con objeto de limitar la extrusión del injerto.

Metodos: catorce pacientes, en los que se practicó un TMA lateral por vía artroscópica entre 2014 y 2015, asociado a una técnica de capsulodesis lateral, fueron estudiados prospectivamente. La extrusión se estudió mediante resonancia magnética (RM) de la rodilla. Las RM se obtuvieron antes y entre 12 y 24 meses después de la intervención. La evaluación funcional incluyó las escalas de KOOS (Knee injury and Osteoarthritis Outcome Score), Lysholm y Tegner. También se utilizó una escala visual analógica (EVA) para el dolor. El análisis estadístico se realizó utilizando el paquete SPSS 19 (SPSS Inc., Chicago, Illinois). La significación estadística se estableció en 0,05.

Resultados: sobre 14 rodillas evaluadas, 10 (71,43%) exhibieron una extrusión del injerto menor (< 3 mm), mientras que

ABSTRACT

**Extrusion in meniscal allograft transplantation.
Is the lateral capsular fixation the solution?**

Objectives: the aim of this study was to present the radiographic and functional results in a series of lateral meniscal allograft transplantation (MAT) with a soft tissue fixation technique. That soft tissue technique would be when the meniscal horns are fixed with sutures through bone tunnels after a lateral capsular fixation (capsulodesis).

Methods: a prospective series of 14 lateral MAT was analysed. All the cases were performed with sutures through bone tunnels after lateral capsular fixation (capsulodesis). All patients were studied with standard supine magnetic resonance imaging to determine the degree of meniscal extrusion.

The functional results were analysed by means of standard knee scores (Lysholm, Tegner, Knee injury and Osteoarthritis Outcome Score –KOOS– and Visual Analogue Scale –VAS–). The statistical analysis was performed using the SPSS 19 package (SPSS Inc., Chicago, Illinois). Statistical significance was set at 0.05



<https://doi.org/10.24129/j.reaca.26165.fs1809037>

© 2019 Fundación Española de Artroscopia. Publicado por Imaidea Interactiva en FONDOSCIENCE® (www.fondoscience.com). Este es un artículo Open Access bajo la licencia CC BY-NC-ND (www.creativecommons.org/licenses/by-nc-nd/4.0/).

4 (28,57%) presentaron una extrusión mayor. La escala KOOS obtuvo una mejoría de 51,98 (desviación estándar -DE-: 2,84), alcanzando cifras posteriores de 90,88 (DE: 7,53) ($p = 0,00$). El Lysholm obtuvo una mejoría global, con una puntuación al final de $91,43 \pm 6,19$ ($p = 0,00$). Se obtuvo una mejora general con respecto al Tegner y la EVA. La puntuación media de Tegner mejoró de 3,71 (DE: 1,33) a 6,43 (DE: 1,45) ($p = 0,00$). La puntuación promedio de la EVA disminuyó 7,29 puntos respecto a la obtenida en el preoperatorio. La satisfacción del paciente con respecto al procedimiento tuvo un promedio general de $3,7 \pm 0,3$ puntos sobre un máximo de 4.

Conclusión: los resultados sugieren que la capsulodesis tibial en el TMA lateral fijado con suturas transóseas es eficaz para disminuir el grado de extrusión meniscal.

Relevancia clínica: la técnica de capsulodesis lateral libre de implante permite controlar la extrusión del aloinjerto meniscal, siendo una técnica reproducible, que mantiene buenos resultados funcionales sin agregar complicaciones.

Nivel de evidencia: nivel IV. Serie de casos.

Palabras clave: Trasplante aloinjerto meniscal. Extrusión. Fijación capsular lateral.

Introducción

El menisco es una parte integral del complejo sistema biomecánico de la rodilla. La meniscectomía, ya sea artroscópica o abierta, ha sido durante muchos años el tratamiento de elección para una rotura meniscal. En un intento por reemplazar el tejido perdido en aquellas rodillas dolorosas diagnosticadas de síndrome posmeniscectomía, así como para evitar el deterioro progresivo de la articulación, el trasplante meniscal alogénico (TMA) fue introducido en la práctica clínica a mediados de los años ochenta⁽¹⁾, mostrando resultados clínicos favorables en términos de alivio del dolor y mejora funcional a corto y medio plazo.

Sin embargo, algunos aspectos del TMA siguen siendo motivo de controversia. Entre ellos, la técnica quirúrgica para fijar el injerto. Se han utilizado desde la sutura aislada del injerto a tejidos blandos hasta la fijación ósea⁽²⁾. La mejor opción de tratamiento sigue siendo una incógnita, ya que las teóricas ventajas biomecánicas de la fijación ósea no se han traducido en diferencias clínicas significativas en las series que la han analizado⁽³⁾. En general, lo que sí se ha constatado es una ten-

Results: 10 knees (71.43%) showed a minor graft extrusion (< 3 mm), while 4 (28.57%) had a higher extrusion. The final follow-up Lysholm score was 91.43 ± 6.19 ($p = 0.00$). An overall improvement was obtained in terms of the Tegner, KOOS and VAS scores. The median follow-up Tegner score significantly improved from 3.71 (standard deviation -SD-: 1.33) to 6.43 (SD: 1.45) ($p = 0.00$). The KOOS score improved from 51.98 (SD: 2.84) to 90.88 (SD: 7.53) ($p = 0.00$). The average VAS score dropped 7.29 points. There were no complications in this series.

Conclusions: the soft tissue fixation technique after capsulodesis in lateral MAT is effective at decreasing the degree of meniscal extrusion.

Keywords: Meniscal allograft transplantation. Extrusion. Lateral capsular fixation.

dencia al desplazamiento radial centrífugo de los meniscos trasplantados, traspasando el límite de la meseta tibial, dando origen a la denominada extrusión del injerto⁽²⁾. Desde un punto de vista biomecánico, un menisco extruido resiste peor las fuerzas de compresión axiales y tangenciales y, por lo tanto, no puede cumplir las propiedades biomecánicas del menisco original^(2,4).

La extrusión meniscal es un fenómeno que suele identificarse al poco tiempo del trasplante y parece ser estable en el tiempo⁽⁵⁾. Los primeros estudios demostraron que la fijación ósea del TMA es biomecánicamente superior⁽⁶⁾ y, consecuentemente, podría prevenir mejor la extrusión. Recientemente, algunos trabajos clínicos también han observado mayor grado de extrusión cuando los aloinjertos se fijan solo utilizando suturas^(7,8), aunque no se ha probado que este hecho tenga ninguna relevancia clínica. La importancia final de la extrusión es por tanto desconocida, pero la posición anómala de estos injertos causa preocupación entre los cirujanos, por lo que, en los últimos años, se han desarrollado varias estrategias para limitar o prevenir la extrusión de TMA.

El objetivo del trabajo es presentar los resultados en pruebas de imagen (grado de extrusión) y

funcionales obtenidos en una serie de TMA laterales en los cuales se realizó la fijación de las raíces anterior y posterior mediante suturas trans-óseas, sin tacos óseos, a los que previamente se había practicado una fijación de la cápsula o del remanente meniscal al borde tibial lateral (capsulodesis), con objeto de limitar la extrusión del injerto.

La hipótesis de trabajo fue que el TMA con capsulodesis lateral obtendría buenos resultados funcionales con menor extrusión meniscal y sin aportar complicaciones.

Material y métodos

El criterio de inclusión fue la presencia de dolor en la interlínea articular lateral debido a una meniscectomía previa (síndrome posmeniscectomía). Aunque no se ha establecido una relación entre la desalineación y la extrusión meniscal, la desalineación en valgo no corregida se consideró un criterio de exclusión para evitar factores de confusión. Del mismo modo, los pacientes que tenían un grado Ahlback⁽⁹⁾ mayor de II también fueron excluidos. Finalmente, los pacientes con un índice de masa corporal por encima de 30 también fueron excluidos, ya que la obesidad es considerada contraindicación absoluta para este procedimiento, al igual que la inmunodeficiencia, enfermedades sistémicas e inflamatorias.

Todos los pacientes fueron informados acerca del procedimiento y firmaron un consentimiento informado. El protocolo del estudio fue aprobado por el comité ético de investigación clínica local (código del protocolo: ExtMen2016-01).

Técnica quirúrgica

Los aloinjertos fueron suministrados por el banco de tejidos local autorizado. Para calcular el tamaño del aloinjerto se utilizó el método descrito por Pollard *et al.*⁽¹⁰⁾ Con objeto de disminuir la posibilidad de desadecuación, las medidas obtenidas fueron además comparadas con las dimensiones morfométricas (peso y talla) del donante.

El procedimiento quirúrgico fue completamente artroscópico, utilizando los portales habituales anterolateral y anteromedial, más un portal lateral accesorio para la introducción del injerto.

Capsulodesis

Tras la inspección articular, se identificó la cápsula lateral redundante o suelta y se eliminó cualquier osteofito marginal en el borde lateral de la meseta tibial con la ayuda de una fresa motorizada. Seguidamente, se perforaron 2 túneles de 2,5 mm, separados unos 10 a 15 mm, desde la corteza tibial medial, en una dirección oblicua ascendente, terminando en el borde de la meseta lateral, donde la cápsula estaba más desplazada (**Figura 1**). Este gesto se llevó a cabo con la ayuda de una guía tibial convencional de reconstrucción

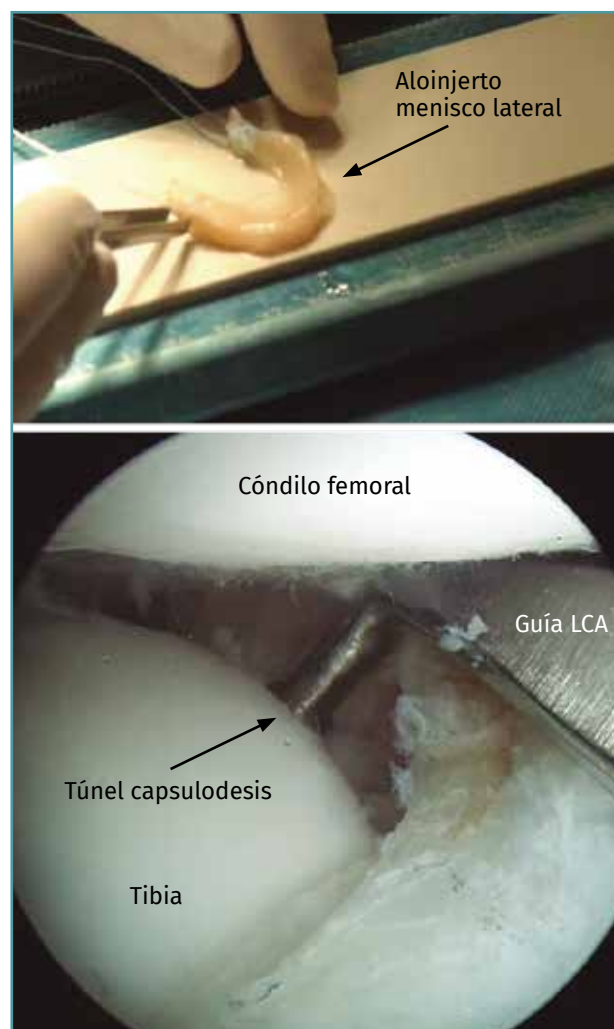


Figura 1. Imagen artroscópica de la rodilla izquierda a través del portal anteromedial que muestra el túnel tibial de la capsulodesis lateral de 2,4 mm, perforado desde la cara anteromedial de la tibia con la ayuda de una guía tibial de ligamento cruzado anterior (LCA).

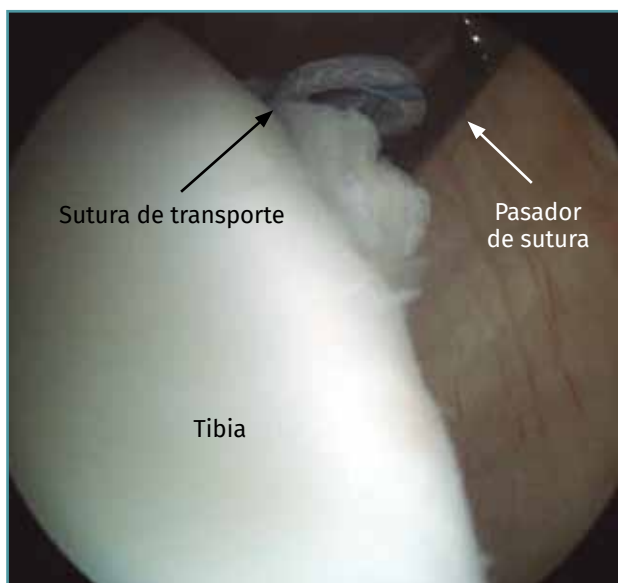


Figura 2. Imagen artroscópica de la rodilla izquierda a través del portal anteromedial. Usando un pasador de sutura, se identifica el túnel tibial dejando un pequeño bucle de sutura dentro de la articulación, para ser usado como sutura de transporte.

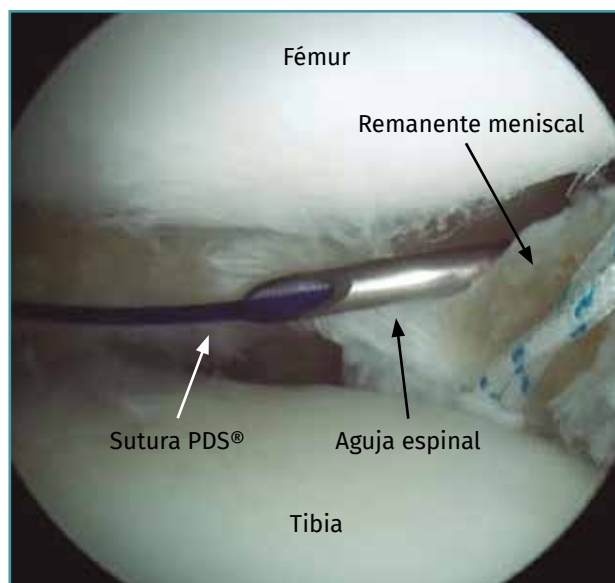


Figura 3. Imagen artroscópica de la rodilla izquierda a través del portal anteromedial. Se utilizaron 2 agujas espinales del calibre 19 cargadas con la sutura PDS® n.º 1 para perforar el borde periférico del remanente meniscal o la cápsula con una técnica fuera-dentro.

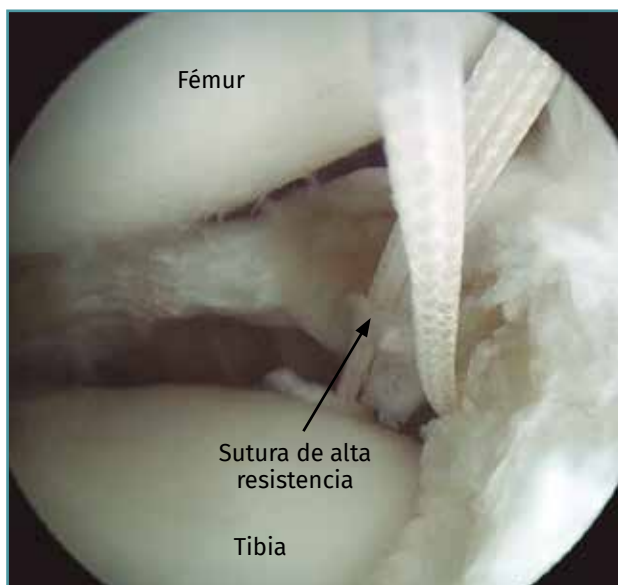


Figura 4. La sutura de transporte situada en la tibia se reemplaza por una sutura de alta resistencia y se recupera a través del túnel tibial para estabilizar la fijación capsular lateral.

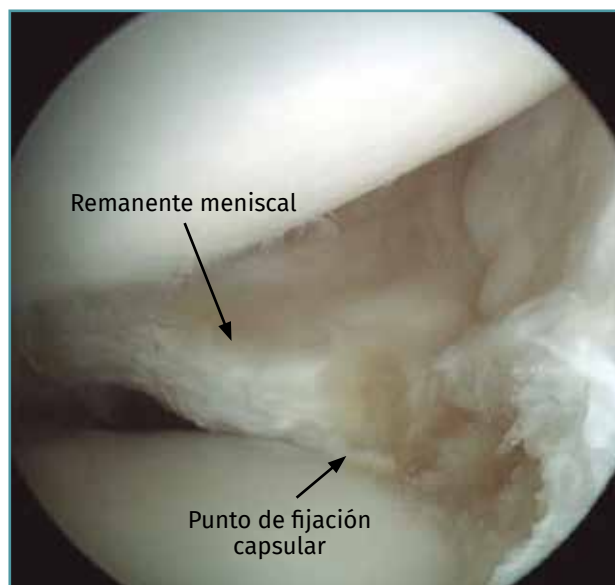


Figura 5. Sutura de fijación capsular pasada a través de cada túnel tibial de capsulodesis, atada entre sí en la corteza anteromedial fijando la cápsula a la meseta tibial.

del ligamento cruzado anterior (LCA) (guía Pinn-ACL®, ConMed-Linvatec, Largo, Florida), evitando cualquier tipo de colisión entre los túneles. A tra-

vés de los túneles, se pasaron 2 hilos de sutura Vicryl 0 (Ethicon Vicryl®, poliglactina 910 recubierta), que luego servirían para transportar las

suturas de la capsulodesis (**Figura 2**). La cápsula y/o los restos del muro meniscal se capturaron mediante 2 pases sucesivos con puntos simples de PDS n.º 1 (Ethicon PDS II®, polydioxanone, monofilamento), realizados con una técnica de fuera adentro, con ayuda de una aguja espinal del 19 (**Figura 3**). Estas suturas de transporte fueron sustituidas por suturas de alta resistencia (Hi-Fi® Suture N.º 2, ConMed-Linvatec, Largo, Florida) y se recuperaron a través de cada túnel tibial mediante el hilo previamente pasado (**Figura 4**). Finalmente, los hilos de alta resistencia se anudaron entre sí sobre la corteza tibial medial, quedando la cápsula firmemente sujeta (capsulodesis) a la meseta tibial lateral (**Figura 5**).

Trasplante meniscal alogénico

Una vez realizada la capsulodesis, se prosiguió con la técnica estándar del TMA. Se perforaron 2 túneles óseos de 5 o 6 mm en las zonas de inserción anatómica de las raíces meniscales anterior y posterior, y se dejaron pasadas suturas de tracción. Después de agrandar el portal anterolateral, se utilizó la sutura del cuerno posterior así como una sutura vertical adicional, colocada en la esquina posterolateral del injerto, para traccionar y acomodar el injerto meniscal en su lecho receptor. A continuación, se inició la sutura del injerto combinando técnicas de sutura todo dentro (en el cuerno posterior) y dentro-fuera o fuera-dentro en el cuerpo y el cuerno anterior, respectivamente. Al final del procedimiento, las suturas colocadas en las raíces anterior y posterior se anudaron entre sí sobre la corteza tibial y se comprobó la estabilidad del trasplante.

Evaluación por resonancia magnética

Igual que en estudios previos^(7,11), la extrusión del menisco trasplantado se estudió mediante resonancia magnética (RM) de la rodilla. Las RM se obtuvieron antes de la cirugía y entre 12 y 24 meses después de la intervención (**Figura 6**). Los estudios se realizaron con un imán superconductor 1,5-T (Prestige 2T®, Elscint, Haifa, Israel) utilizando una bobina circular específica. Con el fin de asegurar la uniformidad de las exploraciones, se utilizó un dispositivo de posicionamiento y fijación

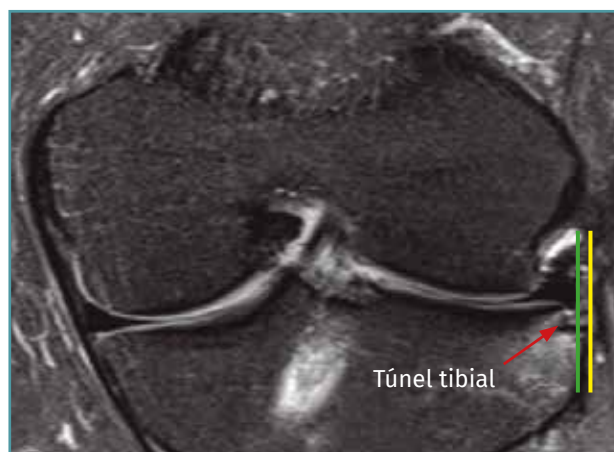

Figura 6. Vista coronal de la resonancia magnética (RM). Vemos la posición del cuerpo del aloinjerto de menisco lateral (línea verde) y la colocación del túnel tibial de capsulodesis lateral (flecha roja) sin extrusión del injerto (límite meseta tibial lateral, línea amarilla).

para el tobillo. La RM se practicó en extensión completa de rodilla y en posición supina.

Las imágenes obtenidas fueron evaluados 2 veces, en un intervalo de 2 semanas, por 2 evaluadores, utilizando la estación de trabajo PACS® (Centricity Enterprise Web V3.0, General Electric Healthcare, Milwaukee, Wisconsin). Las mediciones se realizaron siempre de la misma manera, siguiendo un protocolo ya utilizado con anterioridad⁽⁷⁾. Los promedios obtenidos de las mediciones se emplearon en el análisis.

Al igual que en investigaciones previas⁽¹¹⁾, la posición del injerto se evaluó en imágenes coronales donde la extrusión fuera máxima y se utilizó una escala generada por RM en cada imagen. Las imágenes de máxima extrusión en el plano coronal coincidían con el nivel de los ligamentos colaterales⁽¹²⁾. Para la medición se trazan 3 líneas, una primera vertical (en el eje de la extremidad) tangente al borde periférico de la meseta tibial lateral, en el punto de transición de horizontal a vertical; una segunda, paralela a la anterior, tangente al margen externo del menisco lateral; y, finalmente, otra tercera línea perpendicular a las anteriores y que las corta. La longitud en milímetros de este último segmento define la cantidad de extrusión meniscal^(11,13).

Costa *et al.*⁽¹³⁾ consideraron extrusión mayor un desplazamiento radial del injerto mayor de 3 mm, mientras que desplazamientos menores se consi-

deraron extrusiones menores. Puig *et al.*⁽¹¹⁾, en un intento por estandarizar la magnitud de la extrusión y relacionarla mejor con la morfometría del paciente, prefirieron definir la extrusión como el porcentaje del tamaño del menisco desplazado más allá del borde de la meseta tibial. Este cálculo se realiza dividiendo la cantidad de menisco extruido por la anchura total del menisco medida en el mismo corte de RM.

Evaluación funcional

La evaluación funcional incluyó las escalas Knee Injury and Osteoarthritis Outcome Score (KOOS), de Lysholm y de Tegner. También se utilizó una escala visual analógica (EVA) para el dolor de 10 puntos. La satisfacción del paciente fue analizada con una puntuación subjetiva y calificada como muy satisfecho (4 puntos), satisfecho (3 puntos), neutral (2 puntos), algo insatisfecho (1 punto) y no satisfecho en absoluto (0 puntos).

Todas las intervenciones fueron llevadas a cabo por el mismo cirujano. Tanto las evaluaciones funcionales como radiográficas fueron realizadas por 2 observadores independientes.

Análisis estadístico

Las variables categóricas se presentan como porcentajes y frecuencias. Las variables continuas se presentan como media \pm desviación estándar (DE). La concordancia interobservador se analizó utilizando el coeficiente de correlación intraclase. En esos casos, se calculó un intervalo de confianza del 95%. Las relaciones entre variables categóricas se describieron con tablas de contingencia. Las puntuaciones funcionales se compararon en el mismo grupo, utilizando el t-Test de Student para datos apareados.

El análisis estadístico se realizó utilizando el paquete SPSS 19 (SPSS Inc., Chicago, Illinois). La significación estadística se estableció en 0,05.

Resultados

Catorce pacientes consecutivos intervenidos entre 2014 y 2015, en los que se practicó un TMA lateral por vía artroscópica, asociado a una técnica de capsulodesis lateral, fueron estudiados prospectivamente.

La serie se compone de 10 hombres (71,43%) y 4 mujeres (28,57%) con una edad media de 40,93 años (rango de 26 a 51 años). Todos los trasplantes (100%) se realizaron para reemplazar el menisco lateral. Siete (50%) de los TMA se realizaron en rodillas derechas y otros tantos en izquierdas.

El seguimiento promedio fue de 1,61 años (rango de 1 a 2 años). Este seguimiento se consideró suficiente asumiendo que la extrusión queda establecida a los 6 meses postoperatorios y permanece estable en el tiempo.

No se sufrieron pérdidas durante el seguimiento. Sobre la base de los criterios de extrusión mencionados anteriormente, 10 rodillas (71,43%) exhibieron una extrusión del injerto menor (< 3 mm), mientras que 4 (28,57%) presentaron una extrusión mayor (**Tablas 1 y 2**).

Tabla 1. Análisis descriptivo de la muestra y variables intervinientes

	Observaciones	Media	Desviación estándar	Mínimo	Máximo
Follow up	14	1,61	0,45	1,00	2,00
Edad	14	40,93	7,03	26,00	51,00
Extrusión	14	24,65	15,49	0,00	47,00
KOOS pre	14	51,98	2,84	47,60	56,40
KOOS post	14	90,88	7,53	76,70	98,80
Lysholm pre	14	48,79	13,90	23,00	73,00
Lysholm post	14	91,43	6,19	73,00	99,00
VAS pre	14	8,21	0,97	6,00	9,00
VAS post	14	0,93	1,00	0,00	3,00
Tegner pre	14	3,71	1,33	2,00	6,00
Tegner post	14	6,43	1,45	4,00	8,00

KOOS: Knee Injury and Osteoarthritis Outcome Score; VAS: Visual Analogue Scale

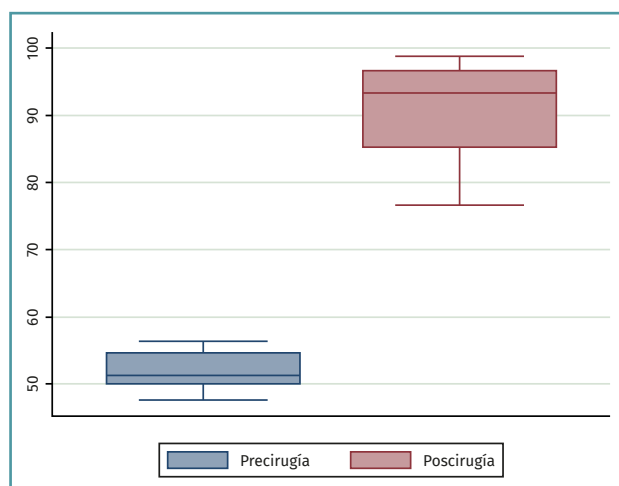
Tabla 2. Frecuencia de observaciones según sexo, lateralidad y extrusión

	Frecuencia	%
Frecuencia según sexo		
Hombre	10	71,43
Mujer	4	28,57
Frecuencia según lateralidad de rodilla		
Izquierda	7	50,00
Derecha	7	50,00
Frecuencia según extrusión		
Mayor	4	28,57
Menor	10	71,43

Tabla 3. T de Student para datos apareados: KOOS pre y post

Grupo	Observaciones	Media	DE
Post	14	90,88	7,53
Pre	14	51,98	2,84
Diferencia	-38,90		
Valor de p	0,00		

DE: desviación estándar; KOOS: Knee Injury and Osteoarthritis Outcome Score

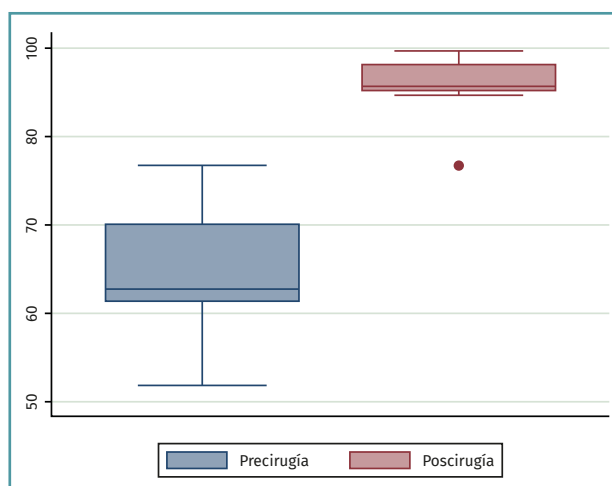
**Figura 7. Resultados de la escala Knee Injury and Osteoarthritis Outcome (KOOS) pre- y postrasplante.**

Con respecto a los resultados funcionales (Tabla 3, Figura 7), la escala KOOS obtuvo una mejora con valores previos a la intervención de 51,98

Tabla 4. T de Student para datos apareados: Lysholm pre- y postrasplante

Grupo	Observaciones	Media	DE
Post	14	91,43	6,19
Pre	14	48,79	13,90
Diferencia	-42,64		
Valor de p	0,00		

DE: desviación estándar

**Figura 8. Resultados de la escala Lysholm pre- y postrasplante.****Tabla 5. T de Student para datos apareados: Tegner pre y postrasplante**

Grupo	Observaciones	Media	DE
Post	14	6,43	1,45
Pre	14	3,71	1,33
Diferencia	-2,71		
Valor de p	0,00		

DE: desviación estándar

(DE: 2,84), alcanzando cifras posteriores de 90,88 (DE: 7,53) ($p = 0,00$). El Lysholm obtuvo una mejora global significativa (Tabla 4, Figura 8), con una puntuación al final del seguimiento de $91,43 \pm 6,19$ ($p = 0,00$). En la misma línea, se obtuvo una mejora general con respecto al Tegner y la EVA. La puntuación media de Tegner (Tabla 5, Figura 9) mejoró significativamente, de 3,71 (DE: 1,33) a 6,43 (DE: 1,45) ($p = 0,00$). La puntuación promedio de la EVA (Tabla 6, Figura 10) disminuyó 7,29 puntos respecto a la obtenida en el preoperatorio. Por

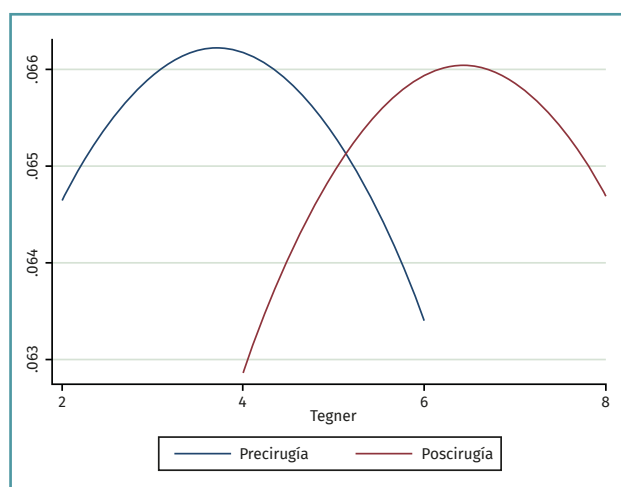


Figura 9. Resultados de Tegner pre- y postrasplante.

Tabla 6. T de Student para datos apareados: EVA pre y postrasplante

Grupo	Observaciones	Media	DE
Post	14	0,93	1,00
Pre	14	8,21	0,97
Diferencia	7,29		
Valor de p	0,00		

DE: desviación estándar; EVA: escala visual analógica

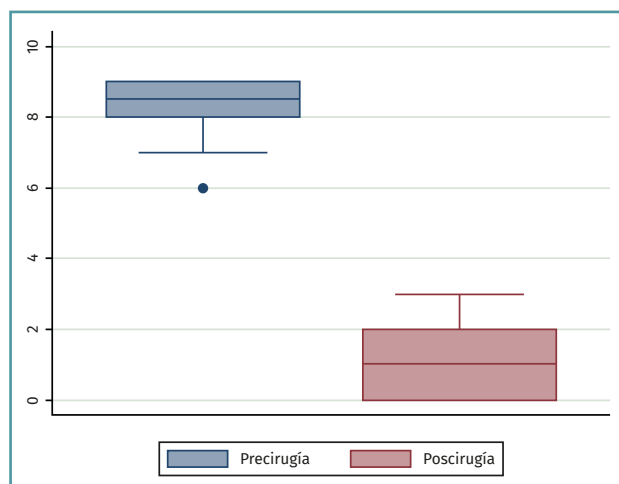


Figura 10. Resultados de la escala visual analógica (EVA) pre- y postrasplante.

último, la satisfacción del paciente con respecto al procedimiento tuvo un promedio general de 3,7 ± 0,3 puntos sobre un máximo de 4.

La peor tasa de extrusión del injerto se observó en los primeros 4 casos.

No se registraron complicaciones en la presente serie.

Discusión

El hallazgo principal del presente estudio ha sido que la capsulodesis permite limitar la extrusión del aloinjerto en TMA laterales fijados con suturas a través de túneles óseos. Estos resultados podrían incluso ser mejores si se excluyeran los 4 primeros casos de la serie que probablemente estén influenciados por la curva de aprendizaje/ desarrollo de la técnica. Por otra parte, los resultados funcionales obtenidos a corto plazo han sido buenos, similares a los reportados en la literatura publicada anteriormente⁽³⁾, con lo que se confirman las hipótesis de trabajo.

La extrusión del injerto meniscal trasplantado ha sido motivo de preocupación, ya que el TMA se lleva a cabo con el objetivo de que al reemplazar el tejido meniscal perdido se pueda prevenir la aparición o progresión de la gonartrosis. En este sentido, un menisco extruido probablemente no podrá desempeñar todas sus tareas. Para evitar la extrusión, se han propuesto recientemente varias estrategias.

Varios factores se han relacionado con la extrusión del aloinjerto meniscal. Entre los más prominentes podemos nombrar: el método de fijación del injerto, su tipo (medial o lateral), su tamaño y la concordancia de tamaño entre el donante y el receptor. La fijación del TMA es crucial para prevenir las complicaciones a corto y mediano plazo debido al fracaso y a la cinemática alterada de la rodilla. Mientras que la fijación periférica se consigue con suturas en todas las técnicas disponibles, la fijación de los cuernos meniscales puede conseguirse mediante suturas a través del hueso o con una fijación hueso a hueso. Algunos estudios han demostrado que la fijación con tacos óseos es mejor comparada con la fijación del injerto sin estos, en términos de restauración de la biomecánica normal de la rodilla^(5,14) y complicaciones, incluyendo fracaso del injerto⁽¹⁵⁾. Sin embargo, investigaciones más recientes no han mostrado diferencias biomecánicas en la fuerza media de tracción entre los dos métodos de fijación⁽¹⁶⁾. Además, el TMA sin fijación ósea ha mostrado buenos y excelentes resultados en términos de alivio del dolor y resultados clí-

nicos y funcionales⁽¹⁷⁻¹⁹⁾, incluyendo el retorno al deporte en atletas de alto nivel^(20,21).

La extrusión meniscal no ha sido universalmente investigada en TMA. Sin embargo, la mayoría de los trabajos que buscan este fenómeno encontraron un alto grado de subluxación del injerto⁽²²⁾.

Jang *et al.*⁽²³⁾ informaron de que la reducción del tamaño del injerto en un 5% disminuye el porcentaje de extrusión sin ningún resultado adverso clínico o radiográfico. Jeonet *et al.*⁽²⁴⁾ sugirieron que la extirpación de un osteofito periférico mayor de 2 mm en la meseta tibial lateral se asoció con menos extrusión del TMA. También se sabe que no existen asociaciones entre la subluxación lateral preoperatoria de los meniscos nativos y la subluxación postoperatoria de los trasplantes meniscales en pacientes sometidos a TMA en el compartimento lateral con cambios articulares degenerativos de bajo grado⁽²⁵⁾.

Algunos autores han propuesto fijar el cuerpo del menisco a la meseta tibial en un intento de controlar la extrusión del injerto. Sin embargo, esta maniobra puede presentar el riesgo de limitar la movilidad normal del menisco durante el movimiento de la rodilla. Investigaciones recientes se han centrado en el papel de la fijación periférica, ya que un borde meniscal adecuado es importante para promover la cicatrización y la incorporación del injerto. Además, su soporte mecánico es esencial para evitar la extrusión periférica⁽²⁶⁾. En ese sentido, la actual serie investiga un nuevo procedimiento para limitar o prevenir la extrusión del injerto: la técnica de capsulodesis tibial lateral.

Aunque se pueden encontrar diferentes métodos de estabilización capsular en la literatura, la técnica de capsulodesis lateral libre de implante parece ser un método válido, fiable y reproducible para prevenir la extrusión de TMA. Permite una versatilidad en términos de número de puntos de fijación y localizaciones sin una pérdida significativa de hueso en la meseta tibial, ya que los orificios son de 2,5 mm. No interfiere con las imágenes posteriores de RM y no añade ningún costo adicional.

Como limitaciones del presente estudio cabe destacar el limitado tamaño de la muestra, compuesta por un pequeño número de pacientes, y que se carece de un grupo control. Sin embargo, la serie es prospectiva y muy homogénea en

el abordaje empleado. Por último, el limitado tiempo de seguimiento para evaluar los resultados clínicos a largo plazo aunque, como ya se ha mencionado, se consideró suficiente para valorar la extrusión del injerto, asumiendo que la misma queda establecida en el postoperatorio inmediato (6 meses) y tiende a permanecer estable en el tiempo.

Conclusión

Los resultados de la presente serie sugieren que la técnica de capsulodesis tibial en el TMA lateral fijado con suturas transóseas es eficaz para disminuir el grado de extrusión meniscal.

Responsabilidades éticas

Conflicto de interés. Los autores declaran no tener ningún conflicto de intereses.

Financiación. Este trabajo no ha sido financiado.

Protección de personas y animales. Los autores declaran que para esta investigación no se han realizado experimentos en seres humanos ni en animales.

Confidencialidad de los datos. Los autores declaran que han seguido los protocolos de su centro de trabajo sobre la publicación de datos de pacientes.

Derecho a la privacidad y consentimiento informado. Los autores declaran que en este artículo no aparecen datos de pacientes.

Bibliografía

1. Milachowski KA, Weismeier K, Wirth CJ. Homologous meniscus transplantation: experimental and clinical results. *Int Orthop*. 1989;13:1-11.
2. Samitier G, Alentorn-Geli E, Taylor DC, Rill B, Lock T, Moutzouros V, Kolowich P. Meniscal allograft transplantation. Part 1: systematic review of graft biology, graft shrinkage, graft extrusion, graft sizing, and graft fixation. *Knee Surg Sports Traumatol Arthrosc*. 2015;23:310-22.
3. Rosso F, Bisicchia S, Bonasia DE, Amendola A. Meniscal Allograft Transplantation: a Systematic Review. *Am J Sports Med*. 2015;43(4):998-1007.
4. McDermott ID, Lie DT, Edwards A, Bull AM, Amis AA. The effects of lateral meniscal allograft transplantation

- techniques on tibio-femoral contact pressures. *Knee Surg Sports Traumatol Arthrosc.* 2008 Jun;16(6):553-60.
5. Lee DH, Kim TH, Lee SH, Kim CW, Kim JM, Bin S. Evaluation of meniscus allograft transplantation with serial magnetic resonance imaging during the first postoperative year: focus on graft extrusion. *Arthroscopy.* 2008;24:1115-21.
 6. Alhalki MM, Howell SM, Hull ML. How three methods for fixing a medial meniscal autograft affect tibial contact mechanics. *Am J Sports Med.* 1999;27:320-8.
 7. Abat F, Gelber PE, Erquicia JI, Pelfort X, González-Lucena G, Monllau JC. Suture-only fixation technique leads to a higher degree of extrusion than bony fixation in meniscal allograft transplantation. *Am J Sports Med.* 2012;40(7):1591-6.
 8. De Coninck T, Huysse W, Verdonk R, Verstraete K, Verdonk P. Open versus arthroscopic meniscus allograft transplantation: magnetic resonance imaging study of meniscal radial displacement. *Arthroscopy.* 2013 Mar;29(3):514-21.
 9. Ahlbäck S, Rydberg J. X-ray classification and examination techniques in gonarthrosis. *Lakartidningen.* 1980;77:2091-3.
 10. Pollard ME, Kang Q, Berg EE. Radiographic sizing for meniscal transplantation. *Arthroscopy.* 1995;11:684-7.
 11. Puig L, Monllau JC, Corrales M, Pelfort X, Melendo E, Caceres E. Factors affecting meniscal extrusion: correlation with MRI, clinical, and arthroscopic findings. *Knee Surg Sports Traumatol Arthrosc.* 2006;14:394-8.
 12. Sharma L, Eckstein F, Song J, Guermazi A, Prasad P, Kapoor D, et al. Relationship of meniscal damage, meniscal extrusion, malalignment, and joint laxity to subsequent cartilage loss in osteoarthritic knees. *Arthritis Rheum.* 2008;58:1716-26.
 13. Costa CR, Morrison WB, Carrino JA. Medial meniscus extrusion on knee MRI: is extent associated with severity of degeneration or type of tear? *Am J Roentgenol.* 2004;183:17-23.
 14. Paletta GA, Manning T, Snell E, Parker R, Bergfeld J. The effect of allograft meniscal replacement on intraarticular contact area and pressures in the human knee. *Am J Sports Med.* 1997;25(5):692.
 15. Abat F, Gelber PE, Erquicia JI, Tey M, González-Lucena G, Monllau JC. Prospective comparative study between two different fixation techniques in meniscal allograft transplantation. *Knee Surg Sports Traumatol Arthrosc.* 2013;21(7):1516-22.
 16. Hunt S, Kaplan K, Ishak C, Kummer FJ, Meislin R. Bone plug versus suture fixation of the posterior horn in medial meniscal allograft transplantation: a biomechanical study. *Bull NYU Hosp Joint Dis.* 2008;66(1):22-6.
 17. Alentorn-Geli E, Seijas R, García M, Álvarez P, Steinbacher G, Cuscó X, et al. Arthroscopic meniscal allograft transplantation without bone plugs. *Knee Surg Sports Traumatol Arthrosc.* 2011;19:174-82.
 18. González-Lucena G, Gelber PE, Pelfort X, Tey M, Monllau JC. Meniscal allograft transplantation without bone blocks: a 5- to 8-year follow-up of 33 patients. *Arthroscopy.* 2010;26:1633-40.
 19. Verdonk PC, Demurie A, Almqvist KF, Veys EM, Verbruggen G, Verdonk R. Transplantation of viable meniscal allograft. Survivorship analysis and clinical outcome of one hundred cases. *J Bone Joint Surg Am.* 2005; 87:715-24.
 20. Alentorn-Geli E, Vázquez RS, Díaz PA, Cuscó X, Cugat R. Arthroscopic meniscal transplants in soccer players: outcomes at 2- to 5-year follow-up. *Clin J Sport Med.* 2010 Sep;20(5):340-3.
 21. Chalmers PN, Karas V, Sherman SL, Cole BJ. Return to high-level sports after meniscal allograft transplantation. *Arthroscopy.* 2013 Mar;29(3):539-44.
 22. Lee DH, Kim TH, Lee SH, Kim CW, Kim JM, Bin SI. Evaluation of meniscus allograft transplantation with serial magnetic resonance imaging during the first postoperative year: focus on graft extrusion. *Arthroscopy.* 2008 Oct;24(10):1115-21.
 23. Jang SH, Kim JG, Ha JG, Shim JC. Reducing the size of the meniscal allograft decreases the percentage of extrusion after meniscal allograft transplantation. *Arthroscopy.* 2011;27(7):914-22.
 24. Jeon B, Kim JM, Kim JM, Lee CR, Kim KA, Bin SI. An osteophyte in the tibial plateau is a risk factor for allograft extrusion after meniscus allograft transplantation. *Am J Sports Med.* 2015 May;43(5):1215-21.
 25. Lee BS, Bin SI, Kim JM, Kim JH, Lim EJ. Meniscal allograft subluxations are not associated with preoperative native meniscal subluxations. *Knee Surg Sports Traumatol Arthrosc.* 2017 Jan;25(1):200-6.
 26. Matava MJ. Meniscal allograft transplantation: a systematic review. *Clin Orthop Relat Res.* 2007;455:142-57.